

Osteokondritis dissekans'ta transartroskopik cerrahi girişim

Ersin Nuzumlalı⁽¹⁾ Ahmet Turan Aydın⁽²⁾

Morbiditenin düşük olması, ayaktan uygulanabilmesi ve ameliyat sonrası rehabilitasyon süresinin çok kısılması nedeniyle transartroskopik cerrahi girişimleri son yıllarda giderek artan oranlarda kullanılmaya başlanılmıştır. Bu çalışmada transartroskopik diz cerrahisi uygulanmış bir osteokondritis dissekans olgusu tartışılacaktır.

Transarthroscopic surgical procedures on the treatment of osteochondritis dissecans

(A Case Report)

Recently, transarthroscopic surgical procedures have been used increasingly because of short period of post-operative rehabilitation, minimal morbidity, and because it can be performed on an outpatient basis. In this report osteochondritis dissecans, treated transarthroscopically will be discussed.

Transartroskopik diz cerrahisi son yıllarda giderek artan oranlarda kullanılmaya başlanılmıştır. Morbiditenin düşük olması, gerektiğinde ayaktan uygulanabilmesi ve ameliyat sonrası rehabilitasyon süresinin çok kısılması transartroskopik girişimlerin avantajları arasında sayılmaktadır (2, 4, 10, 12, 14.) Artroskopik tekniğin nisbeten daha kolay olduğu diz ekleminde değişik transartroskopik girişimler başarı ile uygulanmaktadır. (3, 9, 11.) Bu yazıda transartroskopik diz cerrahisi uygulanmış bir osteokondritis dissekans olgusu tartışılacaktır.

Osteokondritis dissekans etyolojisi bilinmeyen, eklem yüzeyindeki bir kırıkdağ bölgesinin lokal avasküler nekrozu olarak tanımlanmaktadır (13). Lezyon, yerini canlı kemiğin alması ile kendiliğinden iyileşebilir veya üzerine örten kırıkdağ ile birlikte ayrılarak eklem boşluğu içerisine düşebilir. Osteokondritis dissekans radyolojik olarak tesbit edildikten sonra artroskopik muayene ile lezyon bölgesindeki kırıkdağın durumunun değerlendirilmesi zorunlu görülmektedir (8). Kırıkdağ yüzeyinin normal görüldüğü durumlarda bir probe ile yapılan muayenede lezyon bölgesinde bir pinpon topu gibi çökme ve düzelme bulgusu saptanabilir (7). Artroskopik muayene ayrıca açık cerrahi müahazele planlanan olgularda yapılacak operasyon tipinin önceden saptanmasına yardımcı olur.

Vaka takdimi

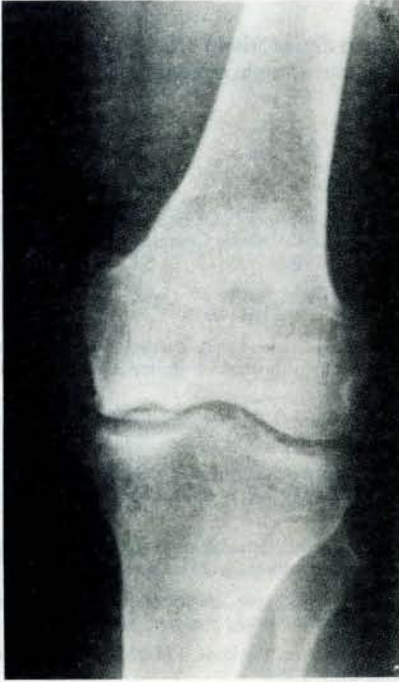Olgumuz 48 yaşında erkek hasta olup kliniğimize iki sene dir devam eden sol diz ağrısı ve giderek artan topallama yakınmaları ile müracaat etti. Fizik muayenede sol dizde minimal efüzyon ve 3cm kuadriseps atrofisi tesbit edildi. Kontraktür ve deformite mevcut değildi. Bağ ve menisküs muayeneleri normal olup, medial eklem aralığının derin palpasyonu ağrılı idi. Direk radyolojik incelemede infero-santral bölgede (8) osteokondritis dissekans ile uyumlu görüntü mevcuttu (Resim 1). Tc99m MDP ile yapılan sintigrafik incelemede aynı lokalizasyonda aktivite tutulumunda belirgin artış görüldü.

Artroskopik tetkik amacıyla Wolf firması tarafından üretilen 25 ve 70 derece bakış açılı ve 4mm çaplı artroskoplar ile aynı firma tarafından üretilen soğuk ışık kaynağı kullanıldı.

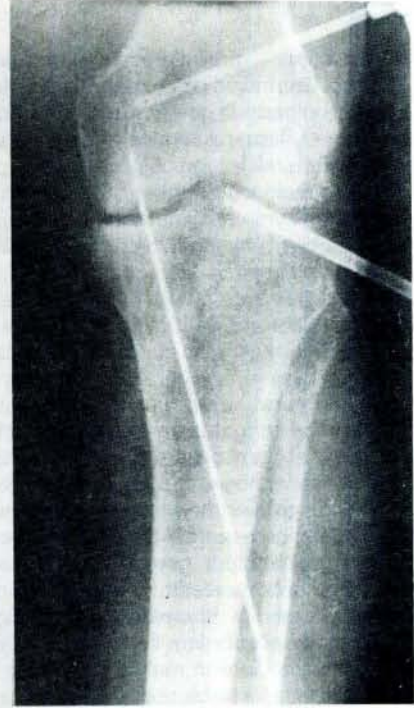Teknik: Hasta genel anestezi altında gerekli sterilizasyon koşulları sağlanarak operasyona alındı. Anterolateral girişimle sıvı ortamlı artroskopi uygulandı. Lezyon bölgesinde kırıkdağ kabarıklık görünümünde idi ve sağlam kırıkdağ ile demarkasyon veriyordu (Resim 2). Kırıkdağda stage III tip kondromalazi mevcuttu (8). Diğer intraartiküler yapılar normal bulundu. Antero-medial yüzde ikinci bir insizyon yapılarak probe yerleştirildi. Probe ile yapılan muayenede, probe subkondral kemiğe kadar uzanıyordu ve pinpon topu gibi çökme ve düzelme bulgusu mevcuttu. Probe çıkartıldı ve aynı insizyon kullanılarak elektrikli deliciye takılı bir Kirschner teli ile lezyon sahasında subkondral kemiğe kadar uzanan multipl delikler açıldı (Resim 3-4). Aynı insizyon kullanılarak bir AO mini spongios vida ile fragman kondile tesbit edildi. Vida boyu seçilirken transartroskopik yöntemle çıkartılma sırasında vidanın eklem içerisine düşmesine engel olmak için cilt-kemik mesafesinde daha kısa olmasına dikkat edildi. eklem serum fizyolojik ile yıkanarak operasyon tamamlandı ve ekstremitte bandaja alındı. Postoperatif birinci gün kuadriseps egzersizlerine başlanarak üçüncü gün soba borusu tarzında yuvarlak alçı yapılarak hasta çift koltuk değneği ile ayağa kaldırıldı. Operasyonun üçüncü haftasında alçı çıkartılarak diz hareketlerine başlandı. Postoperatif ikinci ayda direk radyolojik kontrol yapılarak ekstremitte üzerine yük verilmeye başlandı. Beşinci ayda yapılan fizik muayenede diz hareketlerin tam ve ağrısız olduğu, kuadriseps atrofisinin düzeldiği görüldü. Hasta desteksiz olarak tüm günlük aktivitelerini yerine getirebiliyordu ve topallama mevcut değildi. Direk radyolojik tetkikte lezyonun tam olarak iyileştiği görüldü (Resim 5). Postoperatif yedinci ayda yapılan artroskopik muayenede lezyon bölgesindeki kırıkdağın sağlıklı görünüm kazandığı saptandı.

(1) Akdeniz Üniversitesi Tıp Fakültesi Ortopedi ve Travmatoloji Anabilim Dalı Yardımcı Doçenti.

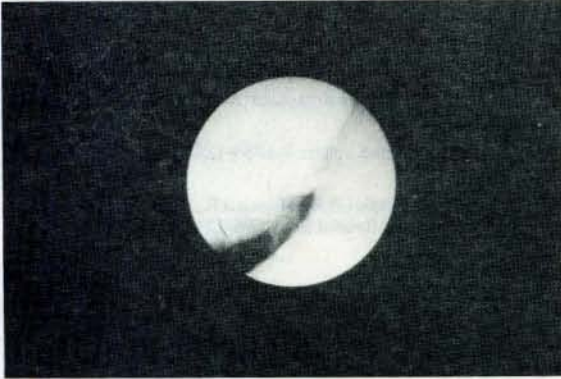
(2) Akdeniz Üniversitesi Tıp Fakültesi Ortopedi ve Travmatoloji Anabilim Dalı Doçenti.



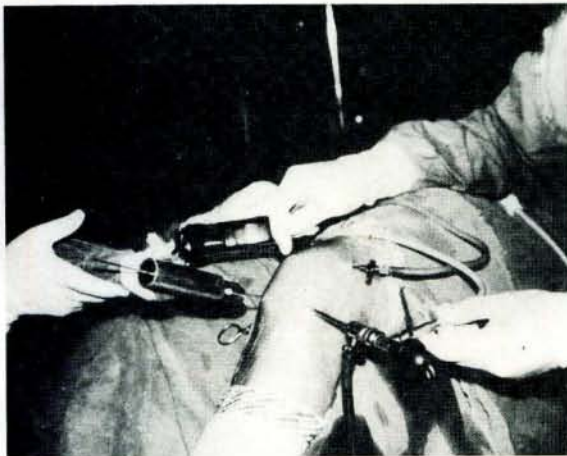Resim 1- Pre-operatif sol diz A.P grafisi



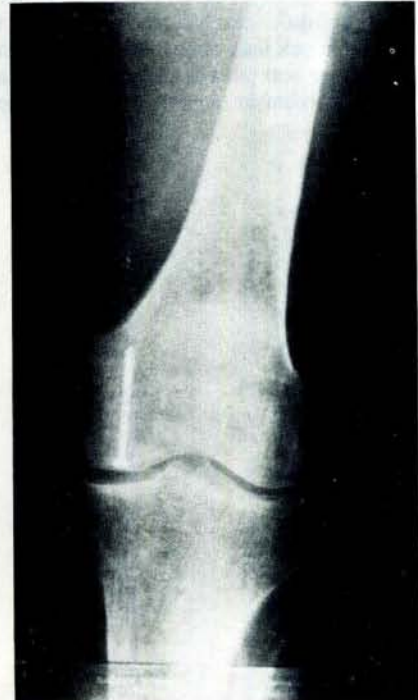Resim 4- İntra-operatif sol diz A.P grafisi



Resim 2- Lezyonun transartroskopik görünümü



Resim 3- Operasyon sahası görünümü



Resim 5- Post-operatif beşinci ayda sol diz A.P grafisi

Tartışma

Transartroskopik girişimlerin savunucularından Guhl (6) 12 yaşın üzerindeki osteokondritis dissekans olgularında lezyon bölgesinde gevşeme olmadığı durumlarda kanlanmayı ve iyileşmeyi stimüle etmek için ince bir Kirschner teli kullanarak lezyon bölgesinde multipl delikler açılmasını önermektedir. Guhl'a göre lezyonun gevşediği ancak yerinden ayrılmadığı durumlarda multipl delikler açılmasını takiben bir yada iki Kirschner teli ile fragman yerine tesbit edilmelidir. Lezyonun gevşediği ancak bir menteşe aracılığı ile bağlı olduğu durumlarda lezyonun tabanının kürete edilmesini ve Kirschner telleri ile yerine tesbit edilmesini önermektedir. Hasta 20 yaşın üzerinde ise ve lezyon tamamen serbest karakter kazanmış ise serbest cismin çıkartılmasını ve yerinin transartroskopik olarak greftlenmesini savunmaktadır. Glinz (5) lezyon bölgesindeki kırıkdağın sağlam olduğu durumlarda hastalıklı bölgenin suprakondiler bölgeden açılan bir kanaldan transartroskopik olarak greftlenmesini takiben fragmanın yerine bir vida ile tesbitini savunmaktadır. Kirkschner telleri ile yapılan tesbit yönteminde gevşeme komplikasyonunun görüleceğini belirtmektedir. Lezyonun tamamen serbest karakter kazandığı durumlarda teknik güçlük sebebiyle transartroskopik yöntem ile fiksasyonu önermektedir. Olgumuzda Guhl'un multipl delikler ile fenestasyon ve Glinz'in vida ile tesbit yöntemi kombine olarak uygulanmıştır. Genel olarak transartroskopik girişimlerin post operatif takibi girişimin özelliğinden çok patolojinin tipine bağlı olarak değişmektedir. Olgumuzun postoperatif takibinde osteokondritis dissekansın bilinen takip şekline bağlı kalınmıştır.

Morbiditenin düşük olması, ayaktan uygulanabilmesi, bazı olgularda ameliyat sahasında daha iyi bir görüş sağlanması ve yumuşak doku iyileşme süresinin açık operasyonlara oranla çok kısa olması nedenleri ile transartroskopik girişimler son yıllarda giderek artan oranlarda kullanılmaya başlanılmıştır. Ancak, transartroskopik giri-

şimleri savunan tüm otörlerin ortak görüşü, bu alanda yetirli bir deneyimin zorunlu olduğu noktasında birleşmektedir.

Kaynaklar

- 1- Crenshaw,A.H., Campbell's Operative Orthopaedics, volume 4, 2547-2603, The C.v.Mosby Company,St. Louse, Washington, D.C., Toronto, 1987.
- 2- Dandy, D.J., Early results of closed partial meniscectomy, Brit.Med.J., 1,1099-1101, 1978.
- 3- Dandy, D.J., The bucket handle meniscal tearAA technique detaching the posterior segment first. Orthop. Clin. North Amer., 13, 369-385, 1982.
- 4- Gillquist, J., Oretorp,N., The technique of endoscopic total meniscectomy, Orthop. Clin. North Amer., 13,363-367, 1982.
- 5- Glinz,W., Diagnostische Arthroskopie und arthroskopische Operationen am Kniegelenk 2, Aufl, Verlag Hans Huber, Switzerland, 1987.
- 6- Guhl,J.F., Arthroscopic treatment of osteochondritis dissecans, Preliminary report, orthop.Clin.North Amer., 10-3, 671, 1979.
- 7- Hempfling, V.H., Farbatlas der Artroskopie großer Gelenke, 256-258, Gustav Fischer Verlag, Stuttgart, New York, 1987.
- 8- Insall,J.N., Surgery of the knee, 111-216, Churchill Livingstone New York, USA, 1984.
- 9- Mc Ginty,J.B., Arthroscopic removal of loos bodies, Orthop. Clin. North Amer., 13,313-328, 1982.
- 10- Rosenberg, D., Arthroscopy and arthroscopic surgery in patellar problems, Orthop. Clin.North Amer., 13,407-413,1982.
- 11- Sprague,N.F., The bucket handle meniscal tear-A technique using two incisions. Orthop. Clin. North Amer. 13,337-348,1982.
- 12- Taşer,Ö.,Diz Ekleminde artroskopi, Acta Orthop.Trauma.Turcica, supp.: 6,82-85,1984.
- 13- Turek,S.L., Ortopedi, volüm: 2,1254-1259, Yargıçoğlu Matbaası, 1980.
- 14- Whipple,T.L., Caspari,R.B., Meyers,J.F., Arthroscopic meniscectomy,Clin.Orthop.Related Res., 105-114, 1984.