

Klinik Tıp Bilimleri

Clinical Medical Sciences - Current scientific and medical journal

ISSN: 2147-494X

Cilt: 8 Sayı: 2

Aralık 2020

Editör: Prof. Dr. Gülfem TEREK ECE

Editör Yardımcısı: Doç. Dr. Cihan ALTIN

4-14 Yaş Arası Çocuklarda Görülen Üst Solunum Yolu Enfeksiyonlarının
Üriner Sistem Enfeksiyonu ile Birlikteliği

*Coexistence of Upper Respiratory Tract Infections with Urinary Tract
Infections in Children Between 4-14 Years of Age*

Nevin CAMBAZ KURT, Nedim SAMANCI, Özgül YİĞİT

The Effect Of Smoking On Migraine Attack Frequency And Disability
In Patients With Migraine Without Aura

*Sigara İçmenin Aurasız Migren Hastalarında Atak Sıklığı ve Maluliyet
Üzerindeki Etkisi*

Esra YALÇIN, Bektaş Murat YALÇIN, Tevfik Fikret KARAHAN

Eğitim Durumunun Gebelikte Geçirilen İnfluenza Enfeksiyonunda
Kullanılan Tedavi Yöntemlerine Etkisi

*The Effect Of Educational Status On Treatment Methods Used In
Influenza Infection In Pregnancy*

Adem DURMAZ

Ailevi Hiperkolesterolemi: Epidemiyoloji, Genetik, Tanı Ve Tedavisi
*Familial Hypercholesterolaemia: Epidemiology, Genetics, Diagnosis
And Treatment*

Hakan GÖÇER, Murat GÜNDAY, Ahmet Barış DURUKAN

Koledok Taşlarında Mr Kolanjiografi ile Ameliyat Bulgularının
Karşılaştırılması;

*Comparison of Mr Cholangiography and Operation Findings in
Choledochal Stones*

Oktay YENER, Fikret AKSOY

Feokromasitomada Hipertansif Sürenal Arter Rüptürü

Hypertensive Adrenal Artery Rupture in Pheochromocytoma

Şeyda CANLI, Cem ECE, Volkan ÇAKIR, Ali Reşat MORAL

Koledok Taşlarında Mr Kolanjiografi ile Ameliyat Bulgularının Karşılaştırılması; Comparison of Mr Cholangiography and Operation Findings in Choledochal Stones;

Öz

Amaç: Kolesistektomi öncesi Endoskopik retrograd kolanjiyo (ERC) ve/ veya magnetik rezonans kolanjiyo (MRC) kullanımı maliyetli bir yöntemdir. Çalışmanın ana amaçları Kolesistektomi öncesi MRC ve/ veya ERC seçiminde uygulanabilir ve basit kriterler geliştirmek ve Koledok taşı nedeniyle ameliyat edilen hastaların, ameliyat bulgularıyla MR Kolanjiyo bulgularının karşılaştırmaktır. MR kolanjiyonun, mekanik iktir özellikle koledok taşlarındaki sensitivitesini, spesifitesini saptamaktır.

Metod: Çalışmamıza 1999 Ocak-2001 Aralık tarihleri arasında servisimizde, laparoskopik veya açık cerrahi girişim yapılacak hastalar koledok skorlama sistemine tabi tutulmuştur. Hasta Fizik Muayene yanında seum amilazı, bilirubin ve karaciğer transaminazları değerlendirilmiştir. Abdominal ultrason safra taşı ve koledok çapını değerlendirmek için kullanılmıştır. Koledok taşı şüpheli durum olarak, sarılık, kolanjit, pankreatit hikayeleri, koledok çapı, serum bilirubin >1,2, ALP>150 AST>100 olarak değerlendirilmiştir.

Bulgular: Ameliyat edilecek tüm hastalar koledok skorlama sistemine tabi tutulmuştur. Grup 1= 47 hasta yüksek riskli, Grup 2 düşük riskli 393 hastaya kolesistektomi uygulanmıştır. Grup 1 hastalarına MRC istenmiş ve %23 (48.9) hastada koledok taşı saptanmıştır.

Sonuç: MRC uygun hasta grubunda önemli bir görüntüleme yöntemidir. MRC non invazif, kolay uygulanması ve koledok patolojilerini saptamada önemli bir tanı yöntemidir. MRC nin geliştirilen skorlama sistemiyle seçici olarak kullanılması gereksiz ERC kullanımını önleyecektir.

Abstract

Aim: Routine use of endoscopic retrograde cholangiography (ERC) and/or magnetic resonance cholangiography (MRC) before cholecystectomy is not cost effective. The objective of this study was to determine precise and easily applicable criteria to select patients who should undergo MRC and/or ERC before cholecystectomy.

Method: from January 99 to December 2001, 440 patients who were candidates for laparoscopic or open cholecystectomy were evaluated by the choledoc stones scoring system in this clinic. Initial patients evaluations consisted of history and physical examinations and serum analyses for bilirubin, ALP, transaminase and amylase. In addition, right upper quadrant abdominal sonograms were obtained for

Oktay YENER¹

Fikret AKSOY²

İstanbul Prof. Dr. Süleyman Yalçın

Şehir Hastanesi¹

İstanbul Kadıköy Hastanesi²

Yazışma Adresleri /Address for Correspondence:

Eğitim, Göztepe Prof. Dr. Süleyman

Yalçın Araştırma Hst., 34722

Kadıköy/İstanbul

Tel/phone: +90 533 708 84 69

E-mail: oktayener@gmail.com

Uzmanlık tezinden üretilmiş çalışma
5th International Hepatobiliary con-
gress/ İstanbul sunulmuştur.

Anahtar Kelimeler:

Koledok Tasi, Mr Kolajio,

Cerrahi

Keywords:

Choledoc Stones, Mr

Cholangio, Surgery

Geliş Tarihi - Received

19/11/2020

Kabul Tarihi - Accepted

16/12/2020

the determination of choledolithiasis and common bile duct (CBD) diameter. Patients which suspected choledocholithiasis: (1) history of pancreatitis, cholangitis, jaundice; (2) CBD diameter >5 mm; (3) serum bilirubin >1.2 mg/dl or ALP >150 U/l or AST >100 U/l.

Result: All patients were evaluated by the scoring system, then patients were divided into two groups. Group 1, patients at high risk for common bile duct stone, $n = 47$, group 2, 393 patients were operated for choledolithiasis. MRC was performed in group 1 patients; 23 of them had common bile duct stone as MRC (%48.9).

Conclusion: MRC is a useful imaging modality for screening patients which with suspected choledocholithiasis. The advantages of MRC include: its noninvasive nature, ease of application, accuracy in identifying and estimating the size of Common bile duct Stones.. All patients who are candidates for cholecystectomy should be evaluated by the scoring system. The selective use of MRC based on the scoring system will minimize the need for non therapeutic ERC.

Giriş

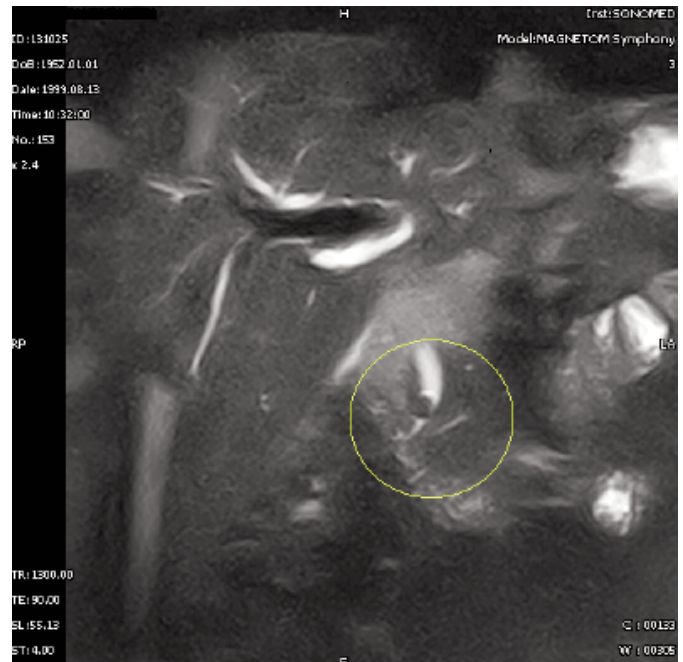Safra kesesi ve safra yolları hastalıklarının değerlendirilmesinde, safra kanallarının kalibrasyonunu belirlemek, obstrüksiyonun varlığı, düzeyi ve morfolojisini saptamak açısından görüntüleme metodlarının cerrahlar için önemli rolü bulunmaktadır. Son zamanlarda geliştirilen MR kolanjiografi bu tekniklerden biridir. MR kolanjiografi ile intrahepatik safra kanalları özellikle dilate olan durumlarda rahatlıkla izlenebilmektedir. Üç boyutlu MR yöntemi ile bilier sistemin görüntülenmesi ilk kez 1990 yılında klinik kullanıma girmiştir. O tarihten günümüze değişik MR kolanjiografi tekniklerini kullanan çalışmalar yayımlanmıştır(1,2). 1995 yılından itibaren non-breath hold tekniğiyle MR kolanjiografi tekniğinde kullanılmaya başlanmıştır. Safra kesesi tanımlayıcı amaçla; fundus, body, infundubulum ve boyun olarak dört kısma ayrılır. Safra kesesi karaciğere yumuşak araeolar bağ dokusuyla bağlıdır, bu bölüm viseral peritoneum ile örtülüdür. Küçük ven ve lenfatikler safra kesesi fossası ve duvarı arasında birlikte ilerlerler ve bu iki organın lenfatik ve venöz drenajı birbirine bağlıdır. Ortak lenfovasküler paylaşım nedeniyle, safra kesesi inflamasyon ve karsinomu karaciğere rahatlıkla ilerleyebilir. Karaciğerden, safra kesesiyle direkt ilişkili küçük safra kanalcıkları mevcuttur (Luschka'nın kolesistohepatik duktusu). Postoperatif safra kaçaklarının önlenmesi amacıyla, kolesistektomi sırasında tanımlanmalı ve bağlanmalıdır(3).

Görüntüleme Yöntemleri

Bilier sistemin görüntülenmesi için günümüzde birden fazla teknik yöntem mevcuttur. Ultrasonografi veya Bilgisayarlı tomografi genellikle ilk istenen tetkiklerdir. Diğer noninvaziv alternatifler; intravenöz kolanjiografi (IVC) ve nükleer tıp görüntülenmelidir. IVC, PTK(perkütan transhepatik kolanjiografi) ve endoskopik retrograd kolanjiografi(ERCP) ile bilier sistemi görüntülemek için, pozitif kontrast maddeye gereksinim vardır. Tedavi olanagıda sağlayan PTK ve ERCP en spesifik ve sensitif tanı yöntemleridir (4,5).

Manyetik Rezonans Kolanjiografi (Mrk)

MRK, magnetik rezonans tekniklerini kullanarak pankreas ve safra kanallarını görüntülemeye kullanılan yeni bir yöntemdir. Non invaziftir, uygulanması kolaydır, bu özellikleri sayesinde hızla diagnostik amaçlı ERCP'nin yerini almaktadır. IV veya oral kontrast madde gerektirmez, pankreas ve safra kanallarını hem projeksiyon hem de kesit görüntüsü şeklinde görüntüler. T2 ağırlıklı arttırılmış sekanslar, pankreatobilier sistemdeki durağan sıvıları, dolayısıyla da pankreatobilier sistemin görüntülenmesini sağlar. Sıvılara olan yüksek duyarlılığı, kesit ve projeksiyon görüntülerinin birlikte değerlendirilebilmesi nedeniyle, bazı patolojilerde MRCP, ERCP den daha fazla bilgi verir. ERCP'nin yetersiz veya başarısız olduğu durumlarda, pankreatobilier sistem MRCP ile güvenilir bir şekilde görüntülenebilir. Resim1 de koledok alt ucuna oturmuş kalkül MR Kolanjiyoda saptanmıştır.



Resim 1

MRCP nin ERCP den daha fazla bilgi verdiği durumlar;

- Pankreas ve safra kanallarının hem proksimal hem de distal obstrüksiyonları
- Sistik kanal obstrüksiyonlarında safra kesesi değerlendirilmesi
- Kolanjit veya pankreatik vakalarında enflamatuvar efüzyonun değerlendirilmesi
- Bilier sistem veya pankreatik kanal ile devamlılığı olmayan kistlerin değerlendirilmesi
- Kistik lezyonların iç yapılarının değerlendirilmesi
- Müsin salgılayan tümör varlığında pankreatik ve safra kanallarının görüntülenmesi
- Safra kesesinde rokitsky-aschoff cisimcikleri
- Pankreasın fonksiyonlarının değerlendirilmesi
Non-invaziv olması, açlık dışında herhangi bir ön hazırlık gerektirmemesi, iv veya oral kontrast madde kullanılmaması nedeniyle, MRCP sadece teşhis amaçlı değil aynı zamanda ayaktan yapılan tarama (screening) amaçlarda son derece uygun bir yöntemdir.

Teknik Özellikler

MR görüntüleri, madde ve dokuların T1 ve T2 olarak isimlendirilen iki temel özelliğine dayanılarak elde edilir. Vucutta sıvılar genel olarak, T1 ağırlıklı görüntülerde siyah, T2 ağırlıklı görüntülerde ise parlak görüntülenir. MRK görüntüleme tekniğinin temeli ise, safra ve pankreas kanallarındaki sıvıların görüntülenmesidir. MRCP de yağ baskılı ve T2 ağırlığı artırılmış sekanslar kullanılır. Sekansa yağ baskılama özelliği eklenerek yap dokusundan MR sinyalinin alınması önlenirken, T2 ağırlığı artırılarak da sekansın sıvıya olan duyarlılığı artırılır. Yağ baskılı T2 ağırlıklı sekanslarda, pankreatobilier sistemdeki durağan sıvılar parlak izlenirken, damarlar ve komşu solid organlar hemen hemen sinyalsiz (siyah) izlenir.

Kesit kalınlığına göre MRCP görüntüleri iki şekilde elde edilir.

- Tek ve kalın kesit
- İnce ve multiple kesit

İnce ve multiple kesitlerden daha sonra maksimum intansite projeksiyon (MIP) olarak isimlendirilen bir yöntem ile, ERCP ye benzer projeksiyon kesitler elde edilir. Tek ve kalın kesit yöntemi ile pankreatobilier sistem anatomisi genel olarak gözden geçirilir, normal genişlikteki pankreatobilier sistem ve konjenital varyasyonlar görüntülenir. Bilier sistem dilate olduğunda, kalın kesitlerle intraduktal patolojileri tanımak zorlaşır, bu durumda ince ve multiple kesitlerle patolojilerin ayrıntıları görüntülenir. MRCP nin ERCP ye olan en önemli üstünlüğü, hem projeksiyon hem de istenilen düzlemde kesit görüntülerinin kullanılabilmesidir(6,7).

Materyal ve Metod

Çalışma SSK Göztepe Eğitim Hastanesi 1.Cerrahi Eğitim Kliniğinde, Ocak 1999- Aralık 2001 yılları arasında yapılmıştır. Servisimizde kolelithiasis nedeniyle kolesistektomi planlanan tüm hastalara preoperatif olarak; serum billürinleri, ALP, transaminaz, AST, ALT değerleri ve geçirilmiş sarılık kolanjit veya bilier pankreatit öyküsü alınarak skorlama sistemine tabi tutulmuştur (Tablo1). Görüntüleme Metodu koronal planlarda 3-5 mm lik MR görüntüleri ile elde edilmiştir. Servisimizde, safra kesesi taşı nedeniyle açık veya laparoskopik kolesistektomi yapılması planlanan hastalarımızdan koledok taşı skorlama sistemi puanı 3 ün üzerinde olan tüm hastalara MR kolanjiyo istenmiştir.

Tablo 1. Koledok taşı olma açısından yüksek riskli hasta grubu

-sarılık, kolanjit veya bilier pankreatit öyküsü
-ultrasonoğrafide koledokun 5 mm üzerinde olması
-Total billürininin 1.5 mg/dl üzerinde olması
-ALP>150 U/l
-AST>100 U/l
-ALT>100 U/l

Bu geliştirdiğimiz skorlama sistemine göre iki veya daha fazla faktörün pozitif olduğu hastalarımızda koledok taşı olma ihtimali yüksek riskli gruba girmektedir. Çalışma periyodu süresince koledok taşı bulunma ihtimali yüksek riskli gruba giren tüm hastalarımıza, açık veya laparoskopik kolesistektomi öncesi MR kolanjiyo tetkiki istenmiştir. MR kolanjiyografi tetkiki kurumun anlaşmalı olduğu görüntüleme merkezlerinde yapılmıştır. MRCP nedeniyle anlaşmalı kuruma sevk edilen hastalarımıza, kurumun anlaşmalı olduğu özel kuruluşlarda T2 ağırlıklı two dimension fast spin echo (TSE) yöntemi ile aksiyel ve koronal planlarda 3-5 mm lik MR görüntüleri elde edilmiştir. Çalışmamıza; 36 aylık periyod süresince MR kolanjiyografi de kolelithiasis ve/veya koledok taşı saptanıp opere edilen 47 hasta alınmıştır.

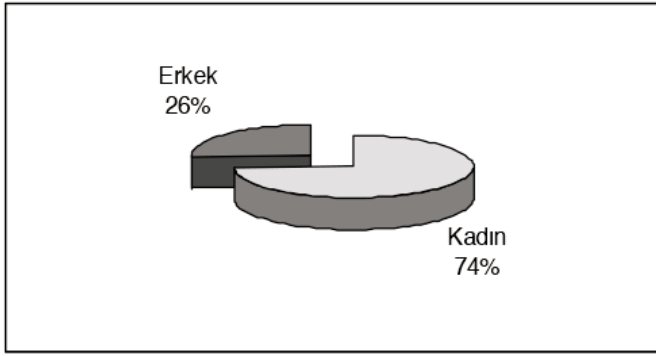
Bulgular

Koronal planlarda 3-5 mm lik MR görüntüleri elde edilmiştir. Çalışmamıza; 36 aylık periyod süresince MR kolanjiyografi de kolelithiasis ve/veya koledok taşı saptanıp opere edilen 47 hasta alınmıştır (Tablo.2).

Tablo 2. Cinsiyetlere göre dağılım tablosu

	n	%
Kadın	35	26
Erkek	12	74

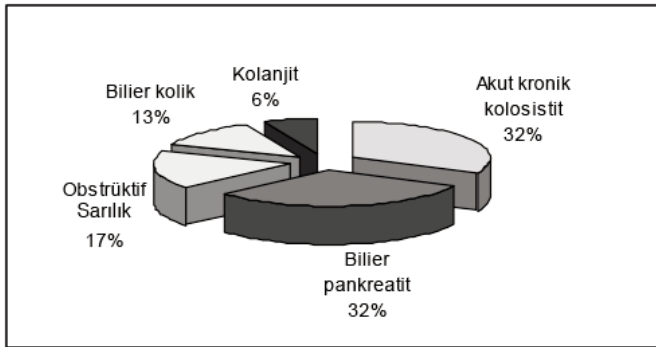
Şekil 1: Cinsiyetlere göre dağılım grafiği



Tablo 3. Teşhislere göre olguların dağılımı

Teşhis	Olgu	%
Akut kronik kolosistit	15	% 32
Bilier pankreatit	15	% 32
Obstrüktif Sarılık	8	% 17
Bilier kolik	6	% 13
Kolanjit	3	% 6

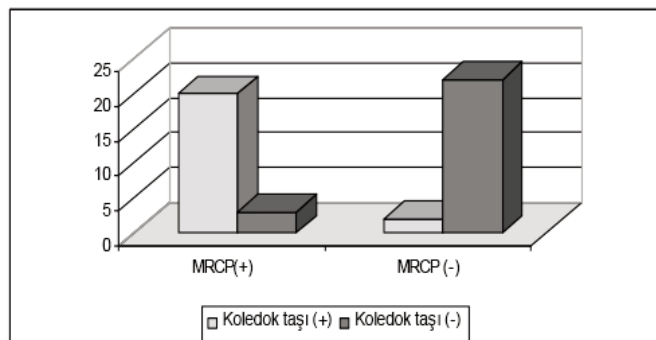
Şekil 2: Teşhislere göre olguların dağılım grafiği



Tablo 4. Teşhislere göre olguların dağılımı

	Koledok taşı (+)	Koledok taşı (-)
MRCP (+)	20	3
MRCP (-)	2	22
Sensitivite	% 90,9	
Spesifisite	% 88,0	
Pozitif prediktif değer	% 86,95	
Negatif prediktif değer	% 91,67	
Doğruluk oranı	% 89,36	

Şekil 3: MRCP sonuçları ile eksplorasyon bulgularının dağılım grafiği



Olgularımızın 15 tanesi akut kronik kolosistit, 15 tanesi bilier pankreatit, 8 tanesi obstrüktif sarılık, 6 tanesi bilier kolik ve 3 tanesi kolanjit idi (Tablo.3 ve Şekil.5). 3 yıllık dönemde 47 hastamızdaki, eksplorasyon bulgularıyla MR kolanjiyo bulgularının karşılaştırılması aşağıda tabloda gösterilmiştir (Tablo.3 ve Şekil.6) .

Tartışma

Safra kesesi taşı hastalığı, avrupa ve amerika popülasyonunun %15'ini etkileyen çok sık rastlanan bir hastalıktır. Safra kesesi taşıyla birlikte %10-15 olguda ise koledok taşında birlikte bulunur. Koledok taşlarındaki tedavi şeklinde tam bir fikir beraberliği yoktur, bir çok otör bu taşların kolanjit veya pankreatit yaptığından dolayı çıkarılması gerektiğini savunmaktadır.

Laparoskopik kolosistektomi öncesi, koledok taşlarının saptanması amacıyla çeşitli parametreler geliştirilmiştir. Klinik, ultrasonografik ve serum kimyasal parametrelerinin koledok taşlarını saptamada, sensitivitesi %96-98 arasında ancak spesifitesi düşüktür(26). Bu kriterler göz önüne alınarak yapılan endoskopik retrograd kolanjiyografi (ERK) de %40-75 oranında koledok taşı bulunmaktadır. ERK %0.8-10 oranında sedasyona bağlı komplikasyonlar, pankreatit, kolanjit, perforasyon ve kanama görülmektedir. ERK nin prosedüre bağlı komplikasyonlarında olmasından dolayı, araştırmacılar koledok taşlarını saptamada yeni görüntüleme metodları araştırmalarına girmişlerdir.

MRCP 1991 yılında ilk kez Wallner ve arkadaşları tarafından tarif edilmiştir. Tamamıyla non invazif bir yöntem olan MRCP, Pankreatik ve bilier trakt patolojilerini saptamak amacıyla görüntüleme yöntemi olarak kullanıma girmiştir. MR kolanjiyografi çekilmesi esnasında kontrast madde enjeksiyonu yapılmasına gerek yoktur, bu görüntüleme yönteminin dezavantajı ERCP deki gibi herhangi bir endoskopik girişime olanak vermemektedir. Yapılan yeni çalışmalarda MRCP pankreatik ve bilier sistem hastalıklarında güvenilirliği çok yüksektir, sensitivitesi bilier ve pankreatik dilatasyonlarda %90-95 oranında bildirilmiştir(8). Servisimizde tüm kolosistektomi yapılacak hastalara preoperatif dönemde koledok taşı saptama skalasına tabi tutulmuştur. Koledok taşı skorlama sistemi 2 nin üzerinde olan hastalara rutin olarak MRCP tetkiki yapılması amacıyla kurumumuzun anlaşmalı olduğu kurumlara sevk edilmiştir. Servisimizce geliştirdiğimiz algoritma aşağıda gösterilmiştir.

Tablo 5. Servisimizde koledok taşlarına yaklaşım şeması

Koledok taşı skorlama sistemi ≥ 2	MRCP
koledok taşı (+)	ERCP
koledok taşı (-)	Kolesistektomi

Koledok taşları saptanmasında; klinik, ultrasonografik ve serum kimyasal analizlerinin değerlendirilmesinde sensitivitesi % 96-98, spesifitesi ise % 40-75 arasında değişmektedir. Bu kriterler kullanılarak, seçilmiş hasta popülasyonunda yapılan ERCP'de %75 oranında koledok taşı saptanmamıştır. Bununla birlikte ERCP teşhis ve tedavi amacıyla uygun olmakla birlikte, bu prosedürün bazı uygunsuz ve rahatsızlık doğuran komplikasyonları mevcuttur (9). Kolelithiasis ile birlikte koledok taşı bulunan hastaların optimal tedavi şekli tartışmalıdır. Koledok taşları teşhis yöntemleri olarak, intraoperatif ultrasonografi, kontrast kolanjiografi kullanılmaktadır, tedavi yöntemi olarak laparoskopik ve açık koledok eksplorasyonu ve postoperatif ERC yapılmaktadır (10). Bizim çalışmamızla uygun olarak, Terrance Liu ve arkadaşlarının 1999 yılında 99 hasta üzerinde yaptığı çalışmada MRCP sensitivitesi %85, spesifitesi %90 ve güvenilirlik oranı %89 civarındadır. Bu çalışmada MRCP yanlış sonuçları teknik ve değerlendirme sonuçlarına göre kategorize edilmiştir. MRCP yanlış pozitif sonuçları; pnömobilite, kanal tortuositesi, sistik dukt insersiyonu ve sfinkter kontraksiyonu olarak saptamışlardır. MRCP nin yanlış negatif sonuçları ise yetersiz görüntüleme açısına bağlı olduğunu saptamışlardır. Koledok taşlarını saptamak amacıyla, preoperatif dönemde yapılan bazı non invaziv testler geliştirilmiştir. Non invaziv testlerle koledok taşlarını saptanmasına yönelik 1999 yılında Fransadan, Frederic Prat ve arkadaşları 3 yıllık dönem boyunca 880 hastayı çalışma grubuna alarak, koledok taşlarını saptamada en uygun parametreleri araştırmışlardır. 70 yaş altı grupta kolesistektomi plan-

lanan hastalarda GGT nin 7 kattan fazla olması ve koledoğun geniş olması koledok taşı olma açısından anlamlı bulunmuştur. 70 yaş üstü grupta ise GGT nin 7 kattan fazla olması, atesinin 38.3 üzeri olması ve koledoğun dilate olması koledok taşı olma açısından anlamlı bulunmuştur. Literatür verileri ve bizim çalışmamızda, MRCP koledok taşlarını saptamada çok uygun bir görüntüleme yöntemi olarak saptanmıştır. Koledok taşı bulunma skalasına göre riskli gruba giren tüm hastalara MRCP istenmeli ve koledok taşı saptanan hastalara ERCP istenmelidir.

Kaynaklar

1. Wallner BK, Schumacher KA, Weidenmaier W, Freidrich JM. Dilated biliary tract evaluation with MR cholangiography with a T2 weighed contrast enhanced fast sequence. *Radiology* 1999;181:805.
2. Morimoto K, Shimoi M, Shirakawa T et al. Biliary obstruction: evaluation with three dimensional MR cholangiography. *Radiology* 1999; 183:578.
3. Hall-Craggs MA, Allen CM, Owans CM et al. MR cholangiography: clinical evaluation in 40 cases. *Radiology* 1998;189:423.
4. Ishizaki Y, Tatsuio W, Okada Y, Kobayashi T. Magnetic resonance cholangiography for evaluation of obstructive jaundice. *Am J Gastroenterology* 1993;88:2072.
5. Outwater E, Miller L, Gordon S et al. Noninvasive three dimensional cholangiography with MR imaging *Gastroenterology* 1993;104:A374.
6. Shitakawa T, Yamaaguchi T, Morimoto K et al. Evaluation of three dimensional MR cholangiography using a 0.2 tesla low field permanent magnetic. *Society of magnetic resonance in medicine* 1993; 826.
7. Lindner HH. Embryology and Anatomy of the biliary tree. In: way LW, Pellegrini CA, eds. *Surgery of the Gallbladder and Bile Ducts, 1st Ed. Philadelphia: Saunders, 1997:3*
8. Thorek P. *Gallbladder and Bile Ducts, 2nd Ed. Philadelphia: Lippincott, 1982.*
9. Lindner HH, Green RB. Embryology and surgical Anatomy of the extrahepatic biliary tract. *Surg Clin North Am.* 1994:44.
10. Moore KL. *Clinically Oriented Anatomy, 2nd Ed. Baltimore: Williams&Wilkins, 1990.*