

## Profesyonel bir sporcuda cild defektli eski aşil tendon rüptürünün serbest fleple rekonstrüksiyonu (Olgu sunumu)

Sait Ada<sup>(1)</sup>, Fuat Özerkan<sup>(1)</sup>, Bülent Zeren<sup>(2)</sup>, Aslan Bora<sup>(1)</sup>, İbrahim Kaplan<sup>(1)</sup>

*Cilt nekrozu aşil tendonu rüptürlerinin cerrahi tedavisinde en sık karşılaşılan komplikasyondur. Daha önce iki kez aşil tendonu rüptürü nedeniyle ameliyat edilmiş ve cilt+tendon defekti olan profesyonel bir futbolcuya, serbest flep ile rekonstrüksiyon uygulandı. Radial önkol flebi cilt, fascia ve tendon elementlerini içermesi nedeniyle seçildi. Peroneus brevis tendonu calcaneusa transfer edildi, ayrıca flep içindeki vaskülarize brachioradialis tendonu aşil tendonundaki defekti köprülemek için kullanıldı. Ve tüm tendon yapıları önkol flebinin vaskülarize fasiası ile çevrelendi, aynı zamanda 9x4.5 cm'lik cilt defekti örtüldü. Hasta ameliyattan 1 yıl sonra aktif profesyonel spora başladı.*

**Anahtar kelimeler:** Aşil tendon rüptürü, cilt defekti, serbest flep

### **A composite fascio-cutaneo-tendinous free flap for reconstruction of an old tendo calcaneus rupture of a professional sportsman**

*Skin necrosis is the most often encountered complication of the surgical treatment of ruptures of the tendo achilles. We performed a free flap for reconstruction of tendo achilles of a professional football player who had two previous operations. We thought the radial forearm flap was the best option with skin, fascia, tendon elements. We transferred the peroneus brevis to os calcis and vascularized brachioradialis tendon to bridge the gap in the achille. All transferred tendons were surrounded by vascularized fascia of the forearm flap. At the same time a 9x4.5 cm skin defect was covered. After a four month rehabilitation period the range of ankle motion was complete. 12 months after the operation, he was ready to begin active professional sport.*

**Keywords:** Achilles tendon rupture, skin defect, free flap

Aşil tendon rüptürlerinin cerrahi tedavisinde rastlanan en büyük sorunlarından biri ameliyat sonu oluşan cilt nekrozu ve cilt defektidir. Bu defekti örtmek için birçok teknik bildirilmiştir (1, 2, 3, 4). Biz ise cilt ve tendon defektini vaskülarize dokularla örttükten sonra onarılan tendon bölgesini çevresel olarak vaskülarize fascia ile sararak fibrozis oluşmasını engellemeye çalıştık. Buradaki amacımız tüm yapıları iyi vaskülarize dokularla rekonstrükte etmek, tendon çevresinin yapışıklığı en aza indirerek erken ve iyi bir rehabilitasyon için izin vermek ve profesyonel bir sporcuyu en erken sürede spora döndürmektir.

### **Olgu sunumu**

24 yaşında erkek aktif profesyonel futbolcu, sol aşil tendonu rüptürü nedeniyle iki kez ameliyat edilmiş ve ikinci ameliyattan sonra oluşan cilt defektinin örtülmesi amacıyla rotasyonel flep uygulanmış. Rotasyonel flepte parsiyel nekroza bağlı 3x3.5 cm'lik bir cilt defekti ile hastanemize başvurmuştur (Şekil 1). Hastanemizde uygulanan operasyonda; önce cilt defektinin etrafındaki fibrotik dokular sağlıklı cilde kadar debrite edildi ve yaklaşık 9x4.5 cm'lik bir cilt defekti ortaya çıktı. Ayrıca aşil tendonunun lateralde devamlılığının olduğu ancak medialde yarısınının 10 cm'lik segment boyunca defektli olduğu görüldü. Tendonun yapısını güçlendirmek amacıyla Teuffer tekniğine (5) göre Peroneus brevis tendonu calcaneustan geçirile-

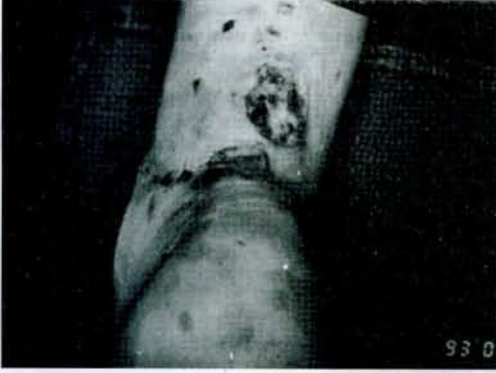rek aşil tendonu ve kendisi üzerine suture edildi (Şekil 2). Daha sonra sol önkoldan 9x4.5 cm cilt ve cildin çevresinden sirküler olarak 3 cm fasiası ve brachioradialis tendonu içeren radial önkol flebi kaldırıldı (Şekil 3). Alıcı sahada önkol flebinin brachioradialis tendonu, aşil tendonunun medialindeki defekti köprüleyecek şekilde suture edildi ve onarılan tüm tendonlar vaskülarize flep fasiası ile çepeçevre sarıldı. Flep arter ve veni sırasıyla tibialis posterior ve vena saphena parvaya ucuca anastomoz edildi. Postoperatif dönemde bir komplikasyon görülmedi. Yara iyileşmesini takiben 6 hafta süre ile uzun bacak alçısı, 4 hafta süre ile de kısa bacak alçısı ile immobilizasyon uygulandı. Dört aylık bir fizyoterapi periodu sonrasında sol ayak bileği eklemi hareketleri sağa eşdeğer hale geldi (Şekil 4). Hasta ameliyattan bir yıl sonra aktif profesyonel spor yaşamına döndü (Şekil 5, 6).

### **Tartışma**

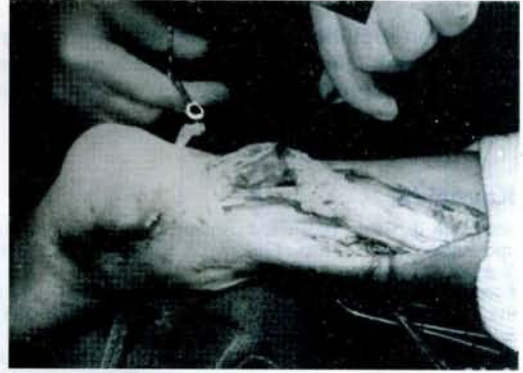
Aşil tendonu üzerindeki yumuşak doku defektlerinin iyi kanlanan doku ile örtülmesi genellikle çözümün güç olan bir problemdir. Aşil tendonunu onarmak için yapılmış olan longitudinal insizyonlar lokal fleplere engel oluşturmaktadır. Ancak başarıyla uygulanmış, deepitelize turnover fasiokutanöz flepler ve distal pediküllü kutanöz flepler bildirilmiştir (1, 2, 3, 4). Bir diğer seçenek olan cross leg flep ise her iki ekstremitenin immobilizasyonunu gerektirmektedir.

(1) İzmir, El ve Mikrocerrahi Hastanesi Ortopedi ve Travmatoloji Kliniği, Uzman Dr.

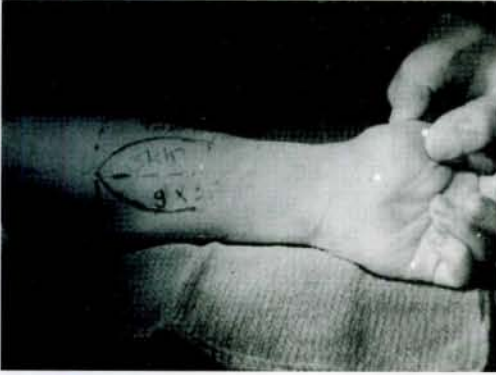(2) Bahriye Üçok Bulvarı No. 1/1, Karşıyaka, İzmir, Ortopedi ve Travmatoloji Uzman Dr.



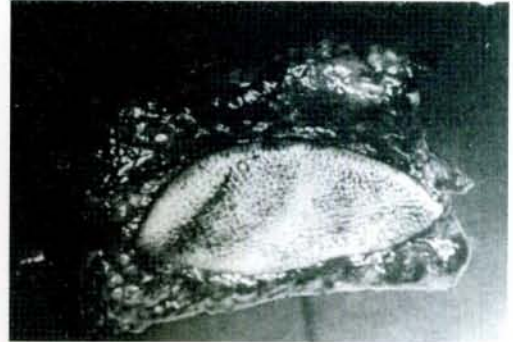Şekil 1: 3x3.5 cm'lik cild defekti ve nekroze tendon bölgesi



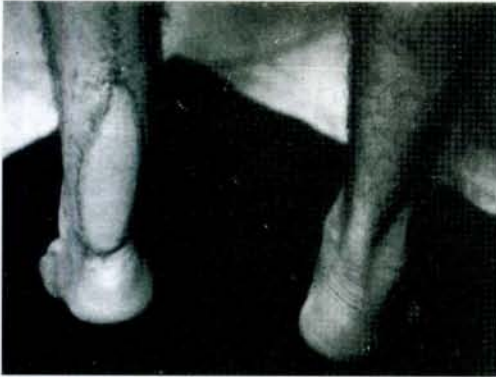Şekil 2: Cild debridmanı yapıldıktan sonra peroneusbrevis tendonunun calcaneus'a transferi (Teuffer tekniği ile)




Şekil 3: 9x4.5 cm boyutlarında cilt ve daha geniş fasia ve brachioradialis tendonu içeren radial önkol flebinin çizimlenmesi



Şekil 4: Flebin kaldırıldıktan sonraki görünümü



Şekil 5: Postoperatif 9. ayda parmak ucu duruşu



Şekil 6: Aktif spora dönme dönemi

Aşil tendonu rüptürü, Lagergren ve Lindholm'un anjiyografi çalışmalarında gösterdiği gibi genellikle tendonun hipovasküler olan, yapışma yerinden itibaren 2 ile 6 cm arasındaki bölgedeki olmaktadır (5). Tendonun kanlanması büyük ölçüde mezotenon ve daha çok anterior mezenter yoluyla olur. Tendon onarımı için uygulanan operasyonlar tendonun bu bölgedeki kanlanmasını bozmaktadır.

Bizim olgumuzda da olduğu gibi, cilt defektinin yanısıra tendonun kanlanmasının bozulması ve tendon kayma düzlemlerini bozan fibrozis en önemli sorunlardır. Genellikle bu bölgede uygulanan serbest flepler yalnızca cilt defektini örtmek üzere planlanmaktadır. Bizim bu olguda uyguladığımız serbest flep

dizaynı ile, cilt defektinin örtülmesi, tendon defektinin vaskülarize tendon ile giderilmesi, bu bölgede tendonun kanlanmasının artırılması ve tendon ile çevre dokular arasındaki yapışıklıkların azaltılması için vaskülarize fasia ile çevrelenmesi amaçlanmıştır.

Üç ay süre ile immobilizasyona rağmen postoperatif 7. ayda ayakbileği eklemi hareketlerinin normal genişliğine ulaşması, ameliyattan 1 yıl sonra hastanın profesyonel futbola başlamış olması, bu amaçlara ulaşıldığını göstermektedir.

Sonuç olarak serbest flep uygulamaları, uzun süren, maliyeti yüksek olan ve daha uzun süreli hospitalizasyonu gerektiren ameliyatlara karşın, uyguladığımız serbest flep modifikasyonunun kompli-

ke aşil tendon rüptülerinde, cilt defekti, tendon kanlanması ve peritendinöz fibrozis sorunlarına tek se-  
ansta çözüm getirebilen bir operasyon olduğuna ina-  
nıyoruz.

### Kaynaklar

1. Amarente, J., Costa, H., Reis, J., Soares, R.: A new distally based fasciocutaneous flap of the leg. *British Journal of Plastic Surgery*, 39: 338-340, 1986.
2. Elstrom, AJ., Pankovich, MA.: Muscle and tendon surgery of the leg in surgery of the musculoskeletal system, 3915-3961. *Evarts MC. Ed. Churchill Livingstone, New York, 1990.*
3. Fumarola, A.: A one stage reconstruction of a large defect of the tendo Achilles and the overlying skin. *British Journal of Plastic Surgery*, 38, 403-406, 1985.

4. Numanoğlu, A., Esenli, T.: A new method in repair for skin defect after Achille's tendon repair. *Acta Orthop. Traumatologica Turcica*, 25, 226-228, 1991.
5. Phillips, BB.: Disorders of muscles, tendons and associated structures; in *Campbell's operative Orthopaedics*. Ed Crenshaw, AH., pp. 1904-1907. The CV Mosby Company St. Louis, 1991.

### Yazışma adresi:

**Uzman Dr. Sait Ada**  
**İzmir El ve Mikrocerrahi Hastanesi**  
**1418 Sokak No. 14**  
**35230 Kahramanlar, İzmir, Türkiye**

