Acta Orthop Traumatol Turc 29, 385-390, 1995

Patellar kondromalazinin artroskopik tanı ve tedavisi

Ethem Gür[1], Metin Lütfü Baydar[2]

Bu yazıda patellofemoral eklem ile ilgili temel bilgiler verilerek, patellar kondromalazinin etyolojisi, patolojisi anlatılmıştır. Sınıflandırılmasına göre de artroskopik tanı ve tedavisi tartışılacaktır.

Temel bilgiler

A. Paleantoloji: Scott Dye amfibianların ve bazı sürüngenlerin osseöz patellalarının olmadığını göstermiştir (3). Kertenkele, kuşlar ve memelilerin ise patellaları mevcuttur. Bu verilere göre yeryüzü şartlarında yaşamak zorunda olan canlılar için osseöz patella oldukça önemli olup, ilk osseöz patellalı canlıların günümüzden 350 milyon yıl önce ortaya çıkan eryopslar olduğu düşünülmektedir.

B. Embriyoloji: Walmsley ve daha sonra Gray ve Gardner'in yaptığı çalışmalara göre 7.5 haftalık gebelikte ya da 20 mm'lik embriyoda, quadriceps kondansasyonu içerisindeki yuvarlak hücrelerin agregasyonu ile primitif patella ayırdedilmektedir. Embriyo 30 mm olduğunda patella belirgin kıkırdak özellik kazanır. Motor ünitelerin indüksiyonu öncesi diz eklemi 90° fleksiyon pozisyonunda gelişim göstermektedir (4, 8).

C. Morfoloji: Patellanın dış konturları, genişliği yüksekliğinden biraz daha fazla olan ve apeksi distali gösteren bir üçgeni andırmaktadır (9). De Vriese, patellar morfoloji üzerine yaptığı kadavra çalışmalarında ırklara ait belirgin bir farklılık tespit etmemiştir. Uzunluk limitleri 47-58 mm, genişlik limitleri 51-57 mm kalınlık ise 2-3 cm arasında saptanmıştır (9). Patella topoğrafik olarak ikiye ayrılır:

a. Anterior yüzey: Üç bölümde değerlendirilmekte olup daha ziyade proksimal quadriseps, distalde patellar tendonların yapışma yerlerini içermektedir.

b. Posterior yüzey: İki bölümde incelenir. İnferior bölüm patellanın apeksini oluşturur ve patellar fat padi besleyen damarlar ile ilişkilidir. Süperior veya artiküler bölümün tamamı hyalin kıkırdak ile kaplıdır ve patella uzunluğunun % 75'ini kapsar. Orta bölümde 4-5 mm kalınlığa ulaşan artiküler kıkırdak vücudun en kalın kıkırdak tabakasını oluşturur. Medial yüzey kabaca oval şekilde olup, vertikal bir sırt ile lateral medial fasetleri oluşturur. Medial fasetin medialinde daha küçük olan odd faset bulunur. Lateral faset daha uzun ve daha geniş olup, konkav bir yapı göstermektedir. Patella distalini patellanın apeksi oluşturmakta olup buraya patellar tendon yapışır (9).

Distal femur anterior yüzünün patella ile eklem yapan bölümüne troklea adı verilir. Troklear morfoloji patellanın medial ve lateral fasetlerine uygun olarak internal ve eksternal troklear faset olarak iki bölümde şekillenmiştir. Lateral troklear faset 5° lik inklinasyon ile medial troklear fasetten daha yüksekte durmaktadır. Patellanın beslenmesi medial ve lateral, superior ve inferior geniküler arterler ile medial ve lateral tibial rekurrent arterlerin oluşturduğu anastamoz ile anterior yüzden olmaktadır. Venöz drenaj ise popliteal ve internal safen venden olmaktadır.

D. Biyomekanik: Patellanın biyomekanik fonksiyonlarına bakacak olursak belki de en önemlisi fleksiyon ve ekstansiyon aksları arasındaki mesafeyi arttırarak moment kolunu uzatarak ekstansiyonu kolaylaştırmaktır.

Hyalin kıkırdak çok küçük kompresif sertlik ve sürtünme katsayısı ile quadriseps kuvvetini distal femur çevresinden tibiaya nakleder. Bunlar dışında patella, quadriseps kuvvetlerini santralize ederek dislokasyonları önler, quadriseps ve patellar tendonları sürtünmeden, eklemi direkt travmadan korur. Ayrıca kozmetik fonksiyonuda vardır.

Patellofemoral reaksiyon kuvveti eklem yüzeylerine dik olan quadriseps gerilimi ve patellar tendon gerilimi bileşkesine eşit ve zıt yöndedir (10).

Ficat'a göre bu kuvvet 60 kg ağırlığında bir kişi için dizin 45° fleksiyonunda 300 kg dır. Patellanın yaklaşık 12 santimetrekare olan eklem yüzünün üçte biri yani 4'e bölünürse birim reaksiyon kuvveti 75 kg/santimetrekare dir. Bunun Pauwels tarafından ortaya konulan kalça 18 kg/santimetrekare birim reaksiyon kuvvetinden çok fazla olduğu açıktır (10).

Reilly ve Martens yaptıkları çalışmalarda patellofemoral reaksiyon kuvvetini yürüme sırasında vücut ağırlığının yarısı, merdiven iner çıkarken vücut ağırlığının 3.3 katı olduğunu hesaplamışlardır (12). Fleksiyon ve ekstansiyon sırasında patello-femoral temas alanları nasıl değişmektedir?

Patella 10° diz fleksiyonunda trokleanın eklem yüzünde kaymaya başlamaktadır. 20° fleksiyonda medial lateral fasetler ile odd fasete uzanan yumuşak temas alanları gözlenmektedir. 90° fleksiyon ile temas alanı proksimal patellar sınıra ulaşmaktadır. 90° temas düzeninden 135° düzenine geçişte, temas alanı medial ve odd fasetleri ayıran sırttan atlamaktadır (10). Quadriseps çekiş hattı ile patellar tendon aksı arasındaki açıya Q açısı denilmektedir. Hvid-Anderson Q açısının internal kalça rotasyonu ile ilişkili olduğu ancak pek fazla bir değeri olmadığını bunun patellar dengeyi etkileyen bir çok faktörden yalnızca biri olduğunu belirtmişlerdir (10).

Klinik değerlendirme

A. Patellafemoral semptomlar ve fizik muayene (1, 2, 10)

(1) GATA Ortopedi ve Travmatoloji Anabilim Dalı Başkanı, Prof. Dr.
(2) GATA Ortopedi ve Travmatoloji Anabilim Dalı, Doç. Dr.

Patello-femoral eklem hastalıklarında temel yakınma: patellanın arkasında eklem hattının medialinde, bazı zamanda popliteal fossadaki ağrıdır. Bu özellikle merdiven çıkmak gibi, diz fleksiyonda uzun süre oturmak gibi (sinema bulgusu) aktivasyonlarda artar. Ağrı, bilateral olabilir ve herhangi bir travmayla ilişkili değildir. Ağrının lokalizasyonu yanlış tanılara yol açabilir.

Eklem hattının anteromedialinde ağrıya neden olan meniskal patolojiler ile patellofemoral ağrı yakınmaları karşılaştırılarak artroskopi öncesi dönemde bir çok sağlam iç menisküs boş yere eksize edilmiştir.

Patellar disfonksiyonlu hastanın ikinci yakınması; patellofemoral eklemden ses gelmesi, boşalma hissi, kilitlenme terimleri ile tanımlanmaya çalışılan; daha çok normal patellofemoral hareketin yumuşak ritmindeki kesilme veya bozukluğu anlatmak için kullanılan yakınmaları içerir.

Sürtünme hissi özellikle patello-femoral ekleme binen yükün arttığı durumlarda (merdiven inip çıkma gibi) hasta tarafından hissedilir veya nadiren kişilerce de duyulabilir.

Patello-femoral eklem hastalığı olan hastaların çoğunda diz ekleminde efüzyon görülür. Kronik olgularda quadriseps atrofisi de tespit edilir.

James Sulluvan'a (1986) göre kondromalazi patellada alt patella kutbunda hassasiyet ve artroskopik değişiklikler en önemli bulgulardır.

B. Patello-femoral eklemin radyolojik değerlendirilmesi (1, 10).

Anamnez ve fiziki muayeneden sonra istenilen radyolojik tetkikler bilinerek istenilmelidir. Örneğin lise çağında bir çocuk derin ağrı duygusu ve kilitlenme şikayetleri ile gelmişse tünel görünüm önemlidir. Loose body ve osteokondritis dissekans görülebilir. Eğer hasta orta yaş grubunda ise ağırlık yüklenerek ve uzun kaset kullanılarak çekilen filmlerde varus-valgus değerlendirilmesi ile birlikte dejeneratif artritin erken bulguları gözlenir.

Rosenborg'e göre 45° fleksiyonda, hasta ayakta iken çekilen ön-arka grafiler, ekstansiyonda çekilenlere göre lateral medial kompartmanlar hakkında daha iyi fikir verir.

a. Antero-posterior grafiler

Femura göre, patellanın büyüklük, şekil ve pozisyon başlangıç değerlendirmeleri yapılır. Normalde patella femur kondillerinin merkezinde ve alt kutup eklem çizgisine yakındır. Laterale yer değiştirme patellanın lateral subluksasyonunu gösterir. Hipoplazik ve bipartit patella bu görünümde görülebilir.

b. Lateral grafiler:

Patellanın normal lokalizasyonuna göre aşağıda ve yukarıda olması (p. alta-infera) en iyi lateral grafilerde değerlendirilir.

c. Aksiyel grafiler:

Bu görünümler için bir çok terim kullanılmaktadır. "Skyline", "Sunset", "Mountain", "Tangential" gibi. Bu karışıklığı önlemek için sadece aksiyel görünüm terimi kullanmak gereklidir. Patello-femoral eklem için en değerli bilgiler aksiyel görüntülerle sağlanır ve dizin rutin muayenelerinden biri olmalıdır.

d. Komputerize tomografi ve magnetik rezonans:

Reikeras ve Hoiseth komputerize tomografi çalışmalarında patellar instabilitenin full ekstansiyonda daha aşikar olarak görüntülenebildiğini ortaya koymuşlardır (30° fleksiyon normal bulgular veren abnormal dizlerde bile).

Ihara; kombine komputerize tomografi çift kontrast artrografi tekniği ile patello-femoral eklem değerlendirmelerinin daha verimli olduğunu ortaya koymuştur.

Yulish, kondromalazia olgularında MR çalışmasında artiküler kartilajda fokal şişme, düzensizlik ve zayıflama saptamıştır (6).

Shellock, kinematik MR tekniğini tanımlamış ve patellar traking rahatsızlıklarında değerli olduğunu saptamıştır.

Terminoloji

Dejenerasyon terminolojisinde kondroz, yalnızca eklem kıkırdağını etkileyen bir süreci belirtirken, artroz deyimi, eklem yapısının her üç komponentinde; kemik kıkırdak ve sinovyal membranlarındaki tutulumu gösterir. Patellar kondromalazi Fulkerson tarafından basitçe kıkırdak yumuşaması "ne daha fazla ne de daha az" olarak tanımlanmıştır (10).

Tarihçe

1908'de Budinger, patella yüzeyinde fissür ve yumuşama ile karakterize 15 olgu yayınlayarak kıkırdak lezyonlarının önemine deyinmiştir (1). Literatürde kondromalazi patella deyimini ilk kullanan 1924 yılında Koenig olmuştur. Ancak Karlson'a göre aynı terim 1917'den itibaren Aleman'ın kliniğinde kullanılmıştır. Nitekim Aleman'da 1927'de patellar kondromalazi deyimini kullandığı klasik makalesini yayınlamıştır (2). 1944'de Hirsch eklem kıkırdağının mukopolisakkarid yapısındaki değişiklikleri sorumlu tutmuştur. Bu olayın da kıkırdak beslenmesindeki bir bozukluğa bağlı meydana gelebileceğini öne sürmüştür (1). 1970'lerin ortasından itibaren Meanwhile, Goodfellow, Abernity, Mc Ginty ve Metcalf gibi otörlerce lateral gevşetme tek çözüm olarak öne sürülmüştür. 1982'de Fulkerson, Gomori-Tricrom boyası kullanılarak lateral retinakulum üzerindeki sinir injurilerini gösterebilmeyi başarınca ön diz ağrısı olup artroskopide kondromalazi tespit edilemeyen hastaların yakınmalarına bir açıklama getirmiş ve ağrı, malalignment ve kondromalazi arasında bir korelasyonun olmadığı durumlarda sözkonusu olduğunu göstermiştir (10, 14).

Etyoloji

Jackson etyolojik faktörleri biyomekanik ve biyokimyasal olmak üzere iki ana grupta toplamıştır (2, 5, 13).

I. Biyomekanik nedenler

A. Akut

1. Kondral veya osteokondral kırıkla patella dislokasyonu.
2.Direkt travma.
3. Düzensiz eklem yüzüne neden olan patella kırıkları.

B. Kronik

1. Patellanın tekrarlayan subluksasyon veya dislokasyonu (bu femoral displazi, küçük patella, patella alta, femoral anteversiyon, eksternal tibial torsiyon ve hatta ÖÇB yetmezliğine sekonder olabilir).
2. Artmış Q açısı.
3. Quadriseps kas imbalansı.
4.Femur cisim kırığı sonrası gelişen aks bozukluğu.
5. Aşırı lateral bası sendromu.
6. Patella hareketi ve stabilite kaybı ile birlikte olan menisküs injurisi.
7. Refleks sempatik distrofi.

II. Biyo kimyasal nedenler.

A. Hastalıklar

1. Romatoid Artrit.
2. Tekrarlayan hemartroz.
3. Alkaptonüri
4. Periferal sinovitis.
5. Sepsis ve adhezyonlar.

B. İyatrojenik.

1. Tekrarlayan eklem içi steroid enjeksiyonları.
2. Uzamış immobilizasyon.
3. Dejeneratif.

Patoloji

Osamu OHNO ve arkadaşlarının 1988 yılında yaptıkları elektron mikroskop çalışmalarında başlangıç patolojik bulgu, özellikle yüzeyel ve geçiş zonlarındaki matriks çizgilerinde olmak üzere kollagen lif ağı yapısının bozulması ile birlikte süperfisyal matriksin şişmesidir (10).

Fibrilleşmiş kıkırdak orta tabakalara penetre olmuş yüzey fibrilleri içermektedir. Fissürlerin iç yüzeylerini kaplayan elektron yoğun materyal tespit edilmiş ve bunun matriksin bozulmuş komponentlerini içerdiği gözlenmiştir. Bu değişikliklerle ilişkili olarak kondrosit salkımları ve kondrositlerdeki organellerde artış olmaktadır. Bazı örneklerde sınırlı onarım reaksiyonları tespit edilmiştir. Bu olay da kıkırdak yüzeyinin çevresine fibroblast benzeri hücrelerin göçü ile açıklanmaktadır. Ficat, artmış lateral basınç sendromunda, medial fasette hipopresyona bağlı beslenme bozukluğu ve dejenerasyon görüldüğünü tespit etmiştir. Hipopresyon sonucu ortaya çıkan katepsin D gibi protelitik enzimler, proteoglikan matriksteki protein çekirdeğe kovalen bağlarla baplı keratan sülfat, kondroitin 4 sülfat ve kondroitin 6 sülfat zincirlerini yıkarak kıkırdakta bozulma ve fissür oluşturmaktadır (1, 5, 10).

Fulkerson'a göre patella lateral fasette temelde iki farklı tipte dejenerasyon görülebilir. Bunlar uzamış tilt veya subluksasyona bağlı ya da mevcut artroza bağlı sekonder kompresyon ile oluşan dejenerasyonlardır.

Medial fasette görülen ise patella eklem kıkırdak beslenmesi için esas olan temas eksikliğine bağlı görülen dejenerasyondur (10).

Seedholm, lateral faset dejenerasyonunun 40-80° arası fleksiyon derecelerinde geliştiğini göstermiştir (10).

Goodfellow, yaşa bağlı yüzeyel dejenerasyon ile bazal dejenerasyonun ayırıcı tanısını yapmıştır. Yaşa bağlı olan medial fasette gelişir. Bazal dejenerasyon ise medial ve odd fasetleri ayıran sırtta gelişmektedir (15).

Marrar ve Pillay ise Çinlilerde kondromalazi insidansının düşük olduğunu belirtmişlerdir (10).

Sınıflandırma

Kapalı kondromalazi: Patella eklem kıkırdağının basit yumuşaması olup blister formasyonu ile ifade edilmektedir (10). Makroskopik yüzey devamlılığı görüldüğü için artroskopik prob muayenesi ile kesin tanı koyulur. Mikroskopide fibröz metaplazi ve hücrelerde yassılaşma, kıkırdağın derin tabakasında ödem izlenir.

Açık kondromalazi: Kıkırdak eklem yüzeyinde tek ya da multiple fissürler mevcuttur. Komşu alanlarda yumuşama ile beraberdirler. Bu yumuşama ve fissürler patello-femoral temas alanları dışında ise patellofemoral ağrıya neden olmamaktadır (10). Eklem kıkırdağındaki fibrilasyon, fissür ve ülserasyon ile devam etmektedir. Ülserasyonda lokalize kıkırdak madde kaybı mevcuttur. Subkondral kemik ortaya çıkmıştır. Cilalanmış gibi gözüken subkondral kemiğe eburnasyon adı verilir. Bu olay kıkırdak dejenerasyonunun son aşamasıdır (10, 14). Mikroskopisinde, hiperaktivite gösteren kondorositlerin komşu alanlarında artmış dejenerasyon ve nekrotik hücreler izlenir.

Kondroskleroz: Kıkırdakta yumuşama aksine sertleşme söz konusudur. Yüzey sarı bir görünümdedir. Probe ile sertlik palpe edilir. Eklem kıkırdağının kalitesinde tam bir kayıp söz konusudur. Lezyon fibrokartilajda değil kollagen ve proteoglikan yapıdadır.

Püskül formasyonu: Genellikle medial fasette lokalizedir. Patolojinin temelini kıkırdak beslenmesi için esas olan temas eksikliği oluşturmaktadır (10).

Yüzeyel değişikliler: Kıkırdak lamina tabakasının elevasyonu ve yırtılması sonucu oluşur.

Global kondromalazi: Daha önceki tanımlamalarda lezyon tek fasette lokalize iken patella kırığı ve artrofibrozis gibi bir nedenle tüm patella eklem kıkırdağında kondromalazinin görülmesidir.

Jackson, patellar kondromalaziyi artroskopik görünümlerine göre 3 evreye ayırmıştır.

Evre 1: Kıkırdakta yumuşama ve klasik blister

formasyonu görülür (Fulkerson'un tanımladığı kapalı kondromalaziye uyar) (Şekil 1).

Evre 2: Kaba fasikülasyonlar vardır. Eklem yüzü bozukluğu çok belirgindir. Eklem yüzünde ülserasyon ve fragmantasyon vardır.

Evre 3: Subkondral kemik açığa çıkmış olup, eburnasyon izlenir.

Tedavi

Semptomatik patellar kondromalazide konservatif tedavi olgularının çoğunda temel tedavidir (16). Bazı otörler hastaların %95'inin 4 seçenekten en az birine cevap verdiğini belirtmişlerdir. Egzersizler tedavide birinci seçeneği oluşturmaktadır. Hastalığın quadriseps yetersizliğine bağlı olduğuna inanan klinisyenler bu tedaviyi kuvvetle önermektedirler (16, 18).

Tam ekstansiyondan 30° fleksiyona uyarlanan izometrik egzersizler, düz bacak kaldırma ve dirence karşı uygulanan egzersizler belki de eklem kıkırdağında tekrarlayıcı kompresyon ile beslenmeyi arttırmaktadır.

Breysler ve Mc Connall taping patellayı mediale zorlayıcı ve komresyonu azaltıcı bir uygulamadır (16).

Aktivitenin düzenlenmesi özellikle 100° üzerinde fleksiyon, koşma, bisiklete binme gibi aktivitelerle muhtemelen patello-femoral reaksiyon kuvetlerini arttırarak semptomlarıda attırmaktadırlar. Başlangıçta aktivitenin düşürülmesi hastanın yakınlarına anlatılabilir. İlaç tedavisinde ise steroidler kullanılarak travma sonucu hücre duvarı fosfolipidlerinden açığa çıkan araşidonik asid oluşumu engellenmekte, nonsteroid antienflamatuar ilaçlar ise direkt olarak siklooksijenaz enzimini inhibe ederek prostoglandin sentezini azaltmaktadırlar. Steroid uygulamasıyla araşidonik asid oluşumu engellenerek ağrı ortadan kaldırılmaktadır. Ancak hücre duvarı yıkımı ve fosfolipid birikimi devam etmektedir. Bu olayı göz ardı etmemek gerekir (18). Patellar kondromalazinin artroskopik tedavisi Jackson evrelerine göre D. Dandy tarafından 1986 da tanımlanmıştır.

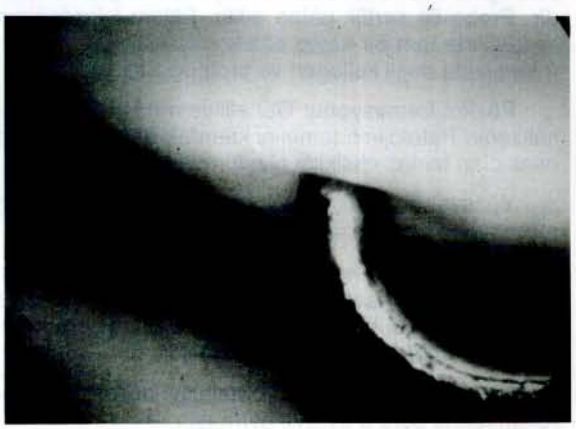

Şekil1a: Blister formasyonunda künt probe ucunun lastik topa basar gibi içeri girmesi

Şekil 1b: Aynı alan lokalize edilerek bu bölgenin retrograde Kirschner ile dekompresyonu



Şekil 1c: Dekompresyon-drilizasyon eklem içi görüntüsü

Evre 1: Patellar yüzey yumuşamış ancak kırılmamıştır. Lezyonun gelecekteki referansları için varlığı ve boyutu not edilebilir. Lezyonun tepesinden kör bir prob ile girilerek etkilenmiş alan eksize edilebilir.

Bundan başka bizimde klinik olarak uyguladığımız gibi bir kirschner ile retrograde drilizasyon ile kıkırdak bazal tabakasındaki ödem için dekompresyon uygulanabilir (Şekil 1 a, b, c).

Evre 2: Patellada sarkan kaba eklem kıkırdak saçakları vardır. Serbest materyali uzaklaştırmak için patellanın traşlanmasından belirli bir yarar sağlanabilir. Böyle bir işlemle en azından yakınmalar azalacak ve zamanla iyileşme gözlenebilecektir. Ogilvie Harris ve Jackson evre 2 olgularda postop 5 yılda % 73 başarılı sonuç bildirmişlerdir (Şekil 2 a, b, c).

Evre 3: Her iki eklem yüzeyi olaya iştirak etmiştir. Bir yüzeyin geniş fibrilasyonu mevcuttur. Dış görünüş hekim açısından umut kırıcıdır. Semptomatik tedavi kural olmasına rağmen artroskopik traşlama seçilecek yöntemdir.

Şekil 2 a: Evre 2 olguda patellada kaba fasikülasyonlar ve püskül formasyonu

Şekil 2 b: Aynı olgunun traşlanması

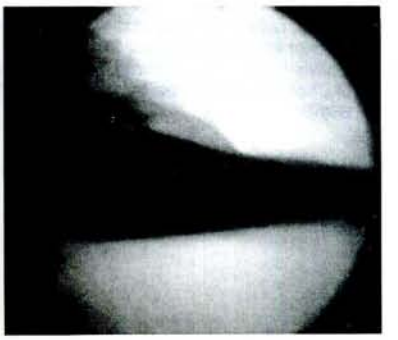

Şekil 2 c: Aynı olgunun traşlanma sonrası son görüntüsü

Tartışma ve sonuç

Artroskopinin kondromalazi patella tanısı koymada son derece güvenilir bir yöntem olduğu kanıtlanmıştır. Yüzeyin fibrilasyon ve fragmantasyonu direk görüş altında probe edilebilir ve yumuşak alanlar saptanabilir.

Lateral kapsüler gevşetme açık, subkutan ya da artroskopik olarak, patello femoral ağrı sendromlarında popüler bir teknik olarak kullanılmıştır (11, 13, 17). Lateral gevşetmeden önce, patello femoral eklemde, patella inkongruensi, lateral tilting ve lateral oryantasyon aksiyel grafileri saptanmalıdır. Etyoloji çok iyi irdelenmelidir. Patella alta sonucu gelişen patellar kondromalazide lateral gevşetme nadiren başarılıdır (1).

Birçok patellar kondromalazi olgusu klinik bir yakınma oluşturmadığından gerçek bir insidans vermek güçtür. Aleman genç askerlerde uygulanan 220 artrotomilik serisinde %33 (2), Daracott 157 artrotomilik serisinde 36 olgu (1), Soto Hall 65 askeri personelin 12'sinde patellar kondromalazi saptamıştır (7).

Patellar kondromalazide tedavi etyolojiye yönelik olmalıdır. Değişik tedavi yöntemleriyle değişik başarı oranları bildirilmiştir. Bentley açık patellar shaving ile %43 başarılı sonuç elde etmiştir (1, 5). Goodfellow ve arkadaşları sadece etkilenen alanların traşlanmasını önermişlerdir (13). Childers ve Ellwood konservatif tedaviye dirençli 25 hastanın 29 dizinde defektin lokal eksizyonu ve subkondral kemiğin forajı ile 30 yaş altındaki hastalarda başarılı sonuçlar elde ettiler (13). Ficat defektli alanın kansellöz kemiğe kadar eksizyonunu önermekte ve 85 hastasında bu yolla %79 mükemmel sonuç rapor etmektedir (5). O Donoughe ise 289 hastasında fesetektomi ile %90'ın üzerinde mükemmel sonuç elde ettiğini bildirmektedir. Maquet ve Murray ise patellar tendonun tuberositas tibia da öne ilerletilmesini önermişlerdir ve 4.7 yıllık takipte 37 hastanın 36'sında kapsüler gevşetme ile 3.5 yıllık takip sonrası 28 hastanın 13'ünde düzelme olduğunu, 15'inde semptomların aynı kaldığını ya da daha arttığını bildirmişlerdir (17). Simpson ve Barret kombine bir seride açık, kapalı ve artroskopik işlemden %80 mükemmel başarı elde etmişlerdir (1). R. Jackson 34 hastanın 39 dizinde ortalama 6 yıllık takipte %56 iyi ve mükemmel sonuç bildirmektedir, ancak hastaların hepsi 30 yaş üzerindedir (13). Benzer olarak Scuderi de 30 yaş üzerindeki olgularda başarısız sonuçlar bildirmektedir.

Sonuç olarak: patellar malalignment sonucu meydana gelen sekonder patellar kondromalazide lateral kapsüler gevşetme seçilecek yöntemdir (11, 13, 17). Malalignment ve bir başka bilinen etyolojik neden olmaksızın meydana gelen patellar kondromalazide tedavi artroskopik evresine göre planlanmalıdır (11, 19).

Kaynaklar

1. J.N. Insall: Surgery of the knee. Churchill Livinstone Inc. 1984.
2. Outerbridge, R.E.: The problem of chondromalacia patella. Clin Orthop Rel. Res. No. 110 July. Auf., 1975.
3. Dye, S.F.: An evolutionary perspective of the knee. J. Bone Joint Surg., 69A, 979, 1987.
4. Walmsley, R.: the Development of the patella. J. Anat., 74, 360-370, 1939-1940.
5. Crenshaw, A.H.: Campbell's Operative Orthopaedics, 7 th ed. vol. 4, 1987.
6. Yulish, B.S., Montanez, J., Goodfellow, D., Bryan, P., Mulopulos, G., Modic, M.: Chondromalacia patella: assesment with MR imaging. Radiology Sep 1987 pg 763-766.
7. Dandy, D.J., Griffiths, D.: Lateral release for recurrent dislocation of the patella. J Bone Joint Surg 71-B, No. 1, 1989.
8. Gray, D.J., Gardner, E.: Prenatal Development of the Human knee and superior tibiofibular joint. Am. J. Anat., 86: 235-287, 1950.
9. Vriese, B.: La signification morhologique de la rolute basee sur des recherches antroplogiues. Bull Mem. Soc. Antrop. Paris, 4: 316, 1913.
10. Fulkerson, J.P., Hungerford, D.S.: Disorders of the patellofemoral joint. Williams and Wilkins, 2nd. Ed. Baltimore, Hong Kong, London, Sydney, 1990.
11. Insall, J., Falvo, K., Wise, D.: Chondromalacia patella. A prospective study. J Bone Joint Surg vol. 58-A., No. 1, Jan 1986.
12. Reilly, D., Martens, M.: experimental analysis of the quadriceps muscle force and patellofemoral joint reaction force to various activities. Acta Orthop. Scand. 43-126, 1972.
13. Jackson, R.W., Kişisel görüşme.
14. Fulkerson, J.: The etiology of patellofemoral pain in young, active patients: A prospective study. Clin Orthop. 179: 129, 1983.
15. Goodfellow, J., Hungerford, D.S., Woods, C.: Patello-femoral joint Mechanics and Pathology: 2. Chondromalacia Patellae. J. Bone Joint Surg., (Br) 1976: 58-3: 291-299.
16. Tria, A.J., Palumbo, R.J., Alicea, J.A.: Conservative care for patellofemoral pain. Orthop Clin North Am. October 1992, P. 545-555.
17. Unneberg, K., Reikeras, O.: The effect of lateral retinacular release in idiopathic chondromalacia patella. Arch. Orthop. Trauma Surg. 1988, 107, 226
18. Kowall, M.Ç.G., Kolk, G.A., number, G.V., Casisi, J.E.: Patella Taping in the treatment of patello-femoral pain: A prospective randomized study AAOS 60 th. Annual Meeting San Francisco 1993.

19. Dandy, D.: Arthroscopy in the treatment of young patients with anterior knee pain. Orthop. Clin. North Am. 17: 221, 1986.
20. Ogilvie-Harris, D.J., Jackson, R.W.: The Arthroscopic treatment of Chondromalacia Patella. J. Bone Joint Surg (Br) 1984: 66-A: 660-665.

Yazışma adresi:
Prof. Dr. Ethem Gür
GATA Ortopedi ve Travmatoloji Anabilim Dalı
Etlik, Ankara, Türkiye