

## Eminentia interkondillaris kırıklarının dört girişli teknikle artroskopik fiksasyonu

Mehmet S. Binnet<sup>(1)</sup>, İlksen Gürkan<sup>(2)</sup>, Cengiz Yılmaz<sup>(2)</sup>, Cem Çetin<sup>(3)</sup>

*Eminentia interkondillarisin kırıkları iyi tanımlanmış ve sınıflandırılmış olmalarına rağmen tip II ve III kırıklarda uygulanacak tedavi yöntemleri tartışmalıdır. Aynı tartışma çocuk ve erişkinlerde uygulanan tedavi farklılıkları ve sonuçları için de geçerlidir. Artroskopik olarak redüksiyon ve fiksasyonu gerçekleştirilen kırıklar içerisinde en popüler olanı eminentia kırıklarıdır. Bu konuda ilk yayınları takiben 1992-1998 yılları arasında yalnızca 13 erişkin olgu grubuna artroskopik teknikle, kırığın vida ile fiksasyonunu gerçekleştirdik. Cerrahi teknik, antero-medial superior ve inferior, antero-lateral superior ve inferior portaller yardımıyla gerçekleştirildi. Olgularımız ortalama 19,6 ay takip edilmiştir. Hiç bir olguda kaynamama ile karşılaşmamıştır. Bir olgu hariç cerrahi sonrası aktif yaşama dönüş diğer yöntemlere oranla daha kısa sürede olmuştur. Günümüzde eminentia kırıklarının tedavisinde artroskopik teknik yeterlilikle ve daha kolay olarak gerçekleştirilene, eşlik eden patolojilerin de aynı girişimle tedavisi mümkün olabilmektedir.*

**Anahtar kelimeler :** Eminentia interkondillaris, artroskopi, kırık

### Four portal technique for arthroscopic reduction and fixation of tibial eminentia fractures

*Although the fractures of the eminentia intercondylaris are well defined and classified, there are still controversies about the methods of treatment for Type II and III fractures. Between 1992 - 1998, 13 adult patients with separated eminentia fractures were treated with the help of arthroscopy. Arthroscopic surgical procedures were applied to Type III fractures. Fixation was achieved with the help of screws. The mean follow-up was 19.6 months. Nonunion was not recorded. Definite diagnosis of eminentia fractures and the accompanying pathologies can be treated simultaneously in the same arthroscopic surgical procedure. Anatomic reduction and stable fixation can be achieved by this method. The advantage of arthroscopy is that with minimal surgical damage it decreases the period between the operation and the initiation of rehabilitation.*

**Keywords :** Eminentia interkondillaris, arthroscopy, fractures

Eminentia kırıkları genelde çocuklar ve adolesanlarda görülür (4, 9, 16). Aynı yüklenme yetişkinlerde ön çapraz bağ kopukluklarına yol açtığından eminentia kırıkları daha azdır (25). Ancak erişkinlerdeki tibia eminentia kırıklarının tedavi sonuçları, çocuklara göre daha kötüdür. Konservatif veya yetersiz yöntemlerle tedavi edilen erişkinlerde hareket kısıtlılığı, ön diz ağrısı, ekstansiyon kaybı ve ön çapraz bağ laksitesi gibi kalıcı problemler gelişebilir (6, 21, 23, 24).

Meyers ve McKeever daha sonrada Zarinsky tarafından yapılan sınıflandırmaya göre eminentia interkondillarisin Tip III kırıkları kemiğin yatağından tamamen kalktığı ve ayrılmış kırıklar olarak bildirilmiştir (16). Ayrılmış kırıklarda kemik parçaları arasına menisküs veya diğer yumuşak dokuların girmesi ile redüksiyonu gerçekleştirilemez ve de normal diz mekaniği devam ettirilemez (3, 13, 16, 24, 26). Bu yüzden anatomik redüksiyon ile stabil bir internal fiksasyona gereksinim vardır. Ancak tip III deplase kırıklarda uygulanacak fiksasyon metodu tartışmalıdır. Bu amaca yönelik olarak günümüze kadar çeşitli cerrahi yaklaşım yöntemleri uygulanmıştır. Artroskopinin intraartiküler kırıklar üzerindeki ilk uygulaması 1990'lı yıllardan itibaren ya sınırlı olgu serileri ya da teknik not olarak yayınlanmıştır (1,

2, 5, 10, 12, 15, 20, 24). Artroskopik fiksasyon yöntemleri başarılı olsada teknik komplikedir. Fiksasyon materyali olarak günümüze kadar sütür (1, 2, 5, 13), K-teli (1,16) ve vida (8, 24) gibi çeşitli cerrahi tesbit yöntemleri uygulanmıştır. Yayınları takiben eminentia kırıklarının cerrahi tedavisi olarak artroskopik yöntemlerle fiksasyondan yararlanmaya başladık (2).

### Hastalar ve yöntem

Bu çerçevede 1992-1996 yılları arasında eminentia interkondillaris lokalizasyonlu 13 erişkin kırık olgusu artroskopik yöntemlerin yardımıyla tedavi edilmiştir. Çalışmamıza temel olan olgular cerrahi tedavi endikasyonu Tip III içeren ayrılmış kırıklardır. Çocuk ve adolesan ve vida dışında farklı cerrahi yöntem uygulanan olgular bu çalışmaya dahil edilmemiştir.

Olgularımızın genel özellikleri :

13 olgu; 3 olgu kadın, 10 olgu erkektir. Ortalama yaş: 27,4'dür. (18 - 39 yaş)

Lokalizasyon:8 olguda sağ ,5 olguda sol dizdedir.

Olgularımızdaki yaralanma mekanizması;

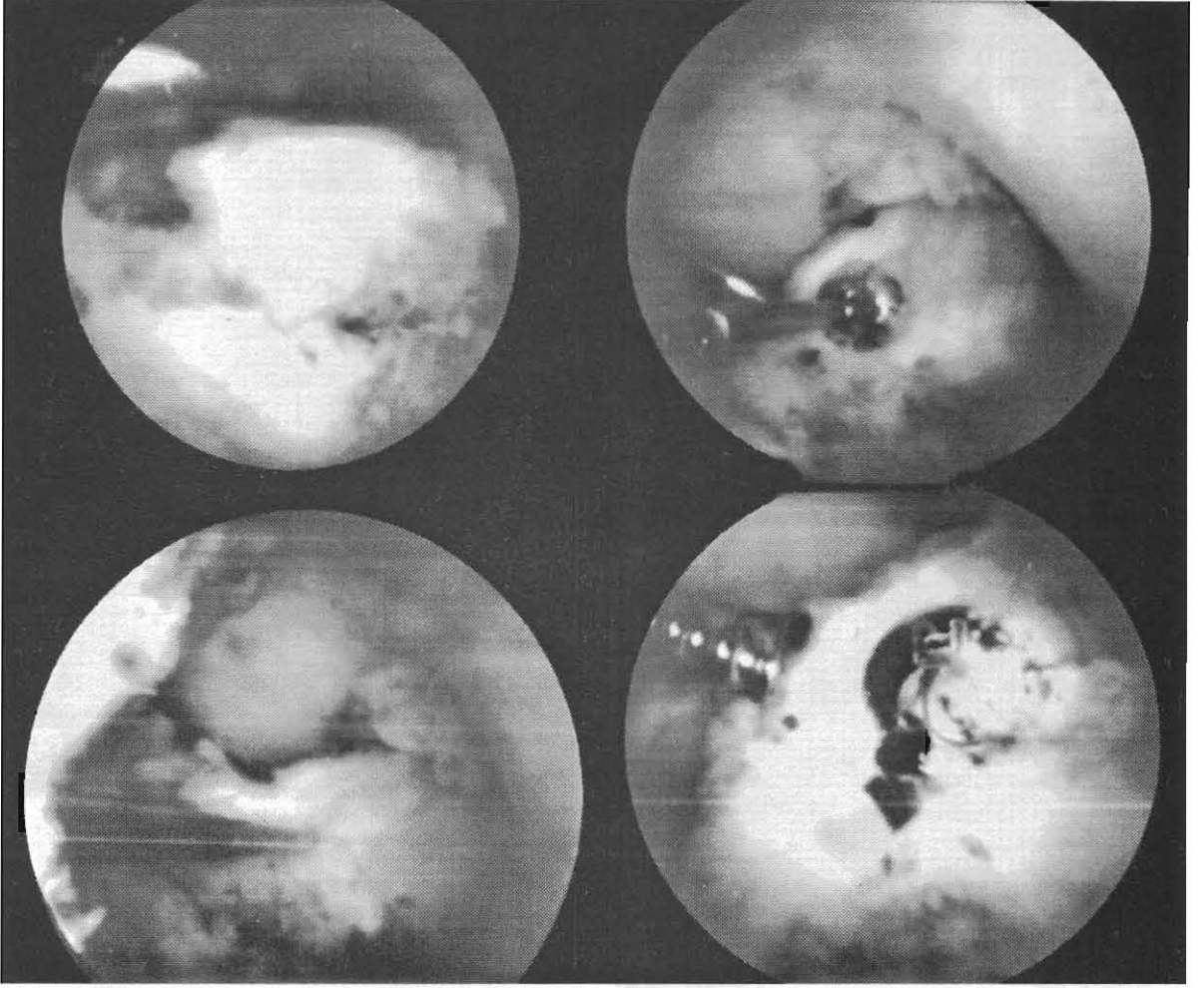
2 olguda düşme,3 olguda sportif aktivasyon, 6 ol-

(1) Ankara Üniversitesi Tıp Fakültesi, İbn-i Sina Hastanesi Ortopedi ve Travmatoloji Anabilim Dalı, Profesör Dr.

(2) Ankara Üniversitesi Tıp Fakültesi, İbn-i Sina Hastanesi Ortopedi ve Travmatoloji Anabilim Dalı, Araştırma Görevlisi

(3) Ankara Üniversitesi Tıp Fakültesi, İbn-i Sina Hastanesi Spor Hekimliği Bilim Dalı, Uzman Dr.

\*Türk Spor Yaralanmaları, Artroskopi ve Diz Cerrahisi Kongresinde Sozel Sunum, 29 Eylül- 02 Ekim 1998. İzmir, Türkiye



Şekil 1: Eminentia kırığın artroskopik görünümü ve ikinci görüntüde kırığın antero-medial süperior portalden girilen K teli ile geçici tesbiti. Üçüncü görüntüde ise skop anteo-medial inferiora alınarak ilk tesbiti takiben antero-lateral süperior yardımcıyla ikinci K-teli ile tesbit. Dördüncü görüntü ise tamamlanmak üzere olan iki vida ile tesbit

guda trafik kazasıdır. 2 olguda ise yaralanma mekanizması ifade edilememiştir.

Olgularımızda yaralanmadan sonra cerrahi girişime kadar geçen süre :

11 olguda yaralanmayı takiben ilk 1 hafta içerisinde. Bu olgularımızda başvuru hematroz, hareket kaybı nedeni ile olmuştur. 2 olguda yaralanmadan sonra cerrahi girişime kadar geçen süre 4 haftanın üzerindedir. Bu olgular yeterli klinik tedavi görmemiş idiler. Ayrıca kırıklarda radyolojik olarak bir iyileşme söz konusu değildi. Anabilim Dalımıza başvuru, hareketlerde sınırlılık ve ağrı nedeni ile olmuştur.

Olgularımızda cerrahi öncesi kesin tanı, klinik bulguları takiben radyodiagnostik bulgular ve 11 olguda da NMR yardımı ile konulmuştur.

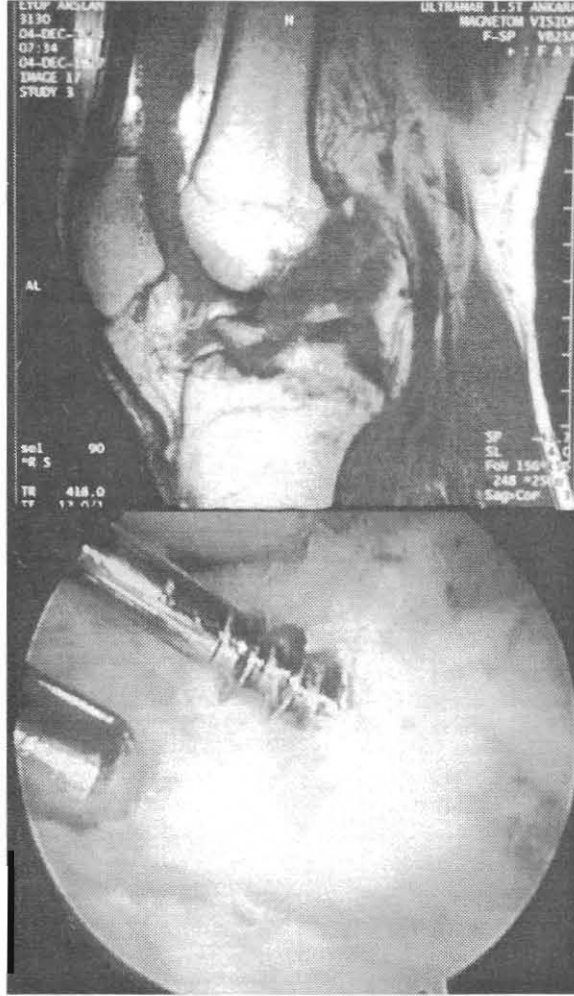
Kırığa eşlik eden patolojiler : 3 olguda medial kollateral bağ lezyonu, 4 olguda lateral femur kondilindeki kırıkta kontüzyonu şeklindedir.

Tüm olgularımızda artroskopik cerrahi aynı cerrah tarafından yapılmış ve fiksasyon olgularımızın

tümünde vida ile gerçekleştirilmiştir.

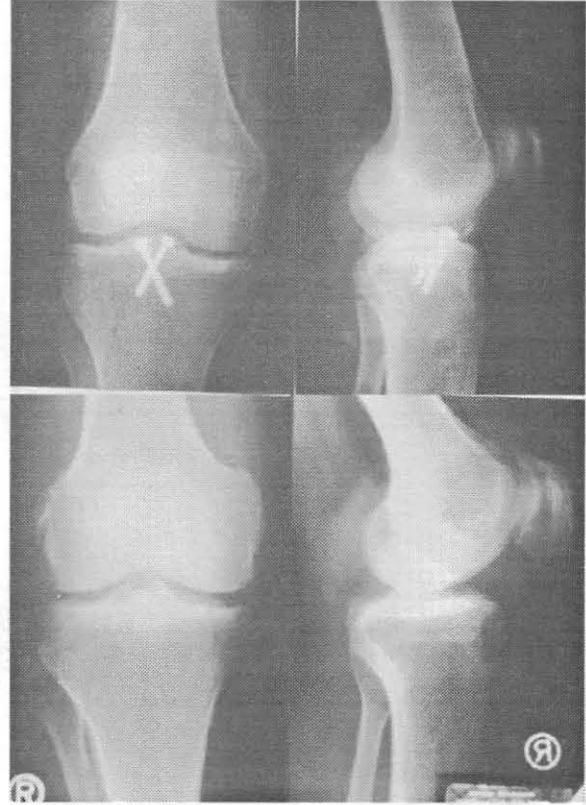
Artroskopik olarak tekniğimiz dört portallli giriş delikleri kullanılarak gerçekleştirilmektedir. Portallerimiz antero latera-superior, inferior; anteromedial-superior, inferior'dur. Girişime rutin uyguladığımız antero lateral-süperior ve antero medial-inferior portallerden girilerek hemartroz temizlenerek başlanılmıştır. Eklem içerisindeki irigasyonun sağlanmasından sonra, kırığa eşlik eden bulgular gözlenerek, bunlara yönelik tedavilerle cerrahi girişimler gerçekleştirilmiştir. Bunu takiben kırık alanındaki nekrotik ve fibrotik dokular küret yardımıyla ortamdaki uzaklaştırıldı. 2 olgumuzda kırık yüzlerini kaplayan fibrotik dokular ve yetersiz iyileşme dokuları shaver yardımıyla temizlendi. Tüm bu işlemlerden sonra ayrılmış kırık parçalarının morfolojik özellikleri ortaya konuldu. Kırığın diğer anatomik yapılarla ilişkileri ve "interkondiller notch"daki konumu izlendi. 6 olgumuzda redüksiyonu engelleyen yapılar izlenerek ortamdaki uzaklaştırıldı.

Kırık parçalarının kontrolünü takiben anatomik redüksiyonun hangi pozisyonda gerçekleştiği izlenil-



Şekil 2 a: 26 yaşında erkek olgu ve tedavi öncesi kırığın MR görüntüsü. Gerçekleştirilen vida ile tesbitin artroskopik görüntüsü

di. Redüksiyon işlemi sırasında tekniğimizin diğer iki portali kırığın özelliklerine göre açıldı. Antero medial-süperior ve antero lateral-inferiordan sokulan spinal iğnenin yönüne, gerek kırığın redüksiyonun devamı, gerekse vida tesbitinde kırığın uygun lokalizasyonda devamlılığının sağlanması açısından önem taşıdığından özen gösterildi. Skop antero lateral-süperiora iken anteromedial-inferior portalden sokulan mikrofraktür enstrümanı veya ACL kılavuzu (Guide Acufeks, Smith Nephew Endoscopy) yardımı ile kırık parçalarının birbirine tutturularak redüksiyonu sağlandı. Bu sırada antero medial- superior portalden sokulan K teli yardımıyla redüksiyon geçici olarak tesbit edildi. Tesbiti takiben kırık parçalarının ilişkisi gözleildi. Tesbit için antero medial - superior-dan kanülle delici ile girilerek kırığın boyutlarına göre delindi. Kırık boyunun ölçülmesi ile 4 mm. Spongioz ve kanülle spongioz vidalar ile ilk tesbit yapıldı. İkinci tesbite geçmeden önce skop anterolateral- inferior veya anteromedial inferior portale alınarak direkt görüş altında anterolateral-superior dan sokulan ikinci K-telinin yol göstericiliğinde ikinci tesbit için hazırlık yapıldı (Şekil 1).



Şekil 2 b: Aynı olgunun artroskopik cerrahi sonrası radyolojik görünümü ve kırığın iyileşmesini takiben vidaların ikinci bir girişimle çıkarılmasından altı ay sonraki radyolojik görünümü

Artroskopik cerrahi sonrası 1. günden başlayarak CPM'le 0-90 derece arasında hareketlere başlandı. Tüm olgularımız 6 hafta süre ile uzun bacak brace (Cool Iron Donjoy ) ile korundu. İlk 2 haftadan sonra 90°'lik fleksiyon artırıldı. Erişkinlerde ise 4-6 hafta sonra kısmi yük verildi. Bu süreden sonra tam yüklenmeye geçildi ve brace kullanımına son verildi. Tüm bu takip içerisinde diz çevresi adcleleri güçlendirici egzersizler arttırılarak yaptırıldı. 9 olguda egzersiz programları rehabilitasyon ekipleriyle koordineli olarak sürdürüldü .

## Sonuçlar

Olgularımız en az 3 en fazla 45 ay olmak üzere ortalama 19.6 ay takip edilmiştir. Uygulama, konu üzerinde ilk deneyimleri içerdiği için tüm olgularımızın takibi ve kontrolleri aynı ekip tarafından yapılmıştır.

Hareket alanı olarak olgularda ortalama 18°'lik fleksiyon kaybı vardı (0-70°). Ekstansiyon kaybı ortalama 6° idi (0-11°).

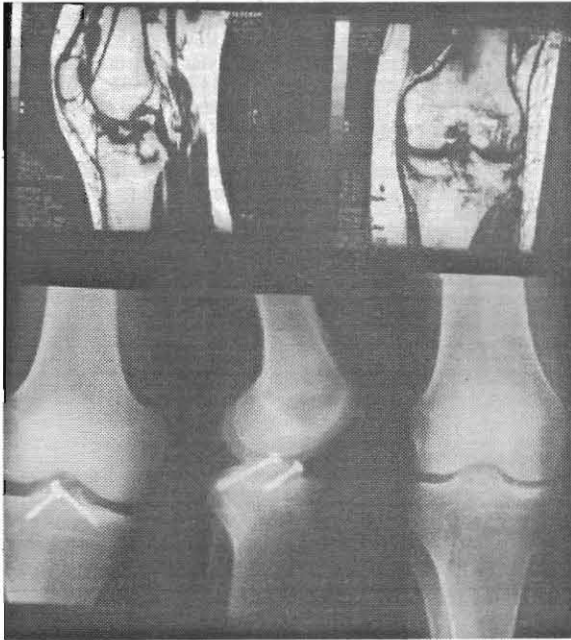
Olgularımızdan 2'sinde ön-arka planda manuel maksimum yüklenmedeki KT 1000 ölçümleri karşı tarafa oranla 3-5 mm farklı idi, ancak pivot shift negatifti.

Periyodik radyolojik değerlendirme içerisinde ilk

kallus görünümü en erken 4, en geç 11 haftada, ortalama 7.1 haftada gözlenmiştir. Olguların tümünde kırık kaynaması en az 6, en fazla 15 hafta ile ortalama 8.3 haftada gerçekleşti. Hiç bir olgumuzda kaynamama problemi ile karşılaşılmadı. Konulan vidalar kaynamanın klinik ve radyolojik tamamlanmasını takiben ikinci bir artroskopik girişim ile çıkarıldı.

Olgularımızda karşılaşılan komplikasyonlar; 1 olguda erken, 1 olguda geç dönemli idi. Erken dönemli komplikasyonla karşılaştığımız olgumuz, Anabilim dalımıza müracaat etmeden önceki 4 hafta içerisinde Tip III kırığı nedeni ile hiçbir tedavi görmemiş idi. Hareket kısıtlılığı ile müracaat eden bu olguya artroskopik cerrahi yardımıyla vida ile tesbit endikasyonu konuldu. Girişim turnike altında 1 saat 55 dakika sürdü. Cerrahi girişim bittikten 6 saat sonra, aynı alt ekstremitede dolanım yetersizliği gözlemlendi. Dorsalis pedis nabızı alınmıyordu ve ayağın ön bölümünde dolanım yetersizliği gelişti. Yapılan vasküler cerrahi konsültasyonları ile takibe alındı. Takip içerisinde gelişen kollateraller yardımıyla vasküler yetersizlik kısmen azaldı, ancak fleksiyon kısıtlılığı gelişti ve toplam hareket alanı 70° idi. Bu komplikasyon erken dönemli rehabilitasyonu engelleyerek artrofibrozisle sonuçlandı. Vasküler patolojiden dolayı da ikinci bir girişim yapılamadı. Gelişen komplikasyon üzerinde yapılan incelememizde hastanın alkol bağımlısı olduğu ve periferik vasküler yetersizliğinin olduğunu girişimden ve karşılaştığımız bu komplikasyondan sonra üzülererek öğrendik.

Geç dönemli komplikasyon yaşadığımız diğer olgumuzda kırık bölgesinde oluşan adhezyon yapılan ikinci girişimle temizlendi (Şekil 2a, b, Şekil 3, 4).



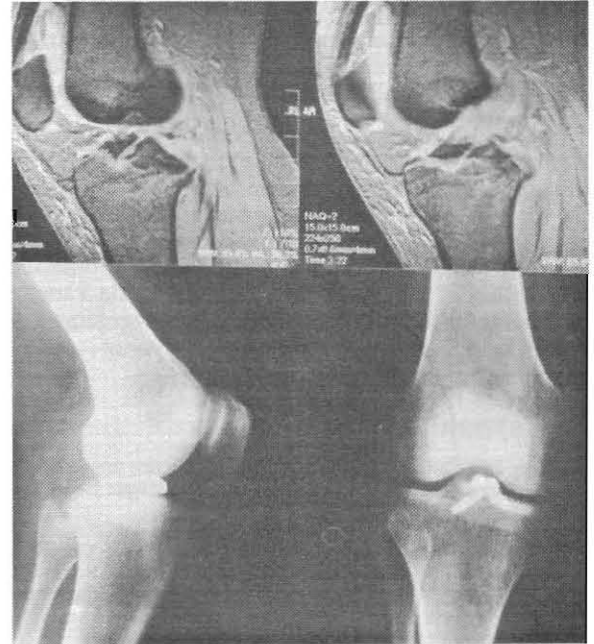
Şekil 3: Ayrılmış eminentia kırığı ile birlikte tibia plato kırığı. Artroskopik cerrahi sonrasında kırığın iyileşme bulguları ile radyolojik görünümü. İyileşmeyi takiben vidanın çıkarılması sonrası üç ay sonraki ön arka grafisi

## Tartışma

Tip III ve alt grubu olan A ve B tipi kırıklarda nonunion ve malunion riski ile birlikte ön çapraz bağın devamlılığı için cerrahi tedavi gereksinimi de vardır (15, 24). Bu gereksinim Mathews tarafından ACL uzunluğunun ve morfolojisinin korunması için de vurgulanmıştır (12). Cerrahi olmayan tedavi ile Tip III kırıklarda anterior laksite ve ekstansiyon kaybı beklenen sonuçtur. Anatomik redüksiyon için gerek artrotomi, gerekse artroskopik yöntemler ile başarılı sonuçlar bildirilmiş olmasına karşın; artroskopinin tanınasal avantajı Tip II ve III ayırımının yapılması açısından olmaktadır. Bu görüş artroskopinin bu kırıklarda üstünlüğünü söyleyen tüm yazarların ortak noktasını oluşturmaktadır (11, 19, 22, 26).

Artroskopinin bu patolojide üstünlüğü bilindiği halde teknik ile ilgili yayınlar sınırlıdır (18). Bunun nedenlerinden biri de tekniğin ilk uygulamalarda yarattığı güçlülüdür. Çalışmamızda giderek artan deneyimimizle birlikte artroskopik redüksiyonu ve fiksasyonu çok kısa zamanda ve rahatlıkla gerçekleştirdiğimize tanık olduk (2).

Her ne kadar artrotomi morbidite ve komplikasyonları azalmakta ise de, eşlik eden lezyonların tedavisini ve anatomik redüksiyonu engelleyen yapıların tesbiti, artroskopik olarak daha kolay olmaktadır (13, 16). Çünkü ileri yaşlardaki kırıkların menisküs, kollateral bağ yaralanması, osteokondral kırık gibi patolojilerle beraber olması prognozu kötüleştiren nedenlerden biridir (7, 11). Artroskopi ile tüm patolojilerin birlikte tedavisi, artrotominin ekstansör mekanizma üzerindeki olumsuzlukları da ortadan kaldırarak, rehabilitasyon kolaylığını birlikte getirmektedir (2, 11).



Şekil 4: Kırığın tedavi öncesi MR görünümü ve artroskopik cerrahi sonrası iki yönlü grafisi



Kullandığımız cerrahi yöntem, eminentia kırığının artroskopik redüksiyonu sonrasında stabil şekilde tesbiti esasına dayanır. Yöntemimizle ön çapraz bağın uzunluğu korunurken, tüm eksenler boyunca stabilite sağlanmaktadır. Tüm tesbit yöntemleri içerisinde fiksasyon güvenilirliğinin, erişkinlerdeki vida ile tesbitte en fazla olduğuna inanıyoruz. Ancak vida ile tesbit için parçalı olmayan ve parçanın vida başından üç kat büyük olduğu kırıklar uygundur (17). Erişkin kırıklarında ortalama 15 mm'den büyük parçalar vida ile tesbite olanak tanıyabilmektedir. Olgularımızın ilk uygulamalarında 2,7 mm 3,5 mm'lik spongios vida kullanmamıza karşın son 7 olgumuzda kanülle vidaları kullandık (2). Tekniğin sistematize edilebilmesi için portalleri standartlaştırarak, buralardan gönderilen K tellerinin yol göstericiliğinde kanülle vidalarla tesbit ile girişim süresini de azalttık.

Artroskopik olarak diğer vida ile tesbit yöntemleri Van Loon ve Mante tarafından tarif edilen retrograd ve Berg'in tarif ettiği anterograd tesbitlerdir. (1, 24) Van Loon ve Mante bu amaçla AO vidası kullanmışlardır. Ancak kortikal vidayı küçük ve ince fragmanda kullanmaları kanülle vidaların avantajından yoksun kalmalarına yol açmaktadır. Artroskopik tesbitlerin stabilitesi erken rehabilitasyona olanak sağladığı gibi, redüksiyon kaybı riskini de içermez. Ancak yeterliliğinin yanısıra teknik uygulanabilirlik de gereklidir. Mc Lennan ve Lonn'un bildirdiği fiksasyon yöntemi başarılı ise de teknik komplikedir (13, 14).

Vida ile tesbite alternatif diğer bir teknik ise dinamik staple ile tesbittir (10). Dinamik staple kullanımında medial portalden sokulan guide, kullanımda güçlük yaratmaktadır. Ancak tesbit güvenilir olmasına karşın kullanılan materyalin büyüklüğü terminal ekstansiyonda güçlük yaratacağı gibi aynı zamanda fragmanı parçalama riski de taşır. Olgularımızda yaygın gözlenmeyen ekstansiyon kısıtlılığı, vida ile tedavideki yeterliliğe bağlıdır.

Sonuç olarak tanıdaki üstünlükleri, eşlik eden lezyonların tedavisinde sunduğu seçenekleri ve de kırığın redüksiyonu ile birlikte tesbitteki kolaylığından dolayı eminentia kırıklarında artroskopik cerrahi günümüzdeki en etkin yöntemidir ve yöntemin standart portallerle sistematize edilerek buralardan gönderilen K tellerinin yol göstericiliğinde kanülle vidalarla tesbitinin de en güvenilir ve uygulama kolaylığı içeren bir teknik olduğuna inanıyoruz.

## Kaynaklar

1. Berg EE: Comminuted tibial eminence anterior cruciate ligament avulsion fractures: failure of arthroscopic treatment. *Arthroscopy* 9:446-450, 1993.
2. Binnet MS, Gürkan İ, Bayrakçı K, Karataş A: Tibia eminentia kırıklarının tedavisinde artroskopik redüksiyon ve fiksasyon. *Acta Orthop Traumatol Turc* 30: 526-532, 1996.
3. Burstein DB, Viola A, Fulkerson JP: Entrapment of the medial meniscus in a fracture of the tibial eminence. *Arthroscopy* 4:47-50, 1988.
4. Garcia A, Neer CS: Isolated fractures of the intercondylar eminence of the tibia. *Am J Sports Med* 12:330-333, 1984.

5. Geissler WB, Matthews DE: Arthroscopic suture fixation of displaced tibial eminence fractures. *Orthopedics* 16: 1993.
6. Gronkvist H, Hirsch G, Johnson L: Fracture of the anterior tibial spine in children. *J Pediatr Orthop* 4:465-468, 1984.
7. Hayes JM, Masear VR: Avulsion fracture of the tibia eminence associated with severe medial ligamentous injury in the adolescent. *Am J Sports Med* 12:330-333, 1984.
8. Kendal NS, Hsu SYC, Chan K: Fracture of the tibial spine in adults and children. *J Bone Joint Surg* 74 (B):848-852, 1992.
9. Keys GW, Walters J: Nonunion of intercondylar eminence fracture of the tibia. *J Trauma* 2:870-871, 1988.
10. Kobayashi S, Tereyama K: Arthroscopic Reduction And Fixation of a Completely Displaced Fracture of the Intercondylar Eminence of the Tibia. *Arthroscopy* 10 (2):231-235, 1994.
11. Luger EJ, Arbel R, Eichenbalt MS, Menachem A: Femoral notchplasty in the treatment of malunited tibial eminence fractures of the tibia. *Arthroscopy* 10: 550-551, 1994.
12. Matthews DE, Geissler WB: Arthroscopic Suture Fixation of Displaced Tibial Eminence Fractures. *Arthroscopy* 10 (4):418-423, 1994.
13. Mc Lennan JG: The role of arthroscopic surgery in the treatment of fractures of the intercondylar eminence of the tibia. *J Bone Joint Surg* 64 (B):477-480, 1982.
14. McLennan JG: Lessons learned after second look arthroscopy in Type III fractures of the tibial spine. *J Pediatr Orthop* 15:59-62, 1995.
15. Medler RG, Jansson KA: Arthroscopic treatment of fractures of the tibial spine. *Arthroscopy* 10:550-551, 1994.
16. Meyers MH, Mc Keever FM: Fracture of the intercondylar eminence of the tibia. *J Bone Joint Surg* 52 (A) :1677-1684, 1970.
17. Noyes FR, DeLucas JL, Torvik PJ: Biomechanics of anterior cruciate ligament failure: an analysis of strain-rate sensitivity and mechanisms of failure in primates. *J Bone Joint Surg* 56(A) :236-253, 1974.
18. Panni AS, Milano G, Tartorone M: Arthroscopic treatment of malunited and nonunited avulsion fractures of the anterior tibial spine. *J Arthroscopy* 14 (3):233-240, 1998.
19. Preedman KB, Glasgow SG: Arthroscopic roofplasty: Correction of an extension deficit following conservative treatment of a Type III tibial avulsion fracture. *Arthroscopy* 11:231-234, 1995.
20. Reilly JR, Acetolla AB: Arthroscopic diagnosis and treatment of intraarticular fractures. In Scott WN ed. *Arthroscopy of the knee*. Philadelphia, WB Saunders, 215-231, 1990.
21. Smith MB: Knee instability after fractures of the intercondylar eminence of the tibia. *J Pediatr Orthop* 4:462-464, 1984.
22. Sullivan DJ, Dines DM, Hershon SJ, Rose HA: Natural history of a type III fracture of the intercondylar eminence fracture of the tibia in an adult. *Am J Sports Med* 17:132-133, 1989.
23. Taşer Ö, Pınar H, Esenkaya İ, Alturfan A: Tibia eminentia intercondylaris kırıkları. *Acta Orthop Traum Turc* 24: 310-315, 1990.
24. VanLoon T, Mante RK: A fracture of the intercondylar eminence of the tibia treated by arthroscopic fixation. *Arthroscopy* 7:385-388, 1991.
25. Wiley JJ, Baxter MP: Tibial spine fractures in children. *Clin Orthop* 255:54-60, 1990.
26. Zaricznyj B: Avulsion fracture of the tibial eminence treatment by open reduction and pinning. *J Bone Joint Surg* 59 (A) :1111-1114, 1977.

## Yazışma adresi:

Prof. Dr. Mehmet S. Binnet  
Ankara Üniversitesi Tıp Fakültesi  
İbn-i Sina Hastanesi  
Ortopedi ve Travmatoloji Anabilim Dalı  
06100 Samanpazarı, Ankara, Türkiye  
Telefon : +90 (312) 468 50 40  
Faks : +90 (312) 468 50 41  
E-mail: ilksen@bir.net.tr