

Revizyon ön çapraz bağ cerrahisi

Mehmet S.Binnet⁽¹⁾, Cengiz Yılmaz⁽²⁾

Bir risk cerrahisi olan primer ÖÇB tamirlerinin artması beraberinde revizyon girişimlerini gündeme getirmiştir. Primer cerrahinin başarısız olmasına neden olan faktörler teknik hatalara, travmaya, biyolojik nedenlere ve eşlik eden patolojilere bağlı olarak gelişmektedir. Revizyon cerrahisi için primer girişimin başarısızlığına neden olan faktörler tanımlanıp planlama daha dikkatli yapılmalıdır. Çünkü revizyon cerrahisi daha karmaşıktır ve teknik deneyim gerektirir. Revizyon girişimlerinin ana zorlukları greft seçimi, implant çıkarılması ve tünel yerleştirilmesidir. Başarılı bir sonuç elde edebilmek için rekürren instabilite nedenlerinin tanısı konulmalı ve düzeltilmelidir. Revizyon ÖÇB rekonstrüksiyon girişiminin sonuçları primer cerrahi kadar iyi değildir; ancak bu girişim birçok olguda tekrar oluşan fonksiyonel instabilitenin ortadan kaldırılması için gereklidir. Tedavi sonuçlarına yönelik olarak, olguların kabul edilebilir beklentileri olması ve cerrahinin amacı gerçekçi temeller üzerine oturtulmalıdır.

Anahtar kelimeler : Revizyon ,çapraz ,bağ

Revision anterior cruciate ligament reconstruction

Increase in the frequency of primary Anterior Cruciate Ligament repair procedure has made consideration of revision procedures essential. Factors like technical errors, trauma, biologic reasons, and associating pathologies lead to failure of the primary repair. Since revision surgery is a more complex event requiring technical experience, failure reasons of the primary repair should be identified and planning with more care should be carried out. Major considerations of the revision procedure are graft choice, implant removal, and tunnel placement. For a satisfactory result, etiology of the recurrent instability should be diagnosed and corrected. Although the results of revision ACL reconstruction procedure are not as hopeful as the primary repair, this operation is required to eliminate the recurring functional instability. Being aware of the possible results, one has to have reasonable expectations on realistic surgical aim bases.

Key words : Revision,ACL,

İlk ÖÇB tamiri 1917 yılında Hey-Groves tarafından tarif edilmesinden bu güne, birçok farklı teknik ve sayısız modifikasyon yayınlanmıştır. Bu gereksinimi doğrular nitelikteki ön çapraz bağ yaralanmaları günümüzde, adeta epidemik haline dönüşmüştür (6). ABD’de her yıl ortalama 60000 ile 75000 olguya ön çapraz cerrahisi uygulanmaktadır (36). Son on yılda geniş popülasyonlara ulaşmada, fonksiyonel instabiliteye bağlı semptomlarda gerileme ve aktivitelere geri dönüş yönünde ki sonuçlar etkin olmuştur. Başarılı sonuçlara ulaşma kolaylaştıkça ÖÇB’ya yönelik girişimlerin sayısında da belirgin bir artış görülmüştür. Uluslararası literatürdeki gelişmelere paralel olarak ulusal alanda da ÖÇB’ya yönelik girişimlere ilgi artmıştır. Bu girişimlerde uygulanan artroskopik teknikler ve hızlandırılmış rehabilitasyon programları sayesinde morbidite de azalmıştır (14). ÖÇB tamiri sonrasında, %75-%95 oranında uzun dönemli başarı ile birlikte, stabilitenin restorasyonu ve cerrahi öncesi aktivasyona dönüş bildirilmektedir. Geriye kalan %5-%25 oranındaki sonuçlar ise

olumsuzdur (23,36,37). Literatür verileri cerrahi sonrasında ÖÇB greftlerinin stabilizasyonunun yetersiz olduğu grubunun varlığını doğrulamaktadır. Primer ÖÇB rekonstrüksiyonu geçiren olguların ortalama %8’inde rekürren instabilite ve greft yetersizliği geliştiği bildirilmiştir (58). Bu oran en yaygın ÖÇB cerrahisi yapılan ABD’de yılda 7500 revizyon ÖÇB rekonstrüksiyonu gereksinimi olduğunu göstermektedir. Ülkemizde de giderek artan bir oranda gerçekleştirilen primer ÖÇB girişimleri de, uluslararası literatüre paralel olarak potansiyel olumsuzluklara adaydır (7). Bu oranın, deneyimleri artmakta olan ulusal alanda , daha yüksek değerlere ulaşması da kaçınılmaz bir gerçektir.

Cerrahi sonrası olumsuz sonuç olasılığı olan, tek girişim ÖÇB tamiri değildir. Olumsuzluğun giderilmesi için yapılacak revizyon girişimleri primer tamir sonrası öncelikli tedavi seçeneğidir. Bu yüzden primer girişim uygulayıcıları, potansiyel komplikasyonlardaki revizyonlara hazır olmalıdırlar. Çalışmamızda revizyona gereksinim doğuran yetersizlikle-

(1) Ankara Üniversitesi İbni Sina Hastanesi Ortopedi ve Travmatoloji Anabilim Dalı Öğretim Üyesi

(2) Ankara Üniversitesi İbni Sina Hastanesi Ortopedi ve Travmatoloji Anabilim Dalı Araştırma Görevlisi

Cerrahi tekniğe bağlı başarısızlık nedenleri :

- Anatomik olmayan tünel yerleşimi
- Uygun olmayan notchplastisi
- Uygun olmayan germe
- Greft fiksasyonu veya tesbitinde başarısızlık
- Greftin yetersizliği

Biyolojik başarısızlık :

- Ligamentizasyon başarısızlığı
- Enfeksiyon
- Artrofibrozis
- İnfrapatellar kontraktür sendromu

Travmatik başarısızlıklar :

- Erken (greft inkorporasyonu öncesinde)
- Geç (inkorporasyon sonrasında)

Sekonder instabiliteye bağlı başarısızlıklar :

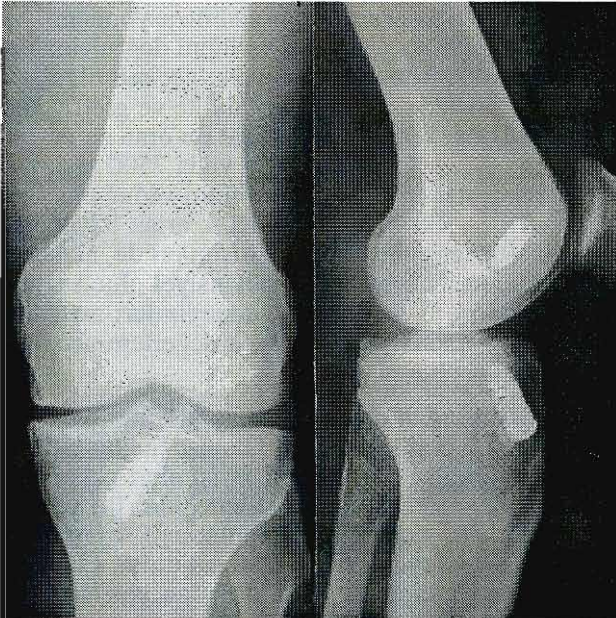
- Rotasyonel instabilite
- Aks bozukluğu
- Varus/valgus instabiliteleri

Tablo I: ÖÇB cerrahisi sonrası revizyon gereksinimi doğuran nedenler.

rin, nedenleri, revizyon ÖÇB cerrahisindeki teknikler ile birlikte donör doku seçenekleri, deneyimlerimiz çerçevesinde sunulacaktır.

Sınıflandırma

Rekürren instabiliteli olgulardaki başarısızlık nedenleri primer girişimlerden daha geniş boyuttadır. Bu yüzden başarısızlık nedenlerini bireysel veya girişimlere özel değil de, genel olarak ele almak gerekir. Bu güne kadar ÖÇB cerrahisi sonrası görülen başarısızlık nedenlerinin sınıflandırılması Fu ve Getelman tarafından artan deneyimlerin ışığı altında



Şekil 1: Primer girişimde greftin femurun anterioruna yerleşimi sonrası gelişen gevşeme ve olgunun revizyon öncesi ön arka ve lateral grafisi .

yapılmıştır (23,36,37,51). Son sınıflandırmadan bir önceki sınıflandırma olan Fu ve ekibine göre başarısızlık nedenleri; teknik hatalara, greft uyumsuzluğuna ve travmaya bağlı olarak üçe ayrılmaktadır (36,37). Bu faktörler tek tek oluşabildiği gibi birarada da gelişebilmektedir. Getelman ise başarısızlıkları dört gruba ayırmıştır. Buna göre, teknik hatalara, biyolojik faktörlere, travmaya ve sekonder stabilizörlerin yetersizliğine bağlı başarısızlıklardır (Tablo 1)(23). Bu sınıflandırmanın Fu'nun yaptığı sınıflandırmadan farkı sekonder stabilizörlere bağlı başarısızlıkları teknik başarısızlıklarla birleştirmeyip ayrı bir grup olarak değerlendirmesidir (36,40,58). Ancak sekonder stabilizörlere bağlı başarısızlık mekanizmalarının yanlış yerleştirilmiş tünel veya yetersiz gerilmiş greft başarısızlık mekanizmalarından farklı olduğu unutulmamalıdır.

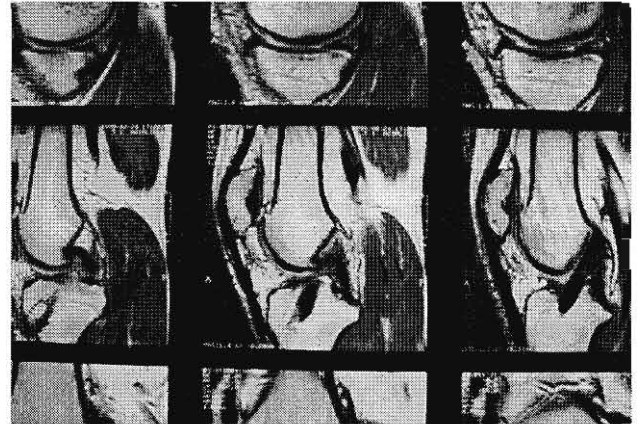
Bu çerçevede primer ÖÇB girişimlerdeki başarısızlık nedenleri :

Cerrahi tekniğe bağlı başarısızlık nedenleri :

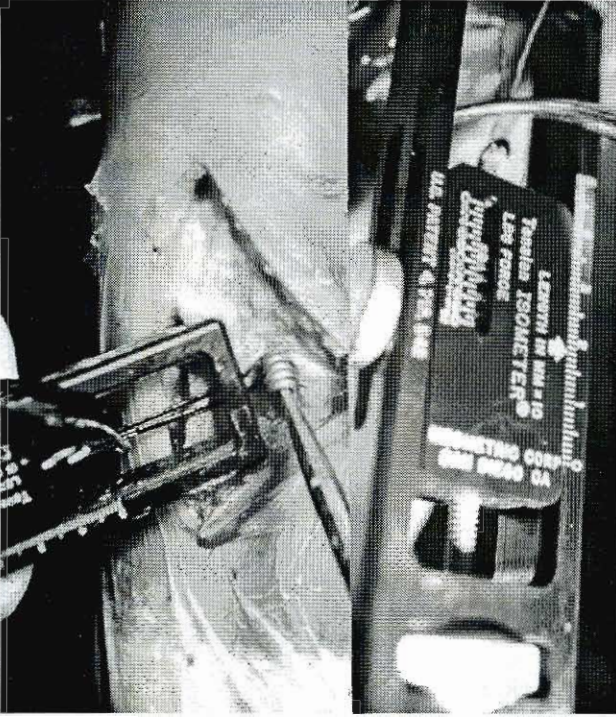
Revizyon gereksinimi olan olgulardaki başarısızlık nedenleri içerisinde teknik hatalara bağlı olanlar en sık karşılaşılanlardır (23,37,57,58). Bu çerçevede anatomik olmayan tünel yerleşimi, yetersiz notchplastisi, uygun olmayan greft gerginliği, yetersiz greft tesbiti ve yetersiz greft materyali gibi teknik hatalar, revizyon olgularının %77'nin etyopatogenezini oluşturur (23).

Anatomik Olmayan Tünel Yerleşimi :

Cerrahi olarak çapraz bağın anatomik kopyasının gerçekleştirilmesi zordur. Ayrıca bağın yerine uygulanacak greftlerin fossa interkondillaristeki konumu ve çevre anatomik yapılarla karşılıklı ilişkileri tedavi sonuçlarını etkileyen temel faktörlerdendir (13). Bu amaç doğrultusunda tünellerin lokalizasyonlarının greftin hareket arka boyunca izometrik olması



Şekil 2: Greftin interkondiler alanda sıkışma olmaksızın Blumensaat çizgisinin posterioruna yönelmesi ile gerçekleştirilen başarılı bir greft yerleşiminin ve kompozit yapının cerrahi sonrası N MR görüntüsü .

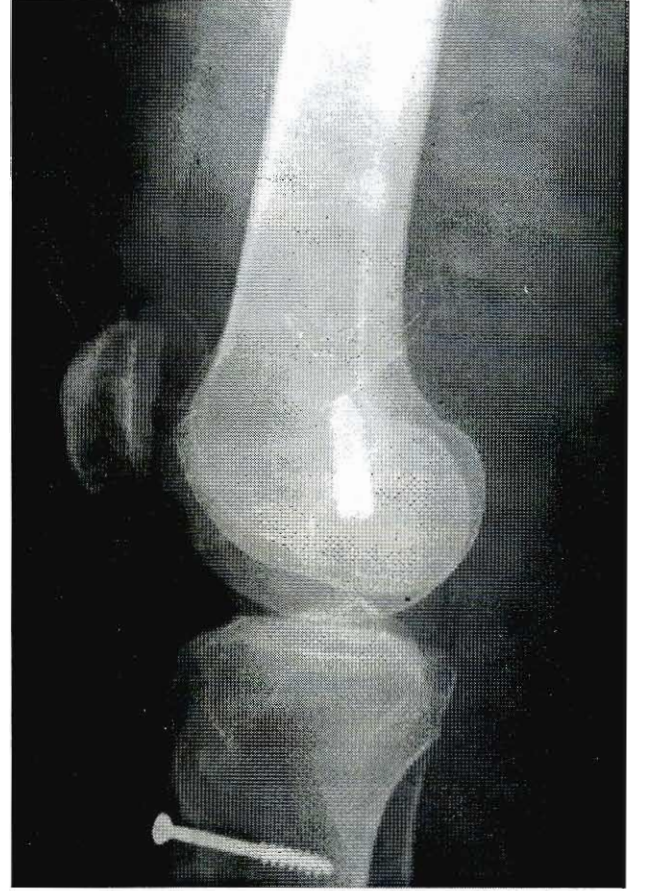


Şekil 3 : Cerrahi sırasında greft üzerine uygulanan germe kuvvetinin ve greftteki uzunluk değişiminin tesbiti için izometre ile ölçüm ve birlikte gerçekleştirilen tesbit.

gereklidir. Teknik yetersizliklerin %70-80'inin tünel malpozisyonuna bağlı olduğu düşünülmektedir (58). ÖÇB deformasyona uğramadan önce sadece küçük bir miktar gerilmeye dayanabilir ve uygun olmayan şekilde yerleştirilen tüneller giderek artan greft gerginliğine neden olurlar. Aşırı gerilmeye maruz kalan ve yanlış yerleştirilmiş greftler, sıkışarak veya gevşeyerek başarısızlığa zemin hazırlarlar.

Cerrahi uygulama içerisinde tünel yerleşimi için en sık yapılan hata femoral tünelin lokalizasyonunda yoğunlaşmaktadır (23,27,36,58). Çok fazla anteriora yerleştirilmiş femoral tünelde yerleştirilen greftler, fleksiyonda aşırı gerilmeye maruz kalırlar (Şekil 1). Bu yapılanma ya hareket kısıtlılığıyla birlikte fleksiyon kaybına ya da gerilerek uzayan bir greft ile gevşemeye yol açar. Anteriora yerleştirilmiş bir greft sonrasındaki gevşeme, ekstansiyonda laksite oluşturan başarısızlığa neden olur.

Benzer bir şekilde, posteriora yerleştirilmiş greft, fleksiyonda laksite veya ekstansiyon kaybına yol açacaktır. Artroskopik yöntemler ile greftin saat 12 pozisyonunda veya tama yakın santral yerleşiminde, antero-posterior planda hareket kontrol edilebilmesine karşın, pivot shift'in varlığı ile instabilitenin rotasyonel komponentini devam ettirecektir (19) Tekrarlayıcı pivot shift hareketleri ise instabilite semptomatolojisinin tekrarına yol açarak başarısızlığa zemin hazırlar. (3,4,5,12)

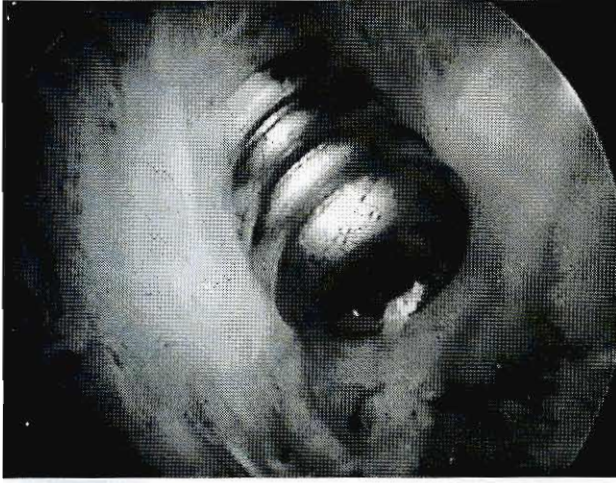

Şekil 4: Hamstring grefti ile gerçekleştirilen primer tamir sonrası Blumesaat çizgisinin posteriorundaki iyi bir femoral lokalizasyondaki tesbitin greftin inkorporasyonunu takiben vıdanın eklem içerisine doğru migrasyonunun lateral grafide izlenimi .

Tibial tünel cerrahi hatayı daha affedicidir ve greftin liflerinin uzunluk değişiklikleri üzerinde daha az etkiye sahiptir. Ancak yine de yerleşimi önemlidir. Tibial tünelin anterior yerleşimi greftin ekstansiyonda sıkışmasına ve fleksiyonda aşırı gerilmesine neden olur. Howell ve Taylor uygun tünel yerleşimine yönelik olarak notch'ta sıkışmadan veya impingementden korunmak için dizin tam ekstansiyonunda iken tibial tünelin Blumesaat çizgisinin posterioruna doğru eğimli olmasını önermektedirler (31) (Şekil 2). Ancak tibial tünelin posteriora yerleşimi fleksiyonda aşırı laksite ile sonuçlanır. Tünelin medial veya laterale yerleşimi greftin notch'un duvarlarına sıkışması ile, kronik sinovit ve artmış laksiteye neden olur (43).

Yetersiz notchplasti:

Ön çapraz bağ tamiri sonrasında interkondiler notch yeni greftin tüm hareketlerine olanak tanıyacak kadar geniş ve uygun olmalıdır (13). Çünkü uygulanan greft genellikle doğal ÖÇB'dan daha büyüktür ve bu nedenle daha geniş bir hareket alanına gereksinim vardır. Aksi halde süregen hareketler



Şekil 5 : Aynı olgunun revizyon için yapılan artroskopisinde vidanın eklem içerisindeki görünümü.

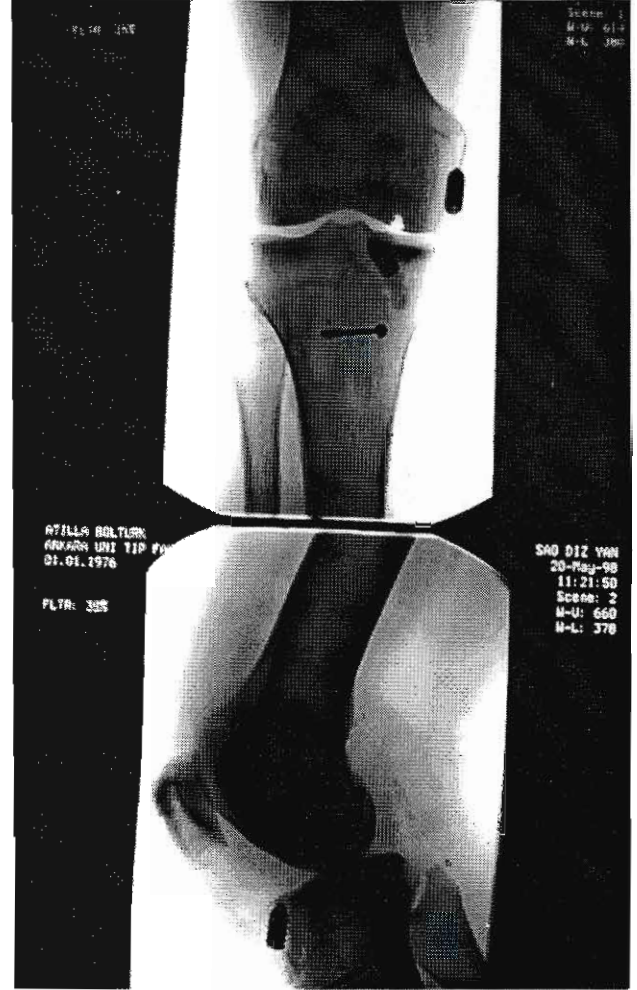
greft üzerinde sıkışmaya yol açarak, greftin beslenmesini ve hücresel çoğalmayı etkileyerek başarısızlığa zemin hazırlar. Greftlerin sıkışmasını değerlendirmek amacıyla cerrahi sonrası Magnetik Rezonans Görüntüleme (MRG) kullanılmaktadır (19,30,58). Sıkışma olmayan greftler bir tendon gibi homojen düşük yoğunlukta sinyale sahiptirler (Şekil 3). Sıkışma olan greftler de ise, gövdesinde daralma olduğu anlamına gelen, düzensiz artmış sinyal gözlenir (30). Bu çerçevede sıkışma en fazla lateral femoral duvar üzerinde yoğunlaşmaktadır. Bu bölgedeki sıkışmanın engellenmesi için notchplastinin lateral menikusun posterior boynuzu görünmesine olanak tanıyacak kadar uzatılması önerilmektedir (35).

Notch'daki sıkışma yalnızca greft üzerindeki olumsuz etkilerinin yanısıra ekstansiyon kaybına yol açarak siklops lezyonu oluşumuna da zemin hazırlayabilir. (33)

Uygun Olmayan Germe:

Başarılı bir tamir için cerrahi sırasında greftin uygun gerilmesi temel faktörlerdendir. İdeal gerginlik, greftin uzunluğuna, sertliğine, viskoelastisitesine, uygulanan germe kuvvetine ve fiksasyon sırasında bacağın pozisyonu gibi bir dizi değişkene bağlıdır (35). Tesbit öncesi yetersiz gerilen greftler, erken dönemde gevşemeye ve sonrasında laksitenin tekrarlamasına neden olurlar. Muneta ve arkadaşları yetersiz ön-germe sonucu kollajen doku grefti üzerindeki yetersiz mekanik yük nedeniyle instabilitenin tekrar oluşacağını gösterilmişlerdir (42).

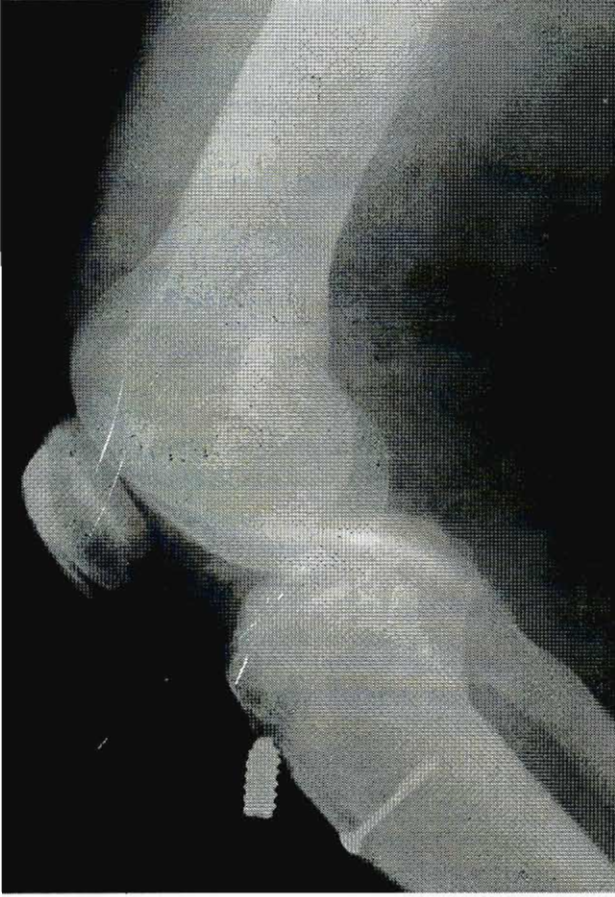Bunun yanısıra fazla gerilmiş greftler de farklı bir olumsuzluğa yol açabilmektedir; aşırı germe diz hareketlerini kısıtlayabildiği gibi, damarlanmada gecikmeye yol açarak greftin inkorpore olmasını engeller. Yoshiya ve ark. köpeklerde greft üzerine düşen yükleri incelemeleri sonrasında germe kuvvetlerindeki artmanın damarlanmada azalmaya,



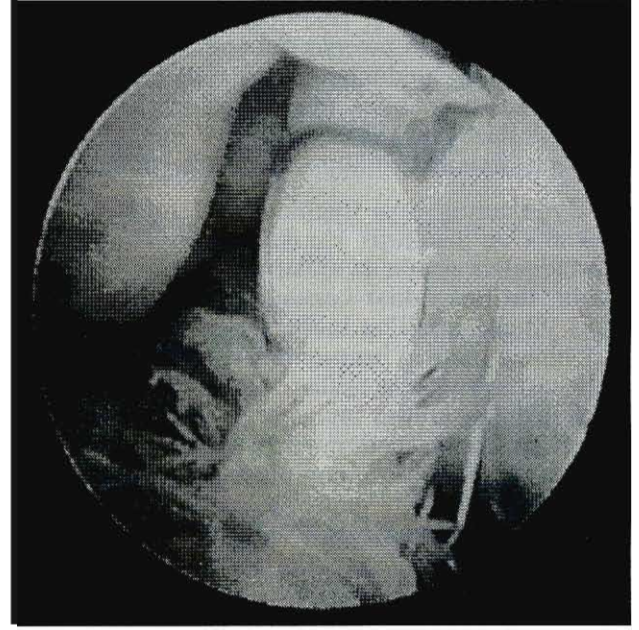
Şekil 6: Revizyon gereksimine yol açan, femoral fiksasyonun kaybı ve vidanın eklem içerisine migrasyonu.

greftin inkorporasyonunda gecikmeye ve greftte mikroid dejenerasyon gelişmesine neden olduğunu göstermişlerdir (59). Tüm bu olumsuzluklar cerrahi sonrası greftin başarısızlığına yol açan nedenlerdendir.

Uygun germe kuvveti hakkında farklı önerilerde bulunulmuşsa da, bunlar deneysel olarak kanıtlanmamıştır. Kemik-patellar tendon-kemik (BTB) greftleri için diz 10-15 derece fleksiyonda 5-10 lb'luk germe kuvveti uygulanılarak yapılan tespitler önerilmektedir (Şekil 3). Hamstring greftler ise diz 20-30 derece fleksiyondayken biraz daha fazla kuvvet harcayarak (10-15 lb) tespit edilmelidir. Butler (18), Burks ve Daniel (17) ve Grood (28) biyomekanik çalışmaları ile optimal normal eklem kinematığının korunması için 20-40 N ön-germenin gerekli olduğu bildirilmiştir. Pratik olarak fiksasyon öncesi grefti germeden önce dize tekrarlayıcı fleksiyon ve ekstansiyon hareketi yaptırılmasında yarar vardır. Bu uygulama ile stressin azaltılmasına bağlı olarak laksite miktarı da düşecektir; ancak tesbite



Şekil 7: Tibial tesbitin greftin inkorporasyonunu takiben, vidanın dışarıya doğru migrasyonu.



Şekil 8: BTB grefti kullanılarak yapılan tamir sonrası greftin boyutları ve yerleşimindeki yetersizliğin yol açtığı gevşeme sonrasında yapılan revizyon öncesi gevşeme ve yetersizliğin artroskopik görünümü.

teknik yeterlilikle konulması da gereklidir. Tünelin boyuna uygun vida kullanılmaması gelişecek potansiyel komplikasyonlara yol açar (Şekil 6,7). Diğer bir olumsuzluk greftteki sütürlerin vida tarafından kesilerek yeterli tesbit gücüne ulaşamamasıdır (41).

Hamstring greft fiksasyonundaki yetersizlik bu teknik için geliştirilen çapaların (Endobutton-Smith Nephew Endoscopy) uygun olmayan pozisyon veya kemiği tutmayan, yumuşak doku fiksasyonu nedeniyle olabilmektedir.

Kuvvetleri değerlendirilmiş diğer fiksasyon yöntemleri içerisinde; staple ile tesbitte tesbitin distalindeki greftte nekroz, buton tesbitinde gevşeme veya butonun kırılması, klasik vida ile tesbitte yivlerin sütürleri kesmesi veya sıklıkla tesbitteki zayıflıktan kaynaklanan gevşemelere yol açar.

Greftin yetersizliği :

Doğal ligamentler hareket arkı boyunca değişik yüklerle dayanarak stabiliteyi sağlarlar. Yapılarında bu amaca yönelik olarak değişik uzunluklarda kalın ve ince kollajen lifler vardır. Greft ise doğal ligamentten farklı olarak, eşit uzunlukta, küçük çaplı, paralel liflere sahiptir (2,20) Bu yapılanmanın ÖÇB'dan farklı olması zaman içerisinde greftin yetersizliğine yol açabilir.

Ön çapraz bağ yüklenmelerini tolere edecek greftin morfolojik boyutları da tedavi sonuçlarını etkileyebilmektedir. Kemik-tendon-kemik greftleri 10 mm'den ince olmamalıdır (Şekil 8). 9 mm veya daha

kadar da gerginliğin kaybedilmemesi gerekir (15).

Greft fiksasyonunda veya tesbitinde başarısızlık :

ÖÇB tamirinde greft fiksasyonu erken başarı için önemlidir. Günümüzde geçerli ve erken diz hareketleri üzerine kurulan rehabilitasyon protokolleri için fiksasyonun, grefti uygun pozisyon ve gerginlikte tutabilmesi gereklidir. Greftin inkorpore olması için ortalama 6-12 haftaya gereksinim vardır. Bu süre tendon - kemik greft uygulamalarında, yumuşak doku içeren greft uygulamalarına göre daha erkendir. Bu süreç içerisinde tesbitin güvenliği erken aktif veya sportif yaşama dönüş için temeldir (14). Başarı ile yakın ilişkili olan tesbit teknikleri, başarısızlığa da zemin hazırlayacak yetersizliklere de sahiptir.

Kemik-tendon-kemik greftlerin tesbitinde en yaygın uygulanan interferans vidalarındaki (Interference Screw, Smith Nephew Endoscopy) yetersizlik, tibia kemik bloğun tünelde ilerlemesi veya fiksasyonun kaybı şeklinde gelişebilir. Femoral fiksasyonda ise vidanın farklı bir yöne yerleştirilmesi, tesbitten sonra eklem içerisine girmesi, yivlerinin bağı zedelemesine yol açarak başarısızlığa zemin hazırlar (Şekil 4,5). Ancak bu olumsuzluklardan önce vidanın

küçük çaptaki greftler kendilerinden beklenen optimum iyileşme için yetersiz kalmaktadır. Aynı sorun semitendinosus tendonlarının tek veya çift kat kullanımları ile yaşanabilmektedir. Greftin mevcut mikroskopik düzeydeki yetersizliği eğer morfolojik olarak desteklenmezse, olumsuz sonuç kaçınılmazdır.

Uygulanmış veya uygulanacak greftlerin biyomekanik ve histolojik karakterleri ve donör bölge morbiditeleri açısından aralarında büyük farklılıklar vardır. Bu farklılıklar konusundaki deneyimlerimiz 1981 yılında Insall'un bildirdiği ve greft olarak kemik bloklu iliotal bantın intraartiküler transferi uygulaması sonrasında başlamıştır. Olgularımızın düzenli takipleri greftin biyolojik ve biyomekanik özelliklerinin zaman içerisindeki yetersizliğini göstermiştir (12). Sonuçlarımızın uluslararası yayınımda da bildirdiğimiz gibi greftin biyomekanik yetersizliği revizyon gereksiniminin ilk nedenidir (12). Zaten bu gereksinim tedavi yöntemini değiştirmemize temel olmuştur (6,14).

Aynı farklılık sentetik greft uygulamalarında da karşımıza çıkmıştır. Özellikle 80'li yıllarda travmatik spor cerrahisinde sentetik dokuların kullanılması patlama yapmıştır. Ancak primer ÖÇB tamirinde suni implantların kullanılması sonuçların kötü olmasıyla uzun sürmemiştir. Yapılan sayısız klinik ve deneysel çalışma ÖÇB yerine kullanılacak tüm sentetik materyallerin histolojik, immunolojik veya mutajenik yan etkilerini göstermiştir. Deneyimler biyolojik olarak rejenere olmayan tüm ligamentlerin aşma partiküllerinden dolayı sinovial reaksiyona sebep olduklarını göstermiştir (39,49).

Anatomik ve biyomekanik çalışmalar ÖÇB'ya yönelik fizyolojik yüklenmelerin, sentetik bağlarla yapılan in vitro laboratuvar testlerindeki bulgulardan çok daha karışık olduğunu göstermişlerdir. ÖÇB'nin helikal üç boyutlu yapısı; femoral ve tibial yapılaşma yerleri, kemik ve ligament geçiş yerlerindeki değişen elastisite modülü ve kompleks kollajen lif dağılımı, tipi ve orientasyonu gibi fizyolojik parametreler şu anda piyasadaki hiçbir prostetik bağ ile yerine konulamamaktadır.

Biyolojik başarısızlık

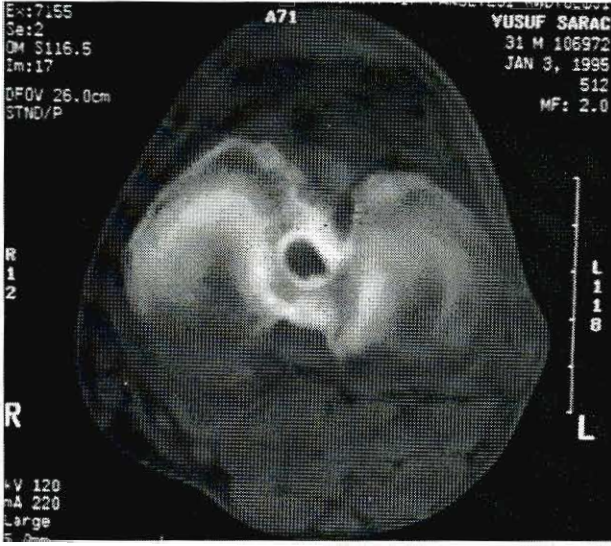Günümüzde primer çapraz bağ tamiri için yaygın olarak otogreftler kullanılmakta ve anatomik greft yerleşimi ile eklem kinematiklerinin restorasyonu hedeflenmektedir. Bu amaç doğrultusunda otogreft-reft olarak tüm kollajen dokular denenmiş olmasına karşın, en popüler olanları kemik-tendon-kemik ve 2, 3 veya 4 kat yapılmış semitendinosus ve/veya grasilis tendonlarıdır. ÖÇB yerini alması için seçilecek tüm dokular, ister allogreft ister otogreft olsun, biyolojik olarak doğal ligamentten farklıdır. İstabiliteyi engellemek amacı ile cerrahi olarak eklem içe-

risine yerleştirilen kollajen doku tekrar yapılanma işleminden geçerek organize bir skar dokusu geliştirmektedir (20) Bu değişim "ligamentizasyon" olarak adlandırılır. (1) Ancak burada yeni bir ligament yaratılmadığı için bu yanlış bir isimlendirmedir.

Tamiri takiben herhangi bir travma hikayesi veya saptanabilir teknik bir hata olmaksızın instabilite ile karşılaşılan olgularda öncelikle biyolojik başarısızlık düşünülmelidir (40). Biyolojik başarısızlığın olası nedenleri avaskülarite, immunolojik reaksiyon ve stresten korunmadır. Başarılı bir biyolojik inkorporasyon için vaskülarizasyon, hücresel çoğalma ve matriksin tekrar yapılanması gereklidir (20). Buna biyomekanik yüklenmeler, greftin pozisyonu, gerginliği ve alıcının immunolojik cevabı etkili olur. Ancak tüm faktörlerin birarada uygun etkileşimi ile başarılı sonuçlara ulaşılır.

Allogreft uygulamalarında ligamentizasyon süreci gecikebilmekte ve daha az homojen olabilmektedir (35). Taze patellar tendon allogreftleri diğer rejeksiyon cevaplarında olduğu gibi lenfosit ve plazma hücresi içeren belirgin iltihabi yanıt oluşturmaktadır (2). Ancak derin dondurma ile bu iltihabi yanıt en aza indirilebilirse de; greftin immunolojik cevap oluşturma potansiyeli önemlidir. Harner, otogreftler kullanıldığında görülmeyen, donör lökosit antijenlerine karşı immunoglobulin G antikor üretimini göstermiştir (29). Bunun yanında bazı yazarlar, allogreft kullanımı sonrasında, otogreftlerde rastlanmayan, postoperatif kemik tüneline büyüme tesbit etmişler (22,35) (Şekil 9). Gamma radyasyon, kuru dondurma, etilen oksit gibi sterilizasyon işlemleri de grefti zayıflatıp ligamentizasyonu geciktirebilmekte ve hatta engelleyebilmektedirler. Radyasyonla sterilizasyon ile virüslerin öldürülmesi kısmen sağlanabilse de, greftin kollajen yapısını değiştirerek kuvvetini azaltmaktadır (24,52). Etilen oksit ile yapılan çalışmalarda etilen oksitin yıkım ürünü olan etilen glikolün kronik rekürren effüzyonlara ve kemik tünellerde kistik değişiklikler ile birlikte kemik ve kollajen greftte rezorpsiyona neden olduğu gösterilmiştir (34,53). Bu nedenle etilen oksit kullanarak yapılan sterilizasyon artık önerilmemektedir. Ancak bu olumsuzluk ülkemizdeki allogreft uygulamalarında daha fazladır. Doku bankaları tarafından deniz dışı ülkelere gönderilen allogreftlerde uygulanan etilen dioksit veya yüksek doz radyasyonla sterilizasyon, ülkemizdeki uygulamalarda başarısızlık riski yaratmaktadır.

Her ne kadar teknik ve bireysel faktörlere bağlı gelişirse de, enfeksiyon ve artrofibrozis biyolojik başarısızlık kategorisinde ele alınmaktadır. ÖÇB tamirinden sonra enfeksiyon seyrek görülmekte ise de, sonuçları yıkıcı olabilmektedir. Literatürde bu konuda olumsuz veriler çok değilse de, problem ulusal platformda cesaret kırıcıdır (Şekil 10). Çünkü enfek-



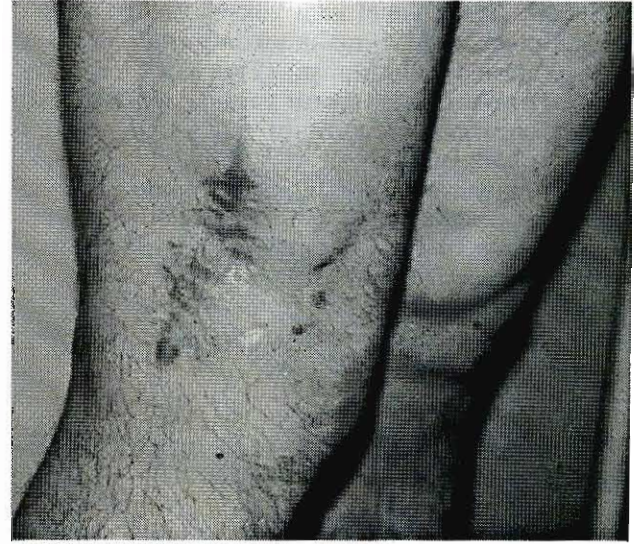Şekil 9 : Tamir sonrası tibial tünel genişlemesi (tibial enlargement) revizyon öncesi değerlendirilmesi gereken komponentlerden biridir. Bu çerçevede ologreft uygulamalarında sinovial sıvı tünel içerisine girerek yine tibial genişlemeye yol açabilmektedir. Revizyon öncesi BT ile tibial genişlemenin gözleendiği olgunun görünümü.

siyon erken dönemde ağır septik artrit geliştirebildiği gibi, enfekte materyellere bağlı olarak geç dönemli veya kronik seyirli de olabilmektedir.

Erken dönemli septik artrit tanısı konulduğu anda eklem yıkanmalı, debride edilmeli ve kültür sonuçları edinilene kadar geniş spektrumlu antibiyotik verilmelidir. Greftin çıkarılması kararı olguya göre verilmelidir. Karar vermek için enfeksiyonun derecesi, etken organizma, greft tipi ve fiksasyon tipi göz önünde bulundurulmalıdır. Genel olarak sentetik ligamentlerin, enfeksiyonun varlığında çıkarılması konusunda fikir birliği vardır. Klinik muayene ve laboratuvar değerleri normal olduğu takdirde 6 hafta sonra revizyon düşünülebilir (55).

Artrofibrozis ve infrapatellar kontraktür sendromları belki de en rahatsız edici başarısızlık nedenleridir. İkincisinin doğal seyri ÖÇB'dan yoksun bir dizdekenden daha kötüdür (51). Fibrozis hareket arkında belirgin kısıtlamaya neden olur. Fibrozis inra-artiküler alanda suprapatellar bölge, medial ve lateral resessuslar ve son olarakta anterior bölgede gelişir. Eklem anteriorunda gelişen patella infera ve beraberinde gelişen ekstensor mekanizma lezyonları patello femoral ağrı ile kliniğe yansır (Şekil 11).

Tibial tünelin eklem içine açıldığı alanda gelişen granülasyon dokusu üzerinde gelişen fibrotik nodül oluşumu özellikle ekstansiyonda mekanik blok oluşturur. Cyclops lezyonu olarak adlandırılan bu patoloji ekstansiyon kısıtlılığı ve duyulabilen bir ses yaratarak rahatsızlık veririr. (33) Doğal olarak tüm bu üç patoloji de revizyon gereksinimi doğurabilen lezyonlardır. Tedavinin amacı hareketin restorasyonudur. Bu da sıklıkla manipulasyon, debridman, fibro-



Şekil 10 : Çift insizyonla yapılan ÖÇB tamiri sonrası femoral çıkış yerinde gelişen enfeksiyon. Enfeksiyon kaynağı olarak greftin femoral tesbitindeki ipeklere bağlı olarak geliştiği izlenilmiştir. Olgu enfeksiyon tedavisine yönelik olarak malesef 4 kez revizyon girişimi geçirmek zorunda kalmıştır.

zisın çıkarılması, kapsülotomi, medial ve lateral retinaküler gevşetme, fat pad'in eksizyonu, notch'un debridmanı ve greftin çıkarılmasına kadar uzanan bir dizi revizyon girişimini gerektirebilir. Bu patolojilerin restorasyonunda, öncelikle amacın hareketin tekrar sağlanması olduğu ve instabilitenin tekrar meydana çıkabilme olasılığının olduğu da unutulmamalıdır (33,47,50).

Travmatik başarısızlık

İki tip travmatik başarısızlık vardır; ilki erken travmatik başarısızlık olup, greft inkorporasyonu tamamlanmadan gelişen bir travma sonrasındadır. İkincisi ise sorunsuz bir cerrahi sonrasında normal aktivitelere geçilmesi ile gelişen yaralanma sonrasında olmaktadır. Agresif fizyoterapi erken başarısızlıklarda en önemli rolü oynamaktadır (26,58). Günümüzde önerilen hızlandırılmış rehabilitasyon protokolleri ile greft gevşeme riski artmakta ve bu nedenle fiksasyon güvenliği gereklidir. Çünkü greft erken rehabilitasyon döneminde en zayıf halindedir ve aşırı yüklenme veya erken agresif aktiviteler olumsuz sonuçlara zemin hazırlar.

Revizyon ÖÇB cerrahisinde başarısızlığın bir diğer nedeni de ligament iyileşmesinde veya greft inkorporasyonundaki yetersizliktir. Cerrahi sonrasında yapılan kontrol artroskopilerinde bazı greftlerde yetersiz kollajen organizasyon bozukluğunun yanı sıra az veya hiç revaskülarizasyona rastlanmamıştır (23).

Teknik olarak iyi yapılmış rekonstrüksiyon sonrası geç dönemde tekrar yırtık görülmesi seyrektr. Revizyona yol açan multipl faktörlerler içerisinde travmatik tekrar yırtıkların gerçek insidansı bilinme-

mektedir. Ancak genel kanı yüksek olduğu yönündedir. Sporcularda travmatik tekrar yırtığın insidansı %5-10 arasında bildirilmiştir (27,36). ÖÇB tamirini takiben sorunsuz aktif sportif yaşama dönen olgular, cerrahi öncesinde olduğu gibi yine yaralanma riski ile karşı karşıyadırlar. Bu risk sporcularda normal popülasyondan daha fazladır. Literatürde ise revizyon yapılan olguların %43'ünün nedeninin travmatik olduğunu bildiren yayınlar vardır (58). Her ne kadar başarısızlık tekrar yaralanmaya bağlıymış gibi görünse de dikkatli bir değerlendirmenin rekürren instabiliteye neden olan başka faktörleri de ortaya çıkabileceği unutulmamalıdır.

Sekonder instabilitelere bağlı başarısızlıklar

Ön çapraz bağ gibi primer engelleyici bir yapı koştugu zaman eğer sekonder restrain veya engelleyici yapılar sağlam ise laksitenin boyutları küçüktür. Eğer sekonder restrainler fonksiyonel olarak yeterli değilse az bir zorlama ile aşırı laksite gelişebilir. Kronik ÖÇB yetersizliği olan dizlerde anterior translasyonu tamponlayan sekonder stabilizörler de zaman içerisinde zarar görür. Yetmezlik başlangıçta mikro düzeyde iken ileride geniş fibriler hasar gözlemlenir. Bu da klinik olarak yüklenmelerdeki yetersizlik olarak yansır.

Gerek primer gerekse revizyon girişimlerinde eklemelerin tüm yapılarını restore etmek gerekirse de öncelikle primer kaybı yerine koymak asıl hedeftir. ÖÇB grefti ilk 6 ay içinde anterior sınırlayıcı olarak çalışır; eğer sekonder engelleyici yapılarda yetersizlik varsa daha fazla stabilite gerektiren hareketlerde instabilite tekrarlar (44). O'Brien ve arkadaşları (48) primer ÖÇB rekonstrüksiyonu yapılmış 80 dizin postoperatif dönemde boşalma hissiyle birlikte klinik instabilitelelerinde, tanımlanmamış ve eşlik eden ligamentöz instabilite varlığı saptamışlardır. Benzer şekilde, Getelman (23,52) revizyon olgularında posterolateral ve anteromedial rotasyonel instabilite gibi tanınamamış eşlik eden laksite mevcut olduğunu göstermiştir. Bu çerçevede MCL III dereceli yaralanmaları, postero medial köşe, postero lateral köşe ve PCL nin III dereceli lezyonlarına yetersiz yaklaşımlar revizyona yol açabilecek niteliktedir (4,11).

Menisküslerin temel fonksiyonları arasında sekonder sınırlayıcı olarak eklem stabilitesine yaptıkları katkılar önemlidir (5,9). Menisküs lezyonlarının %70'nin ÖÇB lezyonlarına eşlik etmesi primer tamirin en önemli parçasını oluşturur. ÖÇB lezyonuyla birlikte olan menisküs lezyonlarının tedavisinin menisektomiyle yapılması izole ÖÇB yırtığına oranla A-P translasyonu %30 oranında arttır. Bu yüzden ki günümüzde epidemiyolojik hale gelen

ÖÇB tamirlerinin başarısı için menisküs tamiri, ve menisküs tamirlerinin başarısı için de bağ tamiri gereklidir (5,9).

Primer tamirin sonucunu olumsuz etkileyen bir diğer eşlik eden lezyon agresif kıkırdak yaralanmalarıdır. Bu durumlarda sadece ÖÇB'in tamirine yönelik girişimler uzun vadeli başarısızlığa adaydır (3,7).

Her ne kadar diğer yazarlar da yukarıda bahsedilen fenomenlerin önemini vurgulamışlarsa da sekonder instabilitelere bağlı başarısızlıkları kendi teknik başarısızlıkları içerisinde sınıflamayı tercih etmişlerdir. (23,37,40) Bu nedenle bu tip serilerde gerçek insidansın saptanması zordur.

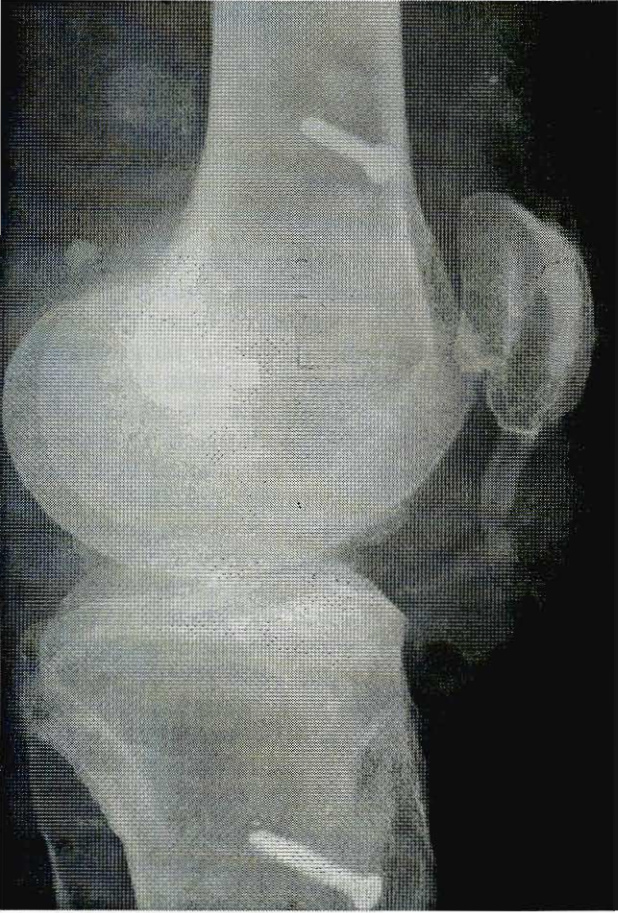Revizyon ÖÇB Rekonstrüksiyonunda cerrahi öncesi hazırlık

Ön çapraz bağ cerrahisi temelde risk cerrahisi olarak kabul edilir. Kaldı ki revizyon cerrahisi daha karmaşık ve teknik olarak deneyim gerektiren bir cerrahidir. (Şekil 12) Revizyon ÖÇB rekonstrüksiyonlarının planlanmasında öncelikle revizyona yol açan etyopatogenezin tesbitinden sonra aşamaları şu şekilde sayabiliriz.

Revizyon öncesi değerlendirme

Birçok nedenden dolayı başarısız bir ÖÇB rekonstrüksiyonunun revizyon öncesi değerlendirilmesi önemlidir. Bu basamakta gerek cerrahi gerekse kişisel beklentilerde gerçekçi olmak zorunluluğu vardır. Çünkü revizyon ÖÇB rekonstrüksiyonu sonrası sonuçlar primer cerrahi kadar iyi değildir. Yapılacak girişimin bir kurtarma girişimi olduğu gözardı edilmemelidir. Yanlış beklentiler teknik olarak başarılı bir revizyonu subjektif olarak başarısız kılabilir (55). Amaç rezidüel instabilitesi veya revizyon gereksinimini yaratan bulguların en aza indirilerek günlük yaşam aktivasyonlarının yerine getirilmesidir. Bu çerçevede spora dönüşteki yetersizlikler de gerçekçi bir şekilde ortaya konulmalıdır.

Preoperatif değerlendirme amaca yönelik alınan hikaye ile primer girişim, postoperatif rehabilitasyon ve aktiviteye geri dönüş basamaklarının ve instabilitenin tekrarladığı sürenin değerlendirilmesini içermelidir. Revizyon düşünürken ağrıdan çok instabilite göz önünde bulundurulmalıdır. Fizik muayene sırasında bir miktar laksite gösteren ağrılı bir diz, rekürren instabilitesi olan dizden daima farklıdır. Ağrı laksiteye neden olan faktörlerden bağımsız olabilmekte ve ağrıya neden olan sebepler araştırılmalıdır. Enfeksiyon bulgusu olabilecek tüm ipuçları dikkatle değerlendirilmelidir. Hastanın yürüyüşü, dizin doğrultusu ve stabilitesi kontrol edilmeli ve hareket arkı ile krepitasyonun varlığı not edilmelidir. Primer instabilitenin yanısıra, sekonder stabilizörler dikkatle değerlendirilmelidir. Gözden kaçmış laksitenin re-



Şekil 11: BTB otogrefti uygulaması sonrasında greftin alındığı patellar ligamentte kalsifikasyonla seyreden ekstensor mekanizma bozukluğu.

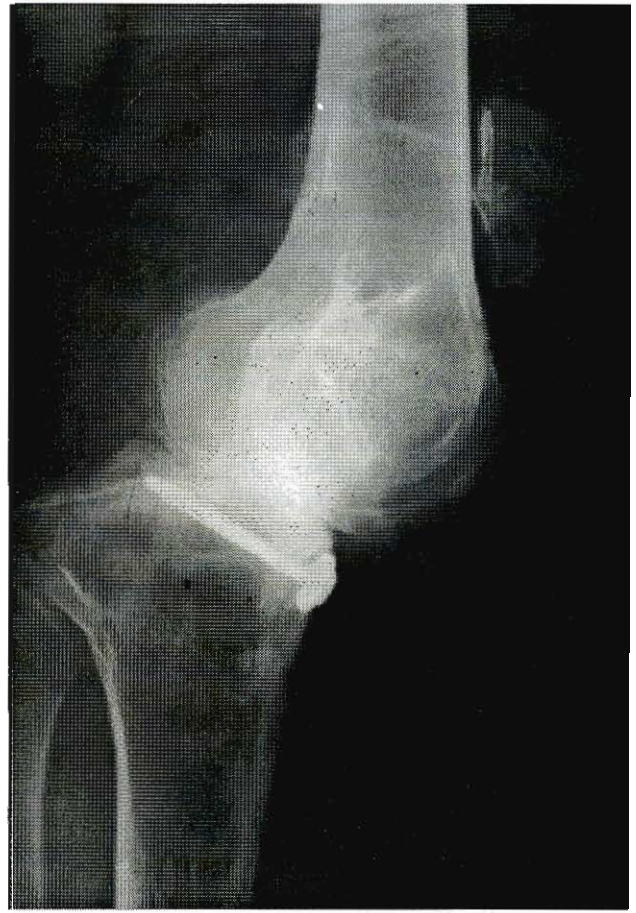vizyon rekonstrüksiyon cerrahisinin başarısını veya başarısızlığını belirleyen faktör olabileceği unutulmamalıdır.

Radyodiagnostik bulgular içerisinde tünel osteolizisine dair bulgu varsa defektin daha iyi anlaşılabilmesi için bilgisayarlı tomografi (BT) veya NMR görüntüleme uygulanabilir (56) (Şekil 5).

Önceki kayıtlar, özellikle ilk ameliyatın raporu, prognoz tahminine yarayacak ve işlemi kolaylaştıracak değerli bilgiler içerebilir. Primer cerrahi sırasında dizin, menisküs ve artiküler yüzeylerin durumu belirlenebilir. Revizyonda çıkarılması gerekli olacak enstrümanların hazırlanması için greft tipinin ve fiksasyon enstrümanlarının bilinmesi gereklidir.

Cilt İnsizyonları

Komplikasyonlardan kaçınmak için cilt insizyonunu dikkatle planlamak gereklidir. Eğer uygun tünel yerleştirilmesine ve implant çıkarılmasına izin verecekse, mümkün olduğu kadar eski insizyonun kullanımına özen gösterilmelidir. 7cm'den daha kısa cilt köprülerinden kaçınılmalıdır (58). Komplikas-



Şekil 12: 1982 yılında kemik bloklu iliötibial bandın intraartiküler transferi ile primer ÖÇB tamiri yapılan olgunun ,cerrahi takiben 15 yıl sonra gerçekleştirilen revizyon öncesi yan grafisi. Revizyon girişimi öncesi eklemde dejenerasyonu, rekürren instabiliteinin yarattığı öne sublüksasyon ve patellar yükseklikle birlikte gelişen kompleks klinik problem.

yonlardan kaçınmak için periost dikkatle manipüle edilmeli ve mümkün olan her zaman kapatılmalıdır. Allogreftler daha küçük cilt insizyonu gerektirirler, bu yüzden cilt problemi çıkabilecek olgularda kullanımları uygun olur.

İmplant Çıkarılması

Günümüzde kullanılan ÖÇB fiksasyonu için çok sayıda tespit materyali vardır. Bazen implant revizyon cerrahisini engellemez ve bu durumda yerinde bırakılabilir. Ancak revizyonda her zaman implant çıkarılabilme olasılığına hazır olunmalıdır. Fiksasyon materyalinin tipi tanımlanabilirse uygun enstrümanlar cerrahi öncesi temin edilmelidir. İmplantın çıkarılması zor olabilir. İmplantın ulaşımı engelleyen yumuşak doku, kemik küret, burr veya oyucularla ortamdan uzaklaştırılır. İnterferans vidalarının başarılı bir şekilde çıkarılabilmeleri için insersiyon anındaki diz fleksiyonunun aynen tekrarlanması gerekir. Vidanın başı bozulursa oyularak çıkarılır veya bu amaca yönelik enstrümanlardan yararlanılır. Bu işlem ek kemik çıkarılmasını gereksinimini doğurabilir.

Staple kullanılan olgularda uygun çıkarıcı veya osteotom kullanılmalıdır.

Revizyonu gerçekleştirecek ekip birkaç revizyon tekniği konusunda deneyimli olmalıdır. Artroskopik tek insizyonlu teknikten çift insizyonlu tekniğe geçiş veya tersi çoğu zaman implant çıkarılması ihtiyacını ortadan kaldırır. Bu da kemik stoğunun korunmasına ve girişim süresinin kısaltılmasını sağlar.

Sentetik Ligamentin Çıkarılması

80'li yılların popüler yöntemi olan sentetik ligamentlerin revizyon girişimi sırasında çıkarılması gerekmektedir. İdeali protezin en-blok şekilde çıkarılmasıdır. Öncelikle greft kemiğe yapışan yerlerden veya ekleme tutturulduğu yerden serbestleştirilir. Çıkarılma esnasında debris bırakılırsa iltihabi bir yanıt potansiyeli oluşur ki bu da kemik tünel ve kırıkta harabiyetine neden olabilir. Sentetik ligament intra-artiküler hasar yaratmış gibi görünüyorsa debrisin temizlenebilmesi için sinovyektomiye gereksinim doğabilir. Belirgin tünel osteolizi varlığında sıkça evrelendirilmiş revizyona ihtiyaç doğar.

Evreleme

Tünel genişlemesi görüldüğünde rekonstrüksiyon girişimi evrelendirilmelidir. İlk girişimde greft çıkarılır, tünel küretlenerek kemik grefti uygulanır. Revizyon bundan 6-12 hafta sonra, yani kemik greftlerinin inkorpore olmasından sonra yapılabilir. Olguların önemli derecede hareket kısıtlılığı varsa (5 dereceden fazla ekstansiyon kaybı, 20 dereceden fazla fleksiyon kaybı), ilk amaç hareket alanının tekrar sağlanması olmalıdır. Bu durumlarda revizyon girişimi evrelendirilebilir (58).

Revizyon Notchplastisi

Çoğu revizyon olgusunda tekrar notchplastisi gereksinimi olabilir. ÖÇB rekonstrüksiyonu sonrasında doğal olarak intekondiler alan tekrar daralmaya başlar. Bu oran ortalama 1cm'lik bir tekrar büyüme şeklindedir (55). Başarısızlık nedeni greftin sıkışması olan olgularda notchplastinin revizyonu zorunlu olduğu gibi sıkışmayı önleyecek doğrultuda olmalıdır. Tavan ve lateral duvar greft sıkışması düşünülen olgularda, bu bulgular revizyon sırasında doğrularak, hem sıkışmayı önlemek için hem de tünel yerleştirilmesi için revizyon notchplastisi için yeterli miktarda kemik çıkarmak gerekir. Ancak bu aşamada greft fiksasyonu sırasında yeterli kemik stoğunun bulunması için fazla kemik çıkarılmasından da kaçınılmalıdır.

Greft Seçimi

Greft seçiminde üç seçenek vardır: otogreftler, allogreftler, ve sentetik greftler.

Asıl karar otogreft ile allogreft kullanımı arasında verilmelidir. Hamstring, quadriceps-patella, ilioti-

bial bant ve kemik-patellar tendon-kemik (BTB) gibi otogreftler hastalık geçirme veya immün reaksiyon potansiyelleri olmaksızın kısalmış inkorporasyon zamanı sunmaktadırlar. Ancak donör bölge komplikasyonları ve primer girişim sırasında kullanıldığından dolayı revizyon durumlarında yararlanamaması otolog doku kullanımını kısıtlamaktadır (25).

Rubinstein ve arkadaşları (28,54) herhangi bir komplikasyon olmaksızın konrolateral BTB greftlerini kullanmışlardır. Jackson ve Karns (32,38) revizyon ÖÇB cerrahisinde potansiyel bir greft kaynağı olarak patellar tendon orta 1/3'ünün alınmasından 2 yıl sonra rejenere olan ligamentin tekrar kullanımını bildirmişlerdir. NMR görüntüleri 1 yıl içerisinde BTB greft donor bölgesinin santral üçte birinin tekrar yapılandığını göstermiştir (27,36,40). Bu her ne kadar çekici gelse de tekrar alınan greftlerin biomekanik özellikleri veya gerilme kuvvetleri hakkında bir çalışma yoktur. Ayrıca tekrar alınan greftlerin tendon kemik birleşke yerlerindeki doku histolojik olarak skar dokusudur. Ancak diğer otolog dokular olan semitendinosus veya gracilis tendonları daha iyi seçenekler gibi görünmektedir. Bunlar LAD ile desteklenerek veya desteklenmeksizin revizyon ÖÇB olgularında daha pratik ve daha güvenli seçenekleri oluşturabilmektedirler (25).

Son on yılda başarılı girişimden sonraki revizyon ÖÇB rekonstrüksiyonları için allogreftler kullanılmaktadır. Bu çerçevede kalkaneustan kemik bloklu aşıl tendonu, BTB ve iliotal bant allogreftleri başarıyla kullanılmaktadır. Allogreftler özellikle rekonstrüksiyon cerrahisi için çekici seçeneklerdir, çünkü donör bölge morbiditesi yoktur, girişim süresi kısalmıştır, rehabilitasyon daha hızlıdır, küçük insizyona bağlı doku travması daha azdır ve sınırsız doku büyüklüğü seçenekleri vardır. Bunun ötesinde bir boyut kısıtlaması yoktur. Revizyon olgularında daha büyük allogreft kemik tukaçlara ihtiyaç doğduğundan büyük tünel gerektir. Allogreft uygulamasının dezavantajı olan HIV bulaşma riski Buck ve arkadaşları tarafından (16) 1/1, 700, 000 olarak hesaplanmıştır. Düşük enfeksiyon riskini yok edebilmek için spesifik yeni PCR analizleri de geniş olarak kullanılmaktadır. Bu önerilere uyularak yapılan ve allogreft bağ dokusu kullanılan hiçbir girişimde viral hastalık geçişi bildirilmemiştir (52). Uygun ve güvenilir saklama da kullanım içinde önemlidir. Ancak kompleks laboratuvar taramaları ve gerekli saklama ve depolama teknikleri allojenik implantların kullanımını otolog ve suni materyallerden daha pahalı yapmaktadır. Allogreft kullanımının, uzun inkorporasyon zamanı, immünolojik reaksiyon riski ve daha yüksek maliyet gibi bazı dezavantajları vardır. Ve hazırlama tekniklerinin tüm virüsleri yok edeceğini garanti etmediği unutulmamalıdır.

Bu nedenlerden dolayı greft seçimi olgunun bul-

gularına göre yapılmalıdır. Tek mutlak gereklilik seçilen greftin uzun dönem stabilite sağlayacak güte olmasıdır. Günümüzde olası viral bulaşmayı en aza indireyecek geniş laboratuvar taramaları mevcut ise revizyon ÖÇB cerrahisi için en iyi doku seçenekleri kriyo ile korunmuş allogreftlerdir (10).

Greft kaynaklarının karşılaştırıldığı revizyon serilerinde otogreftlerin daha fazla stabilitesi varmış gibi görünse de sonuçlar arasında istatistiksel olarak anlamlı bir fark bulunmamıştır (37,46,57). Diğer greft seçeneği olan sentetik ligamentlerin birkaç potansiyel avantajları vardır. Greft olarak kuvvetlidirler, uygulamada donör bölgesi komplikasyonları veya hastalık geçirilmesi gibi riskleri yoktur. Ancak primer kullanılan sentetik greftler ile ilgili kabul edilemeyecek sıklıkta komplikasyon ve başarısızlıklar gelişmesi revizyonda kullanımlarını ortadan kaldırmaktadır.

Kemik Tünelin Yerleştirilmesi

Revizyon ÖÇB rekonstrüksiyonlarında kemik tünelin hazırlanması en önemli ancak en zor kısımdır. Primer tüneller uygun olmayan şekilde yerleştirildiği takdirde yeni tüneller açılmalıdır. Femoral tarafta en çok yapılan hata orjinal tünelin fazla anteriora yerleştirilmesidir (Şekil 2). Yeni tünel çoğu zaman orjinalinin posterioruna yerleştirilebilir ve bu sayede mevcut olan implantın çıkarılması gerekmez. Eğer tünel sadece az bir miktar anteriordaysa birkaç seçenek vardır: Tünel posteriora doğru genişletilerek daha büyük bir kemik tıkaçı kullanılabilir. Bu destek kemik allogreft olabilir. Bunların yanında çift insizyon tekniği ile tünel posteriora kaydırılarak tünel içi fiksasyon yapılabilir. Tünel çok fazla posteriorda olduğunda posterior duvar genellikle defektiftir. Burada sağlam bir fiksasyon elde edebilmek için çift insizyon veya tepeden fiksasyon tekniklerine geçiş gerekir. Eğer kistik değişiklikler femoral tünelde fiksasyonu engelliyorsa greft yerleştirilerek tepeden bir staple veya pul ile lateral femoral kondile fiksasyon yapılabilir.

Rosenberg yanlış yerleştirilmiş tünelin posteriorunda iki adet küçük femoral tünel yaratılması esasına dayanan çift cepli tekniği tarif etmiştir. Bir hamstring grefti ikiye bölünür ve her bir yarı ayrı birer 6mm'lik tünele yerleştirilerek ayrı endobuttonlarla tespit edilir (23,25).

Benzer prensipler tibial tünel için de geçerlidir. Tünel fazla anteriorda ise greft sıkıştırarak kopacaktır. Genellikle var olan tünel ve implant göz ardı edilerek daha posterior yerleşimli yeni bir tünel yaratılabilir. Eğer tünel az bir miktar yanlış yerleşimde ise, yani var olan tünelin açılacak olan tünele dahil edilmesi gerekiyorsa, tünel anterior veya posteriora doğru genişletilerek daha büyük bir kemik bloğu kullanılabilir. Çok geniş tüneller için yeni ÖÇB grefti ile

birlikte kemik grefti kullanabilir veya rekonstrüksiyon evrelendirilebilir. Çok geniş tüneller sıklıkla başarısız sentetik ligament veya allogreft rekonstrüksiyonları sonucundaki osteolizle birlikte görülür.

Yeni tüneller açılırken giderek artan tünel genişleticilerin kullanılması faydalıdır. Bunlar öncelikle küçük çaplı bir tünel açılmasına ve daha sonra kontrollü ve artan bir şekilde büyütülmesine izin verirler. Bu sayede kortikal perforasyon riski azalır. Bu genişleticiler aynı zamanda içerideki kemiği çıkartmak yerine yerinde sıkıştırarak greft fiksasyonunu kolaylaştırır.

Greftin Fiksasyonu

Revizyon ÖÇB rekonstrüksiyonunda femoral ve tibial tüneller herhangi bir teknik zorlukla karşılaşılmadan hazırlandıysa ve önemli kemik kaybı yoksa rutin fiksasyon teknikleri uygulanmasında fayda vardır. Ancak fiksasyonların kuvveti ve güvenilirliği ile ilgili herhangi bir şüphe varsa alternatif fiksasyon yöntemleri de uygulanabilir. Özellikle tibial tarafa vida ve pul veya staple ile ek destek kolaylıkla eklenebilir. Tedaviyi üstlenen ekibin farklı fiksasyon yöntemleri hakkında deneyim sahibi olması tedavi seçeneklerini geniş tutar.

Eşlik Eden İstabiliteleler

Primer tamirde eşlik eden instabilitelelerin fark edilmemesi veya müdahale edilmemesi nasıl revizyon gereksinim doğurursa revizyonda da aynı patolojilere yaklaşımdaki yetersizlik revizyonun sonucunu olumsuz etkiler. Bu çerçevede gelişen aks bozuklukları, menisküslerin kaybı ve rotasyonel instabilite gibi revizyon etyolojisini oluşturan problemlerin cerrahi öncesi tanısının konularak rekonstrüksiyon sırasında tedavilerinin yapılması gereklidir.

Revizyon sırasında ciddi anteromedial rotasyonel instabilitenin varlığı posteromedial kırığın desteklenmesini gerektirebilir. Ancak, şiddetli anteromedial instabilitenin komponentlerinden birini, daha önceki medial menisektomi oluşturuyorsa menisküs transplantasyonu ciddi bir alternatiftir (8,10,21). Bu girişim medial menisküs posterior boynuzunun frenleme etkisini restore ederek ve tek başına kapsüler sıkılaştırma ile düzeltilmeyecek instabilitenin kontrolüne yardımcı olacaktır (55). Bu güne kadar gerçekleştirdiğimiz menisküs transplantasyonlarının tümü revizyon girişimleri sırasında olmuştur. Ancak günümüzde instabilitelelerin menisküs transplantasyonu ile tedavilerinin uzun dönem sonuçlarını içeren kontrollü bir çalışma olmamasına karşın sınırlı olgularımızda tatminkar sonuçlar elde ettik (8).

Kronik posterolateral rotasyonel instabilitenin kontrolü daha zordur. Birkaç tedavi seçeneği mevcuttur ve tercih edilen yöntemin seçimi instabilitenin derecesine bağlıdır. Şiddetli instabiliteleler için sıklıkla

la otogreft veya allogreft ile rekonstrüksiyon gerekli olur. Uzun süreli ÖÇB yetersizliği ve posterolateral instabilitesi olan olgularda alt ekstremitede varus deformitesi gelişebilmektedir. Bu olgularda revizyona, aksı düzeltmek ve rekonstrükte edilmiş posterolateral köşe üzerindeki gerginliği azaltmak için, valgus osteotomisi ilave etmek gerekebilir.

Sonuç

Revizyon ÖÇB rekonstrüksiyonları sonuçlarını ciddi bir şekilde değerlendiren az sayıda çalışma vardır (23,40,45,58). Son dönemlerde yapılan üç farklı revizyon serisindeki sonuçlar revizyon öncesi ile karşılaştırıldığında fonksiyonel olarak ilerleme saptanmış olmasına karşın sonucu belirleyen en önemli faktörün artiküler kırıkdağın durumu olduğu görülmüştür (7). Normal veya minimal hasarlı kırıkdağa sahip olan olgularda daha az semptomla rastlanmış ve spor veya ağır işlere dönme daha başarılı olmuştur (37,46,57).

Revizyon ÖÇB rekonstrüksiyonu başarısız bir primer rekonstrüksiyon girişimi sonrasında objektif ve semptomatik instabilitesi olan olgulara önerilir. Başarısızlık nedenleri, revizyon sırasında da aynı tuzağa düşerek başarısız olmamak için, dikkatle araştırılmalıdır. Revizyon ÖÇB rekonstrüksiyonunun ana zorlukları greft seçimi, implant çıkartılması ve tünel yerleştirilmesidir. Dikkatli preoperatif planlama çok önemlidir. Kabul edilebilir bir sonuç elde edebilmek için eşlik eden instabilite tanıyıp tedavi edilmelidir. Revizyon hastaları genellikle birden fazla ameliyat geçirmiş ancak hayal kırıklığına uğramış kişilerdir. Hasta bunun bir kurtarma girişimi olduğunu ve asıl amacın ağır sporlara geri dönüş değil günlük yaşamın idame ettirilmesi olduğunu anlamalıdır. Her ne kadar revizyon sonuçları primer cerrahi kadar başarılı olmasa da çoğu olgu için faydalı olduğu görülmektedir.

Kaynaklar

- Amiel D, Kleiner JB, Akeson WH: The natural history of the anterior cruciate ligament autograft of patellar tendon origin. *Am J Sports Med* 14:449-462, 1986.
- Arnoczky SP: Biology of ACL reconstructions: What happens to the graft. *Instr Course Lect* 45:229-233, 1996.
- Binnet MS, Karakaş A, Yılmaz C, Selek H: Ön ve arka çapraz bağ onarımlarındaki 10 yıllık sonuçların günümüze yansması. *XVI. Milli Türk Ortopedi ve Travmatoloji Kongre Kitabı* 851-854, 1999.
- Binnet MS, Gürkan İ, Karakaş MA, Yılmaz C: The long-term results of surgical management of combined rotational knee instabilities following severe trauma. 8th Congress European Society of Sports Traumatology Knee Surgery and Arthroscopy Abstracts Book 287, 1998.
- Binnet MS, Yılmaz C: Menisküs yırtıklarının artroskopi ile onarımı ve ilkeleri. *Acta Orthop Traumatol Turc* 31:423-428, 1997.
- Binnet MS, Bilgin S, Demir H, Yücel H: Günümüzde Artroskopik Ön Çapraz Bağ Cerrahisinin Ulaşığı Boyutlar. *XV. Milli Türk Ortopedi ve Travmatoloji Kongre Kitabı*, 598, 1997.
- Binnet MS: Ön çapraz bağ cerrahisinin komplikasyonları. SICOT regional and XIV Turkish National Congress of Orthopaedic Surgery and Traumatology, Abstract Book 9, İzmir, 1995.
- Binnet MS: Meniscus transplantations. SICOT regional and XIV Turkish National Congress of Orthopaedic Surgery and Traumatology Abstract Book 203, İzmir, 1995.
- Binnet MS, Demirörs H, Bilgin S: Menisküs tamiri ve fiksasyon yöntemleri. *Acta Orthop Traumatol Turc* 28:286-291, 1994.
- Binnet MS: Allogreft Menisküs ve ACL Transplantasyonu. *Acta Orthop Traumatol Turc* 26:345-347, 1992.
- Binnet MS, Demirtaş M, Otman A: Ön çapraz bağ yokluğuyla birlikte olan instabilite ve artroskopik ön çapraz bağ tamiri. XII. Milli Türk Ortopedi ve Travmatoloji Kongresi, Kuşadası, Kongre Kitabı 776-779, 1991.
- Binnet MS, Ateş Y, Mergen E, Ege R: Late results of bone block iliotibial band in the treatment of ACL insufficiency. Fourth Congress of the European Society of the Knee Surgery and Arthroscopy, Stockholm, Abstract Book 98, 1990.
- Binnet MS, Işıklar U: Ön çapraz bağ tamirinde intraartiküler transplantlar ile fossa interkondilarisin ilişkileri. *Acta Orthop Traumatol Turc* 24:274-278, 1990.
- Binnet MS, Demirtaş M: Patellar tendon ile artroskopik ön çapraz bağ tamiri. *Acta Orthop Traumatol Turc* 24:369-375, 1990.
- Brown CH, Jr, Steiner ME: Anterior cruciate ligament injuries, eds Siliski JM: *Traumatic Disorders of the Knee*. New York: Springer-Verlag, 193-284, 1994.
- Buck RE, Malinin T, Brown MD: Bone transplantation and human immunodeficiency virus. An estimate of risk of AIDS. *Clin Orthop* 240:129-136, 1989.
- Burks RT, Daniel DM: Anterior cruciate graft preload and knee stability. *Trans Orthop Res* 8: 52, 1984.
- Buller HC: Teflon as a prothetic ligament of ruptured anterior cruciate ligament. *Am J Vet Res* 25: 55-59, 1964.
- Carsou EW, Simonian PT, Wickiewicz TL, Warren RF: Revision anterior cruciate ligament reconstruction. *Instr Course Lect* 47:361-368, 1998.
- Corsetti JR, Jackson DW: Failure of anterior cruciate ligament reconstruction: The biologic basis. *Clin Orthop* 325:42-49, 1996.
- Ergun N, Baltacı G, Binnet MS, Yılmaz İ: Rehabilitation of meniscal transplantation and allograft ACL in the human knee. International Congress on Applied Research in Sports. Helsinki; Abstract book 9, 1994.
- Fahey M, Indelicato PA: Bone tunnel enlargement after anterior cruciate ligament replacement. *Am J Sports Med* 22:410-414, 1994.
- Getelman MH, Friedman MJ: Revision anterior cruciate ligament reconstruction surgery. *J Am Acad Orthop Surg* 7:189-198, 1999.
- Gibbons MJ, Butler DL, Grood ES, Bylski-Austrow DJ, Levy MS, Noyes FR: Effects of gamma irradiation on the initial mechanical and material properties of goat bone-patellar tendon-bone allografts. *J Orthop Res* 9:209-218, 1991.
- Goertzen MG: Donor tissue choices in ACL revision. *Sport Med Arthrosc Rev* 5:128-135, 1997.
- Graf B, Uhr F: Complications of intra-articular anterior cruciate reconstruction. *Clin Sports Med* 7:835-848, 1988.
- Greis PE, Johnson DL, Fu FH: Revision anterior cruciate ligament surgery: Causes of graft failure and technical considerations of revision surgery. *Clin Sports Med* 12:839-852, 1993.
- Grood ES, Butler DL, Biomechanics of implantation of anterior cruciate substitutes. *Advances in Bioengineering*, New York, 103-104, 1985.

29. Harner CD, Olson E, Irrgang JJ, Silverstein S, Fu FH, Silbey M: Allograft versus autograft anterior cruciate ligament reconstruction: 3- to 5-year outcome. *Clin Orthop* 324:134-44, 1996.
30. Howell SM, Clark JA, Farley TE: Serial magnetic resonance study assessing the effects of impingement on the MR image of the patellar tendon graft. *Arthroscopy* 8:350-358, 1992.
31. Howell SM, Taylor MA: Failure of reconstruction of the anterior cruciate ligament due to impingement by the intercondylar roof. *J Bone Joint Surg* 75:1044-1055, 1993.
32. Jackson DW, Grood ES, Arnoczky SP, Butler DL, Simon TM: Freeze-dried anterior cruciate ligament allografts. Preliminary studies in a goat model. *Am J Sports Med* 15: 295-303, 1987.
33. Jackson DW, Schaefer RK: Cyclops syndrome: Loss of extension following intraarticular anterior cruciate ligament reconstruction. *Arthroscopy* 6 :171-178, 1990.
34. Jackson DW, Windler GE, Simon TM: Intraarticular reaction associated with the use of freeze-dried, ethylene oxide-sterilized bone-patellar tendon-bone allografts in the reconstruction of the anterior cruciate ligament. *Am J Sports Med* 16:101, 1990.
35. Jaureguito JW, Paulos LE: Why grafts fail. *Clin Orthop* 325:25-41, 1996.
36. Johnson DL, Harner CD, Maday MG, Fu FH: Revision anterior cruciate ligament surgery, eds Fu FH, Harner CD, Vince KG: *Knee Surgery*. Baltimore: Williams & Wilkins, vol 1, 877-895, 1994.
37. Johnson DL, Swenson TM, Irrgang JJ, Fu FH, Harner CD: Revision anterior cruciate ligament surgery: Experience from Pittsburgh. *Clin Orthop* 325:100-109, 1996.
38. Karns DJ, Heidt RS, Holladay MD, Colosimo AJ: Case Report: Revision anterior cruciate ligament reconstruction. *Arthroscopy* 10:148-151, 1994.
39. Klein W, Jensen KU: Synovitis and artificial ligaments. *Arthroscopy* 8:116, 1992.
40. Maday MG, Harner CD, Fu FH: Revision ACL surgery: Evaluation and treatment, eds Feagin JA Jr: *The Crucial Ligaments: Diagnosis and Treatment of Ligamentous Injuries About the Knee*, 2nd ed. New York: Churchill Livingstone 711-723, 1994.
41. Matthews LS, Soffer SR: Pitfalls in the Use of Interference Screws for Anterior cruciate Ligament Reconstruction: Brief Report. *J Arthroscopic Rel Surg* 5:220-226, 1989.
42. Muneta T, Lewis J, Stewart N: Effects of controlled load on graft healing: Autograft vs. Allograft. *Trans Orthop Res* 18: 4, 1993.
43. Muneta T, Yamamoto H, Ishibashi T, Asahina S, Murakami S, Furuya K: The effects of tibial tunnel placement and roofplasty on reconstructed anterior cruciate ligament knees. *Arthroscopy* 11:57-62, 1995.
44. Newhouse KE, Paulos LE: Complications of knee ligament surgery, eds Nicholas JA, Hershman EB: *The Lower Extremity & Spine in Sports Medicine*. St Louis: Mosby, 901-908, 1995.
45. Noyes FR, Barber-Westin SD, Roberts CS: Use of allografts after failed treatment of rupture of the anterior cruciate ligament. *J Bone Joint Surg* 76:1019-1031, 1994.
46. Noyes FR, Barber-Westin SD: Revision anterior cruciate ligament surgery: Experience from Cincinnati. *Clin Orthop* 325:116-129, 1996.
47. Noyes FR, Wojtys EM, Marshal MT: The early diagnosis and treatment of developmental patella infera syndrome. *Clin Orthop* 265:241-152, 1991.
48. O'Brien SJ, Warren RF, Pavlov H, Panariello R, Wickiewicz TL: Re-construction of the chronically insufficient anterior cruciate ligament with the central third of the patellar ligament. *J Bone Joint Surg Am* 73:278-286, 1991.
49. Olson EJ, Kong JD, Fu FH, Georgescu AL: The biomechanical and histological effects of artificial ligament wear particles. *Am J Sports Med* 16: 558, 1988.
50. Paulos LE, Rosenberg RD, Drawbert J: Infrapatellar contracture syndrome. An unrecognized cause of knee stiffness with patella entrapment and patella infera. *Am J Sports Med* 15:331-341, 1987.
51. Paulos LE, Wnorowski DC, Greenwald AE: Infrapatellar contracture syndrome: Diagnosis, treatment, and long-term follow-up. *Am J Sports Med* 22:440-449, 1994.
52. Ritchie JR, Parker RD: Graft selection in anterior cruciate ligament revision surgery. *Clin Orthop* 325:65-77, 1996.
53. Roberts TS, Drez P, McCarthy W, Paine R: Anterior cruciate ligament reconstruction using freeze-dried, ethylene oxide-sterilized bone-patellar tendon-bone allografts. *Am J Sports Med* 19:246-252, 1991.
54. Rubinstein RA Jr, Shelbourne KD, VanMeter CD, McCarroll JC, Rettig AC: Isolated autogenous bone-patellar tendon-bone graft site morbidity. *Am J Sports Med* 22:324-327, 1994.
55. Safran MR, Harner CD: Technical considerations of revision anterior cruciate ligament surgery. *Clin Orthop* 323:50-64, 1996.
56. Seemann MD, Steadman JR: Tibial osteolysis associated with Gore-Tex grafts. *Am J Knee Surg* 6:31-38, 1993.
57. Uribe JW, Hechtman KS, Zvijac JE, Tjin--A-Tsoi EW: Revision anterior cruciate ligament surgery: Experience from Miami. *Clin Orthop* 325:91-99, 1996.
58. Wetzler MJ, Bartolozzi AR, Gillespie MJ, Rubenstein DL, Ciccotti MG, Miller LS: Revision anterior cruciate ligament reconstruction. *Operative Techniques Orthop* 6:181-189, 1996.
59. Yoshiya S, Andrich JT, Manley MT, Bauer TW: Graft tension in anterior cruciate ligament reconstruction: An in vivo study in dogs. *Am J Sports Med* 15:464-470, 1987.

Yazışma adresi:

Dr. Mehmet S.Binnet

*Ankara Üniversitesi, İbni Sina Hastanesi
Ortopedi ve Travmatoloji Anabilim Dalı,
Ankara*