



Başparmakta izole karpometakarpal eklem dislokasyonu

Isolated carpometacarpal dislocation of the thumb: a case report

Cemal KURAL, Melih MALKOÇ, A. Akın UĞRAŞ, Ali ŞEN

Haseki Eğitim ve Araştırma Hastanesi Ortopedi ve Travmatoloji Kliniği

Başparmak karpometakarpal eklemının travmatik kırıklı çıkığı seyrek, izole dislokasyonu ise oldukça nadir görüldür. Düşme öyküsüyle başvuran 25 yaşındaki erkek hastada, fizik muayene ve radyolojik kontrol sonucu başparmakta izole dislokasyon saptandı. Hemen yapılan redüksiyonun ardından, başparmağı içine alan alçı tedavisi uygulandı ve altı haftalık immobilizasyondan sonra hasta rehabilitasyona alındı. Altı ay sonraki kontrolde ağrı ve instabiliteye rastlanmadı.

Anahtar sözcükler: Çıkık/etiyojoloji/radyografi; parmak yaralanmaları; metakarpofalangeal eklem/yaralanma/radyografi; tendon, paraartiküler; başparmak/yaralanma/radyografi.

The traumatic fracture-dislocation of the first carpometacarpal joint is not frequent, isolated dislocation being even more uncommon. A twenty-five-year-old male patient was diagnosed as having carpometacarpal dislocation of the thumb by means of radiologic and physical examination findings. After immediate reduction, the thumb was immobilized in a short thumb spica cast for six weeks, after which he was enrolled into a rehabilitation program. No pain or instability were found at the end of six months.

Key words: Dislocations/etiolojy/radiography; finger injuries; metacarpophalangeal joint/injuries/radiography; tendons, par-articular; thumb/injuries/radiography.

Başparmakta karpometakarpal eklem dislokasyonu oldukça nadir görülür. Literatürde bildirilmiş olan 38 olgunun tamamı dorsal dislokasyondur. Türkçe yayınlarda benzer izole dislokasyona rastlanmamıştır.

Başparmağın karpometakarpal eklem artiküler yüzeyi eyer biçimindedir. Bu eklem yüzeyleri birbirine diktir ve konkav kontürleri başlı başına belirgin intrinsek stabilite sağlar. Ancak belirli noktalarda kalınlaşma gösteren eklem kapsülü, stabilizasyonda temel görev üstlenir. Başka bir önemli stabilizatör ise, trapezyumdan metakarp volar çıkıntısına yapışan volar ligamendir. Dorsal subluksasyon, kavramada çok önemli görevi olan volar ligament tarafından önlenir. Dorsal ligament ise, zayıf olmasına rağmen, üzerine abduktör pollikis longus yapışması ile kuvvetlenir.^[1]

Yapılan kadavra çalışmalarında, dislokasyon oluşumunda en önemli faktörlerin dorsoradyal ligament ve volar oblik ligament olduğu saptanmıştır.^[1] Wee ve ark.^[2] ise disloke olgularda volar ligamenti sağlam bulmuşlardır.

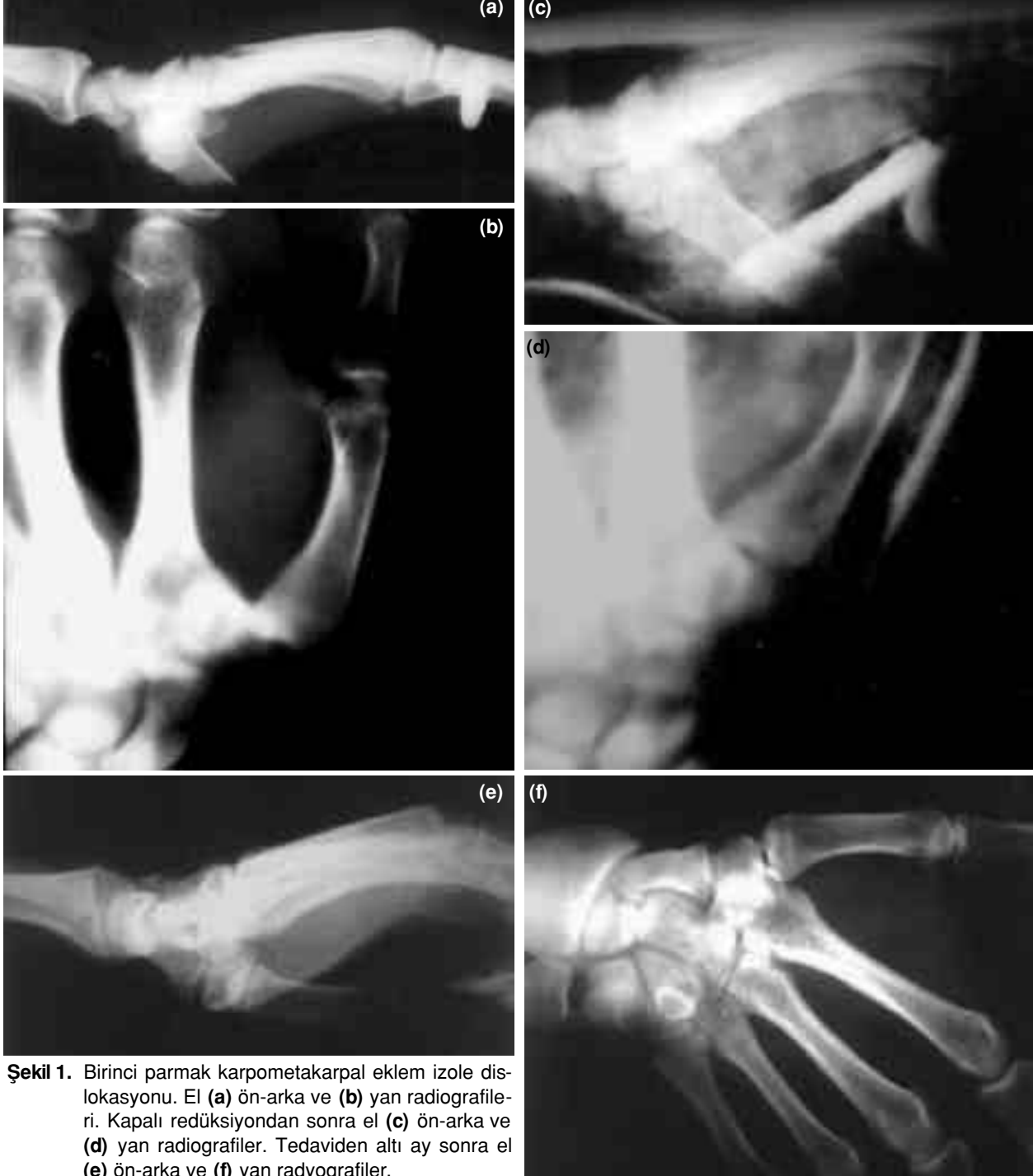
Başparmakta karpometakarpal ligament yaralanmaları elin diğer eklemlerindeki gibi komplet veya parsiyel olabilir. Komplet yırtık başparmağın dorsale dislokasyonuna neden olur. Parsiyel yırtık durumunda ise dorsale tam dislokasyon daha azdır ve tanı daha zordur. Trapezyumun konkavitesi içinde birinci metakarpin aligmenti net bir kontur oluşturmayacağı için yalnız tanı konabilir. Diğer patolojilerle ayırımı için standart ön-arka ve yan radyografiler şarttır. Eklem aralığında genişleme veya metakarpin hafif dorsoradyal kayması rutin grafilerde belirgindir.^[1,3] Tanıda şüphe varsa stress grafileri yararlıdır.

Her iki başparmak paralel tutulurken distal falanklardan aksiyel kompresyon uygulanınca, her iki el grafilerinde radyal kenar bütünlüğü izlenip dislokasyon kolayca saptanır.

Bu yazıda başparmakta izole karpometakarpal eklem dislokasyonunu saptadığımız ilginç bir olgu sunuldu.

Olgu sunumu

Yirmi beş yaşında erkek hasta, Haseki Hastanesi Acil Polikliniği'ne düşme nedeniyle başvurdu. Muayenede sağ el başparmak hareketlerinin aşırı duyarlı olduğu, birinci metakarp basisinde ödem ve duyarlılık saptandı. Rutin el ön-arka ve yan radyografik incelemeler sonucu, birinci parmak karpometakarpal



Şekil 1. Birinci parmak karpometakarpal eklem izole dislokasyonu. El (a) ön-arka ve (b) yan radiografileri. Kapalı redüksiyondan sonra el (c) ön-arka ve (d) yan radiografileri. Tedaviden altı ay sonra el (e) ön-arka ve (f) yan radyografileri.

eklem izole dislokasyon tanısı kondu (Şekil 1a, b). Sedasyon ve analjezi ardından çıkık kapalı redükte edildi; skopi altında redüksiyon kontrolü sonucunda başparmağı içine alan alçı ile immobilizasyon tedavisine alındı (Şekil 1c, d). Birinci ve yedinci günlerde ve altıncı hafta yapılan kontrollerde pozisyonunda değişiklik görülmeyen hastanın alçısı altıncı haftada çıkarıldı ve eklemlere 15 günlük ROM egzersizi verildi. Yaralanmadan altı ay sonraki kontrolde, direkt radyografide redislokasyon görülmedi; ağrı, yakalamada güçsüzlük, dorsoradiyal instabilite yönünden herhangi patoloji saptanmadı (Şekil 1e, f). Redüksiyondan altı ay sonra yapılan el muayenesinde, başparmağın oppozisyon, ekstansiyon, adduksiyon güçleri ve pinçmetre ile her iki elin karşılaştırılması ölçümleri birbirine çok yakın bulundu.

Tartışma

Başparmakta karpometakarpal travmatik dislokasyon, Bennett kırıklı çıkığına benzer bir mekanizmayla oluşmaktadır. Bu olgular, klinik olarak ilk muayenede Bennett öntanısı almakla birlikte, ancak radyografik incelemelerden sonra kesin tanı konabilmektedir. Tanı erken olduğunda, kırık olmaksızın oluşan dislokasyon acil olarak redükte edilmeli ve eklem 4-6 hafta immobilize edilmelidir.

Hooper^[4] çıkığın acil redüksiyonunun ardından alçı ile immobilizasyonun stabilite için yeterli olduğunu bildirmiştir. Bazı yazarlara göre ise, redüksiyondan sonra en iyi stabilite yöntemi, dorsoradiyal ligament onarımı ile açık redüksiyon ve internal tespit uygulamasıdır.^[3] Shah ve Patel^[5] üç hastada açık redüksiyon ve K teliyle internal tespit, bir hastada kapalı redüksiyon ve K teli tespiti uygulamışlardır.

Hooper^[4] dokuz hastada kapalı redüksiyon ve alçı ile immobilizasyon, üç hastada kapalı redüksiyon ve perkütan K teli fiksasyonu uygulamıştır. Kapalı redüksiyon ve alçı tedavisinin ardından üç olguda, kapalı redüksiyon ve perkütan K teli uygulamasından sonra ise bir olguda kalıcı instabilite saptanmıştır. Olgumuzda alçıyla yapılan immobilizasyonun takibinde instabilite görülmemiştir.

Başparmak karpometakarpal eklemının tekrarlayan dislokasyonu veya subluksasyonunda, derin kapsülün bir ligament ile güçlendirilmesi endikasyonu vardır. İnstabil ve ağrılı bir eklemde minimal dejenerasyon olduğu zaman, bu tür ligament ameliyatları oldukça yararlı olmaktadır.^[6]

Sonuç olarak, başparmak izole karpometakarpal dislokasyonu, nadir görülmekle birlikte tanısı erken konan, kısa sürede redükte edilen, uygun immobilizasyonla takip edilen hastalarda herhangi bir problem yaratmayan bir el yaralanmasıdır.

Kaynaklar

1. Glickel ZS, Barron AO, Eaton R. Dislocations, and ligament injuries in the digits. In: Green PD, editor. Green's operative hand surgery. Vol. 1, 4th ed. Philadelphia: Churchill Livingstone; 1999. p. 797-8.
2. Wee JT, Chandra D, Satku K. Simultaneous dislocations of the interphalangeal and carpometacarpal joints of the thumb: a case report. J Hand Surg [Br] 1988;13:224-6.
3. Jobe TM. Fractures, dislocations, and ligamentous injuries. In: Canale ST, editor. Campbell's operative orthopaedics. Vol. 4, 9th ed. St. Louis: Mosby; 1998. p. 3386-7.
4. Hooper GJ. An unusual variety of skier's thumb. J Hand Surg [Am]1987;12:627-9.
5. Shah J, Patel M. Dislocation of the carpometacarpal joint of the thumb. A report of four cases. Clin Orthop 1983;(175):166-9.
6. Jakobsen CW, Elberg JJ. Isolated carpometacarpal dislocation of the thumb. Case report. Scand J Plast Reconstr Surg Hand Surg 1988;22:185-6.