



Peritendinöz yapışıklıkların önlenmesinde perikondrium otogreftinin kullanımı: Tavşanlarda deneysel çalışma

Saime IRKÖREN¹, Cenk DEMİRDÖVER², Bekir Zafer AKAD³, Zeynep AYTUĞ⁴, Elif YILMAZ⁵, Yücel ÖZTAN⁶

¹Adnan Menderes Üniversitesi Tıp Fakültesi, Plastik, Rekonstrüktif ve Estetik Cerrahi Anabilim Dalı, Aydın;

²Dokuz Eylül Üniversitesi Tıp Fakültesi, Plastik, Rekonstrüktif ve Estetik Cerrahi Anabilim Dalı, İzmir;

³Özel Neon Hastanesi, Plastik ve Rekonstrüktif Cerrahi Kliniği, Erzurum;

⁴Şişli Etfal Eğitim ve Araştırma Hastanesi, Plastik, Rekonstrüktif ve Estetik Cerrahi Cerrahi Kliniği İstanbul;

⁵Siirt Devlet Hastanesi, Plastik, Rekonstrüktif ve Estetik Cerrahi Kliniği, Siirt;

⁶Atatürk Eğitim ve Araştırma Hastanesi, Plastik, Rekonstrüktif ve Estetik Cerrahi Kliniği, İzmir

Amaç: Çalışmamızda, perikondrium greftinin tendon onarımı sonrası yapışıklıkları önlemedeki etkinliğini değerlendirmeyi amaçladık.

Çalışma planı: Bu çalışmada 8 erkek, beyaz Yeni Zelanda tavşanı kullanıldı. Her bir tavşanın sol Aşil tendonu deney grubunu, sağ Aşil tendonu ise kontrol grubunu oluşturdu. Deney grubunda kullanılan perikondrium greftleri ise tavşanların sağ kulaklarından elde edildi. Tavşanların her iki Aşil tendonları kesilip onarıldı. Onarım sonrası, sol Aşil tendonu onarım sahası perikondrium grefti ile sarıldı. Altıncı haftanın sonunda hayvanlar sakrifiye edilerek tendonlar makroskopik ve histopatolojik olarak incelendi.

Bulgular: Perikondrium grefti sarılan tendon onarımı sahasında makroskopik ve histopatolojik olarak kontrol grubu ile karşılaştırıldığında daha az yapışıklık gözlemlendi.

Çıkarımlar: Perikondrium grefti onarılan tendonu izole ederek iyileşme sürecinde nedbe oluşumunu ve olası yapışıklıkları azaltabilir.

Anahtar sözcükler: Perikondrium; tavşan; tendon yapışıklığı.

Fleksör tendon yaralanmaları sonrasında uygun cerrahi onarım uygulansa bile komplikasyonlar sıklıkla görülebilmektedir. Cerrahi teknik ve rehabilitasyon programlarındaki gelişmelere rağmen, tendon ve tendon kılıfı arasında gelişen yapışıklıklar tendon onarımı sonrası gelişen en yaygın komplikasyon olarak karşımıza çıkar. Tendon yaralanması ve bunun sonucunda gelişen inflamatuvar cevap, cerrahi travma ve yabancı cisim reaksiyonu tendon yapışıklığının oluşumunda olası

etkenlerdir. Tendon iyileşmesi ekstrinsik ve intrinsik süreçlerin kombinasyonları ile gerçekleşir. Önceleri, ekstrinsik tendon iyileşme sürecinde yaralanma sahasına prekürsör hücrelerin kemotaksisi sebebiyle peritendinöz yapışıklıkların iyileşme sürecine katkıda bulunduğu düşünülmüdü.^[1,2] Bununla birlikte, günümüzde, tendon iyileşmesinin dışarıdan yeterli sitokin ve büyüme faktörlerinin desteği ile birlikte tendon kılıfındaki tenositlerin aktiviteleri sayesinde oluşan intrinsik süreçle

Yazışma adresi: Dr. Saime İrkören, Adnan Menderes Üniversitesi, Plastik, Rekonstrüktif ve Estetik Cerrahi Anabilim Dalı, 09100 Merkez, Aydın.

Tel: 0256 - 444 12 56 e-posta: saimeirkoren@hotmail.com

Başvuru tarihi: 20.04.2011 **Kabul tarihi:** 24.06.2011

©2012 Türk Ortopedi ve Travmatoloji Derneği

Bu yazının çevrimici İngilizce versiyonu
www.aott.org.tr adresinde
doi:10.3944/AOTT.2012.2668
Karekod (Quick Response Code):



gerçekleşebildiği ve peritendinöz yapışıklık oluşumu gözlenmeden de tendon iyileşmesinin kusursuz olacağı bilinmektedir.^[3,4] Modern rehabilitasyon programlarının ve ince cerrahi tekniklerin kullanılması ve tendon iyileşmesinin daha iyi anlaşılabilmesine rağmen; kılıf içindeki tendon onarımı sonrası sonuçların ne olacağı büyük oranda önceden tahmin edilemez. Bundan dolayı, yapışıklık oluşumunu önlemek için farmakolojik modülatörler, tendon ve çevre dokular arasına yerleştirilen mekanik bariyerler gibi birçok tedavi yöntemi araştırılmıştır.^[5-13] Alüminyum kılıflar, polietilen membranlar, selofan, Sterispon sarma, çelik tel veya silikon kaplama, amniyon membranları, kitosan membran, silikon kauçuk zarflar, politetrafloroetilen cerrahi membranlar, Seprafilm, hidrojel yapıştırıcı, kondroitin sülfat kaplı polihidroksietil metakrilat membran ve otojen ven greftleri gibi biyolojik ya da sentetik olabilen mekanik bariyerler daha önceki çalışmalarda kullanılmıştır.^[14-20] İdeal bariyer kolay uygulanan, biyoyumlu, tendon hareketine izin veren, yığın oluşturmeyen, ucuz, tendon iyileşmesi süresince yeterli sürede ortamda kalabilen özellikte olmalıdır. Birçok bariyer materyali başlangıçta umut verici olarak görülmesine karşın hiçbiri rutin klinik kullanıma girememiştir.

Deneyisel çalışmamızda tendon kılıfı ve perikondriumun benzer mezenkimal kökeni sebebiyle, çevre dokulardan fibröz yapışıklığı önlemek için tendon onarım sahasına perikondrium otogrefti sarılabileceğini düşündük. Bu çalışmanın amacı, tendon yaralanmaları sonrası yapışıklığı önlemede perikondrium otogreftinin etkinliğini değerlendirmektir.

Gereç ve yöntem

Deney için İzmir Atatürk Eğitim ve Araştırma Hastanesi'nin etik komite onayı alındıktan sonra ağırlıkları 2.4 ila 2.7 kg arasında değişen 8 erkek, beyaz yeni Zelanda tavşanı alındı ve 2 gün boyunca karantinaya alındı. Tavşanlar 12:12 gündüz-gece döngüsünde, yeterli su ve gıdaları eklenerek, deney laboratuvarındaki uygun kafeslere yerleştirildi.

Tavşanların anestezisi için 20 mg/kg ketamin hidroklorid intramüsküler ve %1 lidokain ampul intrakutanöz yoldan uygulandı. Operasyon sahası traşlandı ve povidon iyot ile boyandı. Cerrahi operasyon öncesi profilaktik amaçla sefazolin sodyum (0.1 mg/kg) ampulün intramüsküler enjeksiyonu yapıldı.

Her tavşanın sağ ve sol krural Aşil tendonları ve perikondrium greftinin alınması için ise sağ kulakları kullanıldı. Hayvanlara uygun pozisyon verilerek diz eklemleri fleksiyona getirildi. Uygun steril cerrahi şartlar

sağlandıktan sonra her iki bacak posterioruna 2 cm uzunluğunda cilt insizyonu yapıldı. Cilt ve subkutan doku diseksiyonu yapılarak her iki tarafta Aşil tendonları görüldü, tam kat transvers uzanımlı tendon kesileri yapıldı. Bu işlem için 11 numaralı bisturi kullanıldı ve tendon kesileri tendonun distal insersiyosunun yaklaşık 0.5 cm proksimalinden yapıldı. Kesilen tendon uçları 5/0 monofilaman polipropilen (Prolene; Ethicon Inc., Somerville, NJ, ABD) sütür ile modifiye Kessler tekniğine uygun şekilde onarıldı. Ayrıca 6-0 monofilaman polipropilen sütür ile de devamlı sirkumferansiyel adaptasyon sütürleri atıldı. Tendon kılıflarının onarımları ise yapılmadı. Tavşanların sağ kulaklarından elde edilen perikondrial otogreft sol Aşil tendon onarım sahası etrafına sirkumferansiyel olarak sarıldı ve bu işlemin uygulandığı taraf Grup 1 olarak adlandırıldı (Şekil 1-3). Sağ taraftaki Aşil tendon onarım sahasına perikondrial otogreft uygulanmadı ve bu da kontrol grubu (Grup 2) olarak adlandırıldı. Her iki tarafta 5/0 ipek sütür ile cilt sütürasyonu uygulandı ve cerrahi işlem sahasına yara örtüsü yerleştirilmedi. Tüm hayvanlar ateliler ile 2 hafta süre boyunca immobilize edildi.

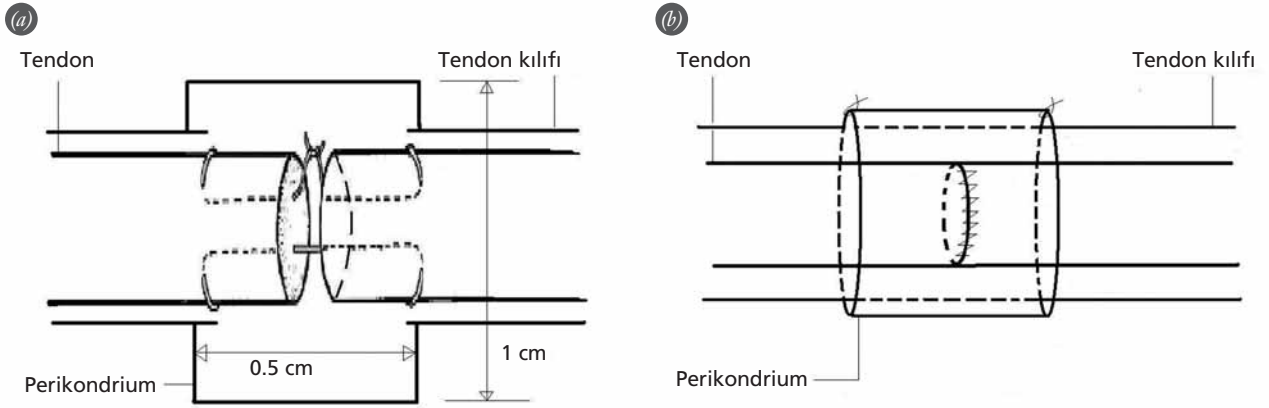
Cerrahi sonrası dönemde hayvanlar yara enfeksiyonu veya açılması açısından değerlendirildi. Hayvanların tümü sağ kaldı ve tendon yırtığı görülmedi. Tavşanlar kafeslerinde zorlanma olmadan yürüyebiliyordu. Yara açılması, enfeksiyonu veya onarılan tendonların ekspoziyonu görülmedi. Altıncı haftanın sonunda, hayvanlar, eter anestezisi ile sakrifiye edilerek her iki diz eklemi dezartikülasyonu yapıldı.

Her iki diz eklemindeki Aşil tendonları orijin ve insersiyosundan enblok olarak eksize edildi. Alınan örnekler %10 formalin solüsyonu içinde patoloji servisine gönderildi.

Makroskopik olarak peritendinöz yapışıklıkların kantitatif değerlendirmesi için Tang ve ark.'nın^[21] tarif ettiği kriterler kullanıldı. Yapışıklığın boyu, yoğunluğu ve onarılmış tendonun hareket kapasitesi değerlendirildi. Her gruptaki 8 adet bacak-tendon kompleksi tablodaki kriterlere uygun şekilde makroskopik olarak incelendi (Tablo 1).

Materyaller en az 48 saat tamponlanmış, nötral formalin ile fikse edildi ve parafine yerleştirildi. 5 ila 7 µm'lik devamlı kesiler alındıktan sonra hematoksilen ve eozin ile boyandı. Boyalı histolojik kesitler mikroskopik (Olympus BX-50; Olympus Optical Co., Tokyo, Japonya) olarak incelendi (Şekil 4-8).

Tendon ve tendon kılıfı arasındaki fibrozis, hipervaskülarite, inflamatuvar hücre infiltrasyonu ve yapışıklık de-



Şekil 1. (a, b) Onarılmış tendon çevresine perikondrium otogreftinin sarılmasının şematik gösterimi.

reçeleri (-)'den (+++)'ya kadar derecelendirilerek sonuçlar karşılaştırıldı.

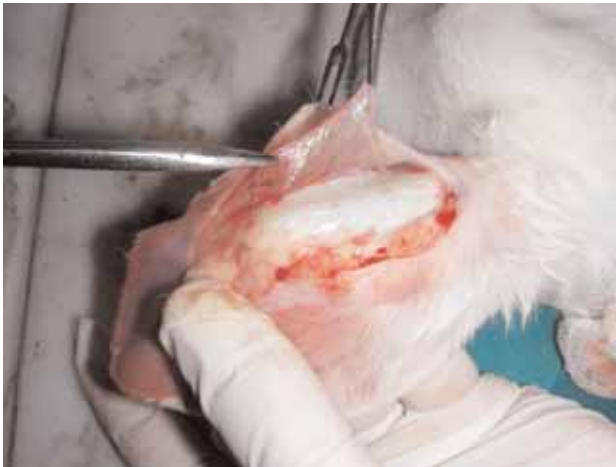İstatiksel analiz için SigmaStat® v3.11 (Statcon, Wittenhausen, Almanya) yazılımı kullanıldı. Gruplar arası karşılaştırma için Mann-Whitney U testinden yararlanıldı. P değeri 0.01'den az ise istatistiksel olarak anlamlı kabul edildi.

Bulgular

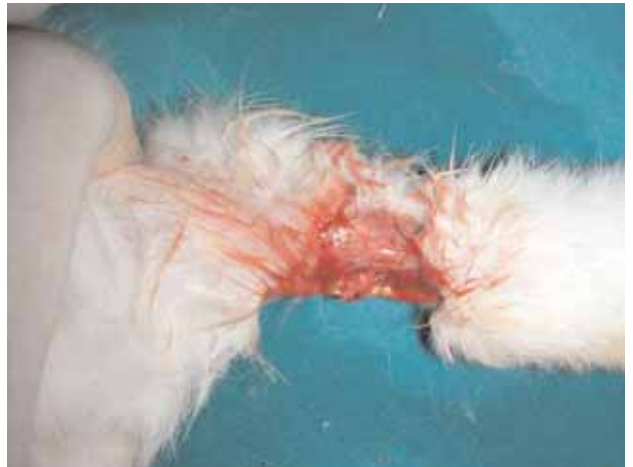Tendon ve tendon kılıfı arasında inflamatuvar hücre infiltrasyonu ve vaskülarizasyon açısından anlamlı bir farklılık görülmedi ($p>0.1$) (Tablo 2-5). Bununla birlikte, deney grubuna kontrol grubundaki tendon kılıflarında ($p=0.003$) (Tablo 6) ve tendonlarda ($p=0.001$) (Tablo 7) daha fazla fibrozis görüldü. Grup 1'deki bacak-tendon komplekslerinin 5'inde yapışıklık olmadığı, 3'ünde ise yalnızca hafif derecede yapışıklık görülür-

Tablo 1. Tang ve ark.^[21] tarafından tanımlanan kriterlere göre yapışıklığın makroskopik olarak değerlendirilmesi.

Skorlama	Yapışıklığın özellikleri
Yapışıklığın uzunluğu	
0	Yapışıklık yok
1	Lokalize, yaklaşık 10 mm uzunluğunda yapışıklık
2	10-15 mm arasında yapışıklık
3	15 mm'den daha fazla ve yoğun yapışıklık
Nitelik	
0	Yapışıklık yok
1	Gevşek, elastik ve çok hareketli yapışıklık
2	Orta derecede kuvvetli ve hareketli yapışıklık
3	Yoğun, sert ve hareketsiz yapışıklık
Yapışıklığın derecelendirilmesi	
0	Yapışıklık yok
1, 2	Hafif
3, 4	Orta derecede
5, 6	Şiddetli



Şekil 2. Perikondrial otogreftin hazırlanması. [Bu şekil, derginin www.aott.org.tr adresindeki çevrimiçi versiyonunda renkli görülebilir]



Şekil 3. Tendon onarım alanına perikondrium greftinin sarılması. [Bu şekil, derginin www.aott.org.tr adresindeki çevrimiçi versiyonunda renkli görülebilir]

ken, Grup 2'de tüm olgularda hafif, orta ya da şiddetli derecede yapışıklıklar izlendi. Deney ve kontrol grubundaki yapışıklık dereceleri arasında anlamlı farklılık vardı ($p=0.001$) (Tablo 8). Fibrozis için makroskopik değerlendirme sonuçları Tablo 9'da verilmiştir.

Grup 1'deki histopatolojik bulgulara göre sinovyal aralık korunmuştu ama Grup 2'de ciddi anlamda daralma vardı. Ayrıca, Grup 1'de minimal fibrozis gözlenirken Grup 2'de belirgin şekilde peritendinöz fibrozis mevcuttu. Vaskülarite ve hücre infiltrasyonu açısından kayda değer bir farklılık görülmedi (Şekil 4-8).

Tartışma

Vücudun en sık yaralanan organı eldir.^[15] Hasarlı tendon, gerekli nutrisyon sağlanmak koşuluyla, cerrahi işlem uygulanmasa bile intrinsik iyileşme kapasitesine sahiptir. Tam iyileşme şansını artırmak için, iyileşme alanında çok büyük olasılıkla gelişecek olan yapışıklığın azaltılması için, iyileşen tendonu çevre dokulardan ayırma yöntemleri önerilir.^[7]

Genel olarak fleksör tendon onarımlarında kılıf onarımı ve korunması tercih edilen cerrahi yöntemi olmasına rağmen, bu bazı sorunlar yaratabilir. Cerrahi olarak kılıfın kapatılması kayma boşluğunun çapını daraltabilir. Dar kılıf içinde tendon hareketinin, genişletilmiş kılıf içindeki harekete oranla daha kötü olduğu daha önce yapılan iki çalışmada gösterilmiştir.^[21] Bununla birlikte, yaralanma sonrası kılıfta onarılamayacak büyüklükteki defektler ya da sağlıksız kılıfın operasyon sırasında rezeke edilmesi nedeniyle kılıf onarımı mümkün olmayabilir.^[19] Böyle olgularda kılıf bütünlüğü onarımı ya da çeşitli biyolojik ve sentetik materyallerin

Tablo 2. Tendon kılıfındaki inflamatuvar hücre infiltrasyonunun histolojik değerlendirme sonuçları.

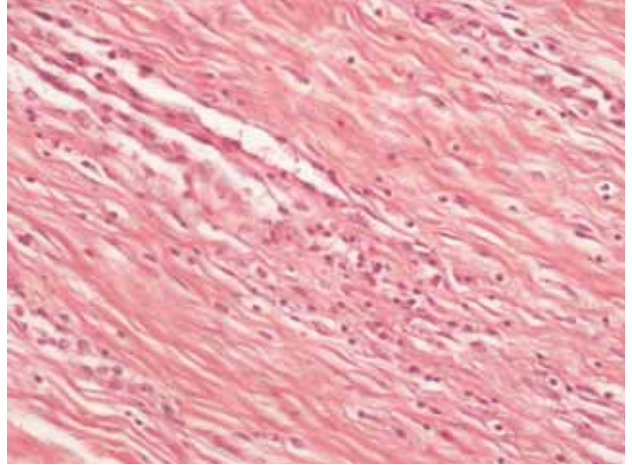
	-	+	++	+++
Grup 1 (n=8)	4	3	1	0
Grup 2 (n=8)	5	2	1	0

Grup 1: deney grubu; Grup 2: kontrol grubu. $p>0.1$; anlamlı fark yok.
- : yok; +: hafif; ++: orta; +++: şiddetli

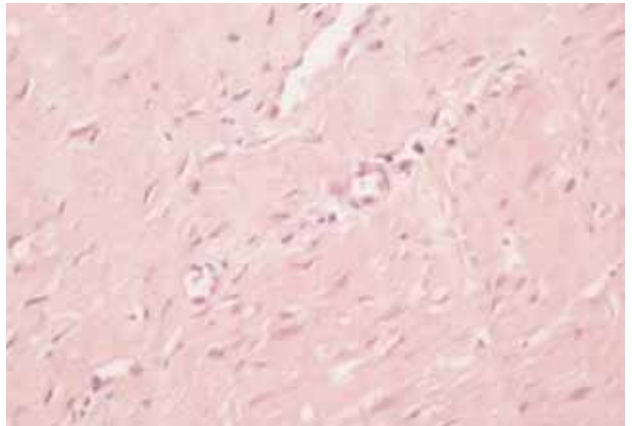
Tablo 3. Tendondaki inflamatuvar hücre infiltrasyonunun histolojik değerlendirme sonuçları.

	-	+	++	+++
Grup 1 (n=8)	4	2	2	0
Grup 2 (n=8)	3	2	2	1

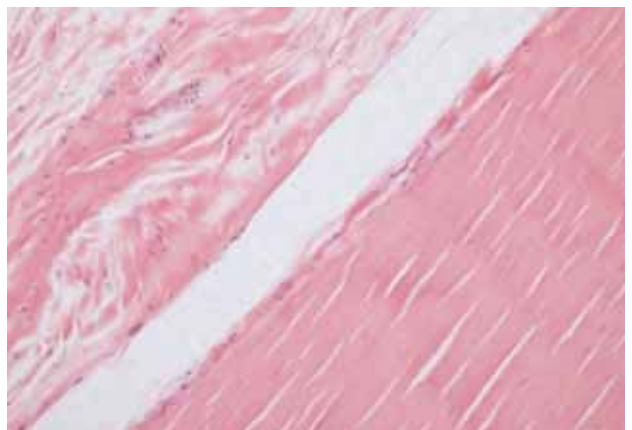
Grup 1: deney grubu; Grup 2: kontrol grubu. $p>0.1$; anlamlı fark yok.
- : yok; +: hafif; ++: orta; +++: şiddetli



Şekil 4. Grup 1'de görülen vaskülarizasyon ve inflamatuvar hücre infiltrasyonu (H-E x10). [Bu şekil, derginin www.aott.org.tr adresindeki çevrimiçi versiyonunda renkli görülebilir]



Şekil 5. Grup 2'de görülen vaskülarizasyon ve inflamatuvar hücre infiltrasyonu (H-E x10). [Bu şekil, derginin www.aott.org.tr adresindeki çevrimiçi versiyonunda renkli görülebilir]



Şekil 6. Grup 2'de sinovyal aralık korunmuş görünüm 2 (H-E x10). [Bu şekil, derginin www.aott.org.tr adresindeki çevrimiçi versiyonunda renkli görülebilir]

Tablo 4. Tendon kılıfındaki vaskülarizasyonun histolojik değerlendirme sonuçları.

	-	+	++	+++
Grup 1 (n=8)	2	3	3	0
Grup 2 (n=8)	1	4	2	1

Grup 1: deney grubu; Grup 2: kontrol grubu. $p>0.1$; anlamlı fark yok.
- : yok; +: hafif; ++: orta; +++: şiddetli

Tablo 6. Tendon kılıfındaki fibrozisin histolojik değerlendirme sonuçları

	-	+	++	+++
Grup 1 (n=8)	5	2	1	0
Grup 2 (n=8)	1	1	3	3

Grup 1: deney grubu; Grup 2: kontrol grubu. $p=0.003$; anlamlı fark var.
- : yok; +: hafif; ++: orta; +++: şiddetli

kullanımı denir.^[7] Yapışıklık formasyonunu engellemek için mekanik bariyerlerin kullanımı fikri yenidir. Önceki yıllarda, biyolojik ve sentetik birçok farklı materyal bu amaçla kullanılmıştır.^[14-20] Biyolojik materyaller ile değişen düzeyde başarılar elde edilmesine karşın, donör saha morbiditesi ve işlemin kompleksliği dezavantajlarıdır. Öte yandan, bazı sentetik materyaller şiddetli inflamatuvar cevaba ve yapışıklığın materyalin kenarlarından içe doğru büyümesine sebep olduğundan başarısızlıkla sonuçlanmıştır. Bazı materyaller ise difüzyona engel olmak suretiyle tendon beslenmesini bozarak tendon nekrozuna sebep olmuştur. Bu nedenle son yıllarda, geçirgen membranlara odaklanılmış ve bir tavuk modelinde hiyalüronik asit membranı kullanılarak yapışıklığın baskılandığı gösterilmiştir.^[13] Materyalin hazırlanması ve tendon etrafına sarılması güç oldu-

Tablo 5. Tendondaki vaskülarizasyonun histolojik değerlendirme sonuçları.

	-	+	++	+++
Grup 1 (n=8)	2	3	3	0
Grup 2 (n=8)	1	4	2	1

Grup 1: deney grubu; Grup 2: kontrol grubu. $p>0.1$; anlamlı fark yok.
- : yok; +: hafif; ++: orta; +++: şiddetli

Tablo 7. Tendondaki fibrozisin histolojik değerlendirme sonuçları.

	-	+	++	+++
Grup 1 (n=8)	6	2	0	0
Grup 2 (n=8)	0	3	3	2

Grup 1: deney grubu; Grup 2: kontrol grubu. $p=0.001$; anlamlı fark var.
- : yok; +: hafif; ++: orta; +++: şiddetli

Tablo 8. Tendon ve kılıfı arasındaki yapışıklığın histolojik değerlendirme sonuçları.

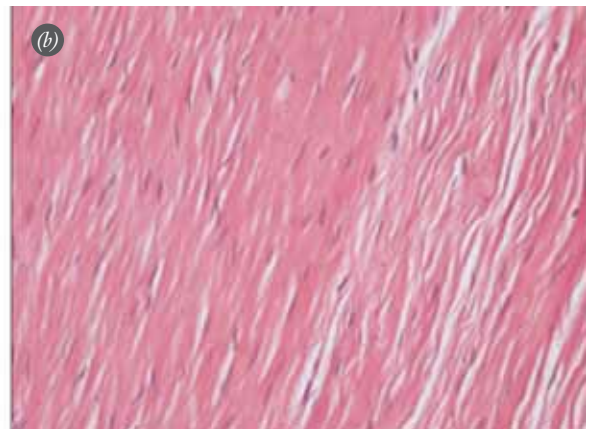
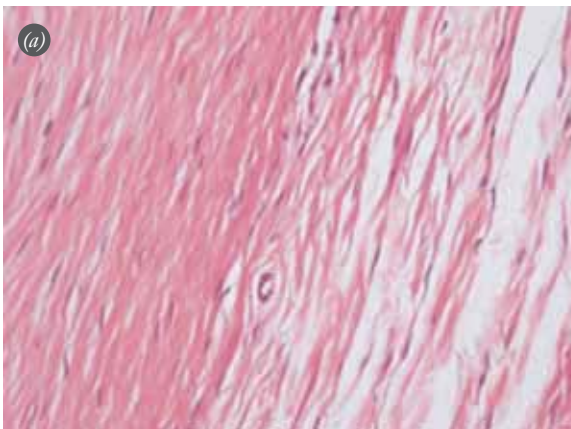
	-	+	++	+++
Grup 1 (n=8)	5	3	0	0
Grup 2 (n=8)	0	2	3	3

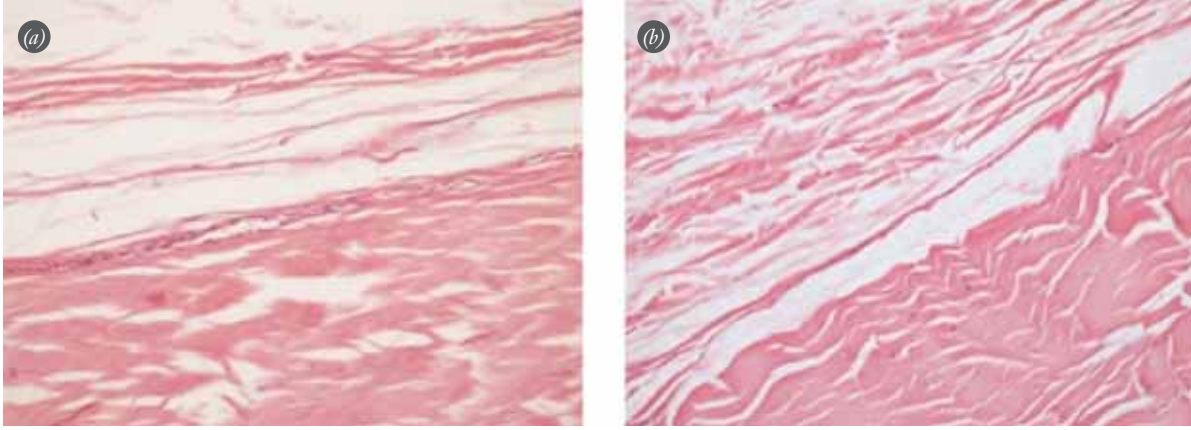
Grup 1: deney grubu; Grup 2: kontrol grubu. $p=0.001$; anlamlı fark var.
- : yok; +: hafif; ++: orta; +++: şiddetli

Tablo 9. Tendon kılıfındaki fibrozisin makroskopik değerlendirme sonuçları.

	-	+	++	+++
Grup 1 (n=8)	5	3	0	0
Grup 2 (n=8)	0	1	4	3

Grup 1: deney grubu; Grup 2: kontrol grubu. $p=0.003$; anlamlı fark var.
- : yok; +: hafif; ++: orta; +++: şiddetli

**Şekil 7.** (a, b) Grup 2'de iki farklı kesitte görülen benzer şekilde sinovyal aralığın oldukça daralmış olduğu görülüyor (H-E x10). [Bu şekil, derginin www.aott.org.tr adresindeki çevrimiçi versiyonunda renkli görülebilir]



Şekil 8. (a) Grup 2’de histolojik olarak minimal peritendinöz fibrozis, (b) Grup 1’de ise anlamlı fibrozis gözlenmekte (H-E x10). [Bu şekil, derginin www.aott.org.tr adresindeki çevrimiçi versiyonunda renkli görülebilir]

ğundan, bu yöntem klinik kullanımda yer bulmuştur. Mentzel ve ark.^[22] bir karbonhidrat polimerinin birleşiminden oluşturulmuş biyolojik olarak rezorbe edilebilir jel (ADCON-T/N; Gliatech, Inc., Cleveland, OH, ABD) ile bir hayvan modelinde çalışma yapmış ve bunun yapışıklık oluşumunu azalttığını gözlemiştir. Yine de, klinik deneylerde tatmin edici sonuç alınamamış ve materyalin onarım sahasından göç edip etmediği konusunda soru işaretleri kalmıştır.^[13]

Deneysel çalışmamızda biz, çevre dokulardan onarılmış tendona fibröz içe büyümeyi engellemek amacıyla perikondrium otogreftini tendon kılıfı ile benzer mezenkimal kökenleri dolayısıyla onarım sahasına sardık (Şekil 1). Literatürde daha önce tendon yapışıklıkları ve tendon iyileşmesi üzerine perikondrial otogreftin kullanımı ile ilgili deneysel ya da klinik hiçbir çalışma yoktur. Çalışmamızda biz, perikondrium otogreftinin, tendon onarımından sonra peritendinöz yapışıklıkları önemli derecede azalttığı ve güvenli bir bariyer olarak kullanılabilir olduğu hipotezimizi test ettik. Aynı zamanda, perikondrial otogreftin kılıf bütünlüğünü sağlama yetisini değerlendirdik. Makroskopik ve histolojik değerlendirme sonuçlarımıza göre fleksör tendon onarımında perikondrial otogreft kullanımının yapışıklık oluşumunu azaltacağı görüldü (Şekil 6-8). Gruplar arasında istatistiksel olarak anlamlı farklar gözlemlendi. Bildiğimiz kadarıyla bu çalışmamız, fleksör tendon yapışıklıklarında perikondrial otogreftin değerlendirildiği ilk çalışmadır.

Çalışmamızın kısıtlılığı tamamlayıcı bir biyomekanik çalışmanın yapılmamış olmasıdır. Bununla birlikte, bizim tecrübemiz primer ve sekonder tendon, özellikle gecikmiş fleksör tendon onarımlarında çok basit bir şekilde uygulanabilir. Tendon onarımlarından sonraki dö-

nemde erken mobilizasyon ve erken egzersiz önerilmektedir.^[23-26] Fleksör tendonun kayma hareketi üzerinde yapışıklık formasyonun kötü etkileri sebebiyle, birçok teknik yapışıklık formasyonunu önlemeyi ve erken hareketi sağlamayı tavsiye eder.

Sonuç olarak, klinik ve deneysel çalışmalar kılıf içinde fleksör tendon onarımlarından sonra erken mobilizasyon tekniklerinin tendon iyileşmesini ve operasyon sonucunun başarıya ulaştırdığını göstermiştir. Diğer teknikler ile karşılaştırıldığında, bizim uyguladığımız teknik yapışıklık formasyonunu azaltır, tendon beslenmesini destekler, erken mobilizasyona olanak sağlar, yoğun fizyoterapi gereksinimini azaltır ve opere edilmiş elde fonksiyonun önemli derecede geri kazanılmasını sağlar. Perikondrial otogreftin gelecekte rutin kullanılan standart bir teknik olabileceği ve konvansiyonel tendon onarımlarında kullanılabileceği kanaatindeyiz. Perikondrial otogreft tekniğinin tendon onarımlarında önemli olduğunu ve bu hipotezi doğrulamak için ileri prospektif randomize kontrollü çalışmalara ihtiyaç duyulduğunu düşünmekteyiz.

Çıkar Örtüşmesi: Çıkar örtüşmesi bulunmadığı belirtilmiştir.

Kaynaklar

1. James R, Kesturu G, Balian G, Chhabra AB. Tendon: biology, biomechanics, repair, growth factors, and evolving treatment options. *J Hand Surg Am* 2008;33:102-12.
2. Potenza AD. Tendon healing within the flexor digital sheath in the dog. *J Bone Joint Surg Am* 1962;44-A:49-64.
3. Gelberman RH, Manske PR, Akeson WH, Woo SL, Lundborg G, Amiel D. Flexor tendon repair. *J Orthop Res* 1986;4:119-28.
4. Ingraham JM, Hauck RM, Ehrlich HP. Is the tendon embryogenesis process resurrected during tendon healing? *Plast Reconstr Surg* 2003;112:844-54.

5. Khanna A, Friel M, Gougoulias N, Longo UG, Maffulli N. Prevention of adhesions in surgery of the flexor tendons of the hand: what is the evidence? *Br Med Bull* 2009;90:85-109.
6. Stark HH, Boyes JH, Johnson L, Ashworth CR. The use of paratenon, polyethylene film, or silastic sheeting to prevent restricting adhesions to tendons in the hand. *J Bone Joint Surg Am* 1977;59:908-13.
7. Wheeldon T. The use of cellophane as a permanent tendon sheath. *J Bone Joint Surg* 1939;21:393-6.
8. Potenza AD. Critical evaluation of flexor-tendon healing and adhesion formation within artificial digital sheaths. *J Bone Joint Surg Am* 1963;45:1217-33.
9. Hunter JM, Salisbury RE. Flexor-tendon reconstruction in severely damaged hands. A two-stage procedure using a silicone-dacron reinforced gliding prosthesis prior to tendon grafting. *J Bone Joint Surg Am* 1971;53:829-58.
10. Peterson WW, Manske PR, Dunlap J, Horwitz DS, Kahn B. Effect of various methods of restoring flexor sheath integrity on the formation of adhesions after tendon injury. *J Hand Surg Am* 1990;15:48-56.
11. Kobayashi M, Toguchida J, Oka M. Development of polyvinyl alcohol-hydrogel (PVA-H) shields with a high water content for tendon injury repair. *J Hand Surg Br* 2001;26:436-40.
12. Hanff G, Hagberg L. Prevention of restrictive adhesions with expanded polytetrafluoroethylene diffusible membrane following flexor tendon repair: an experimental study in rabbits. *J Hand Surg Am* 1998;23:658-64.
13. Işık S, Oztürk S, Gürses S, Yetmez M, Güler MM, Selmanpakoğlu N, et al. Prevention of restrictive adhesions in primary tendon repair by HA-membrane: experimental research in chickens. *Br J Plast Surg* 1999;52:373-9.
14. Demirkan F, Colakoglu N, Herek O, Erkula G. The use of amniotic membrane in flexor tendon repair: an experimental model. *Arch Orthop Trauma Surg* 2002;122:396-9.
15. Ferguson RE, Rinker B. The use of a hydrogel sealant on flexor tendon repairs to prevent adhesion formation. *Ann Plast Surg* 2006;56:54-8.
16. Güdemez E, Ekşioğlu F, Korkusuz P, Aşan E, Gürsel I, Hasirci V Chondroitin sulfate-coated polyhydroxyethyl methacrylate membrane prevents adhesion in full-thickness tendon tears of rabbits. *J Hand Surg Am* 2002;27:293-306.
17. Menderes A, Mola F, Tayfur V, Vayvada H, Barutçu A. Prevention of peritendinous adhesions following flexor tendon injury with seprafilm. *Ann Plast Surg* 2004;53:560-4.
18. Ozgenel GY. The effects of a combination of hyaluronic and amniotic membrane on the formation of peritendinous adhesions after flexor tendon surgery in chickens. *J Bone Joint Surg Br* 2004;86:301-7.
19. Siddiqi NA, Hamada Y, Ide T, Akamatsu N Effects of hydroxyapatite and alumina sheaths on postoperative peritendinous adhesions in chickens. *J Appl Biomater* 1995;6:43-53.
20. Zhang H, Sheng ZJ, Hou CL. Effect of chitosan membrane on tendon adhesion and healing. [Article in Chinese] *Zhongguo Xiu Fu Chong Jian Wai Ke Za Zhi* 1999;13:382-5.
21. Tang JB, Shi D, Zhang QG. Biochemical and histologic evaluation of tendon sheath management. *J Hand Surg Am* 1996;21:900-8.
22. Mentzel M, Hoss H, Keppler P, Ebinger T, Kinzl L, Wachter NJ. The effectiveness of ADCON-T/N, a new anti-adhesion barrier gel, in fresh divisions of the flexor tendons in Zone II. *J Hand Surg Br* 2000;25:590-2.
23. Conway H, Smith JW, Elliott MP. Studies on the revascularization of tendons grafted by the silicone rod technique. *Plast Reconstr Surg* 1970;46:582-7.
24. Galanakis I, Aligizakis A, Katonis P, Vavouranakis H, Stergiopoulos K, Hadjipavlou A. Functional evaluation after primary flexor tendon repair in zone II. *Acta Orthop Belg* 2003;69:252-6.
25. Herndon JH. Treatment of tendon injuries in children. *Orthop Clin North Am* 1976;7:717-31.
26. Strickland JW, Glogovac SV. Digital function following flexor tendon repair in zone II: a comparison of immobilization and controlled passive motion techniques. *J Hand Surg Am* 1980;5:537-43.