



## Doğal Enfekte Köpek Testislerinde Leptospiral Antijenlerin İmmunohistokimyasal Olarak Araştırılması

İsmail BOLAT<sup>1a</sup>, Yavuz Selim SAĞLAM<sup>1b✉</sup>, Serkan YILDIRIM<sup>1c</sup>

1. Atatürk Üniversitesi, Veteriner Fakültesi, Patoloji Anabilim Dalı, Erzurum, TÜRKİYE.  
ORCID: 0000-0003-1398-7046<sup>a</sup>, 0000-0002-7861-9642<sup>b</sup>, 0000-0003-2457-3367<sup>c</sup>

Geliş Tarihi/Received	Kabul Tarihi/Accepted	Yayın Tarihi/Published
27.04.2021	28.06.2021	30.12.2021

**Bu makaleye atıfta bulunmak için/To cite this article:**  
**Bolat İ, Sağlam YS, Yıldırım S:** Doğal Enfekte Köpek Testislerinde Leptospiral Antijenlerin İmmunohistokimyasal Olarak Araştırılması. Atatürk Üniversitesi Vet. Bil. Derg., 16(3): 236-242, 2021. DOI: 10.17094/ataunivbd.928819

**Öz:** Leptospirozis dünyada ve ülkemizde yaygın olarak gözlenen zoonoz bir hastalıktır. Hastalık insanların yanı sıra, siğir, koyun, kedi, köpek ve diğer evcil hayvanları da etkilemektedir. İnsanlarda ciddi sağlık problemlerine, hayvanlarda da önemli ekonomik kayıplara sebep olan hastalıkta, bazı canlılar vücutlarında etken olmasına rağmen herhangi bir klinik semptom göstermeden hastalığı yayarlar. Bu nedenle hastalığın farklı hayvan türlerinde sürekli araştırılması önem arz etmektedir. Hastalıkla ilgili dünya genelinde insanlarda ve hayvanlarda yapılmış birçok çalışma mevcuttur. Türkiye’de ise hastalıkla ilgili yapılan çalışmaların çoğu serolojik çalışmalar olup, farklı hayvan türlerinde immunohistokimyasal çalışmalar da yapılmıştır. Hastalığın tanısında çalışmanın örneklerinin sağlandığı Erzurum bölgesinde immunohistokimyasal yöntemler ile siğir ve koyun abortları üzerine çalışmalar yapılmış olmasına rağmen, köpeklerde bir çalışmaya rastlanılmamıştır. Bu çalışmada, doğal enfekte köpeklerin testis doku örneklerinde *Leptospira interrogans* (*L. Interrogans*) antijenlerinin immunohistokimyasal yöntemler ile dokudaki varlıkları ve yerleşim yerlerinin belirlenmesi amaçlanmıştır. Çalışmada makroskopik lezyon aranmaksızın toplanan 30 adet köpek testis dokusu örneği immunohistokimyasal yöntem ile incelendi. İnceleme sonucunda köpek testis doku örneklerinde %26.66 (8 adet) oranında *L. Interrogans* antijen varlığı tespit edildi. Araştırma sonuçları leptospirozisin köpeklerde de önemli sağlık sorunu oluşturduğunu göstermiştir.

**Anahtar Kelimeler:** İmmunohistokimya, Köpek, *Leptospira interrogans*, Leptospirozis, Testis.

## Immunohistochemically Investigation of Leptospiral Antigens in Naturally Infected Dog Testicles

**Abstract:** Leptospirosis is a zoonotic disease common in the world and in our country. The disease affects people as well as cattle, sheep, cats, dogs, and other domestic animals. In the disease, which causes serious health problems in humans and significant economic losses in animals, some living things spread the disease without showing any clinical symptoms, although they are causative agents in their bodies. For this reason, it is important to constantly investigate the disease in different animal species. There are many studies on the disease in humans and animals worldwide. In Turkey, most of the studies are serological, but immunohistochemical studies were also conducted in different animal species. Although there have been studies on cattle and sheep abortions with immunohistochemical methods in the Erzurum region, where the study samples were provided for the diagnosis of the disease, no study was found in dogs. This study was aimed to determine the presence and localization of *Leptospira interrogans* (*L. Interrogans*) antigens in testicular tissue samples of naturally infected dogs with immunohistochemical methods. In the study, 30 dog testicular tissue samples collected without looking for macroscopic lesions were examined using the immunohistochemical method. As a result of the examination, 26.66% (8) *L. Interrogans* antigens were detected in canine testicular tissue samples. The research results showed that leptospirosis is an important health problem in dogs.

**Keywords:** Citrus extract, Diarrhea, Giardiasis, Small ruminant, Treatment.

✉ Yavuz Selim Sağlam

Atatürk Üniversitesi, Veteriner Fakültesi, Patoloji Anabilim Dalı, Erzurum, TÜRKİYE.  
e-posta: yssaglam@atauni.edu.tr



## GİRİŞ

Leptospirozis, farklı *Leptospira interrogans* (*L. interrogans*) serovaryoları tarafından oluřturulan zoonoz bir hastalıktır. Hastalık insanlar bařta olmak  zere sığır, koyun, at, kedi, k pek ve fareleri de etkileyerek  l m dahil ciddi sađlık sorunları ile birlikte ekonomik kayıplara da yol a maktadır (1-6). Hastalıkta insanlar son konaktır ve insandan insana bulařma ender ger ekleřir. Bulařma hasta hayvanların idrarları veya idrar ile kontamine olmuř maddelerle temas sonucu oluřmaktadır. Ayrıca s t,  iđ et t k edilmesi, veneral ve transplasental yol ile de bulařma oluřabilmektedir (1,5,6). *Leptospira* etkenlerinin en  nemli rezervuarları kemiriciler olup bu hayvanlar semptom g stermeden hastalıđı  vrelerine yayabilirler. Ancak sığır, koyu-keçi, kedi ve k peklerde hastalıđın rezervuar konakçıları arasında yer alırlar (7-10).

*Leptospira* etkenleri, non-patojen (*Leptospira biflexia*) ve patojen (*L. Interrogans*) olmak  zere iki suřa ayrılmaktadırlar. Non-patojen suřlar genellikle sublinik seyir g stermelerine rađmen, patojen suřlar; ateř, kusma, iřtatsızlık ve zayıflık ile birlikte, hemoglob n ri, ikterus, infertilite, abort gibi klinik bulgulara ve  l mlere yol a abilirler (5,6,10,11).

Hastalık etkenleri deride ki portantrelerden v cuda girerek kana karıřır ve b brekler bařta olmak  zere karaciđer, akciđer, dalak, uterus, testis ve kas gibi doku ve organlara yerleřerek etkenin t r ne bađlı olarak klinik belirtilerin oluřmasına sebep olurlar (6,9). Bazı doku ve organlarda histopatolojik olarak meydana gelen bulgular hastalıđın tanısı a ısından olduk a  nemlidir. Bu bulgular b breklerde tub l epitellerinde dejenerasyon ve nekroz, intersitisyel nefritis ile birlikte tub l l menlerinde hiyalin silindirleri g r lmesidir (12). Yine karaciđerde fokal nekrotik odaklar ile birlikte, remark kordonlarında bozulma ve monon kleer h cre infiltrasyonlarına rastlanılmaktadır (13). Hastalıktan etkilenen uterus dokusunda; uterus mukoza epitel h crelerinde dejenerasyon ve nekroz, endometrium katmanında ise yođun miktarda n trofil l kosit h cre

infiltrasyonları g zlenir (14). Testis ve epididimiste; orřitis ve balanopostitise sebep olduđu bildirilmiřtir (15).

Hastalıđın tanısında; bakteriyolojik k lt r ve agl tinasyon testleri yaygın olarak kullanılmaktadır. Ancak bu testlerin olduk a uzun zaman almasından dolayı rutinde kullanılması tercih edilmemektedir (16). Hastalıđın tanısında molek ler (17) ve immunohistokimyasal y ntemler olduk a yaygın olarak kullanılmaktadır (12,13,18).  lkemizde yapılan prevalans  alıřmalarında k peklerde serolojik olarak en d ř k %4 (19), en y ksek %43.96 (20) oranında deđerler bildirilmiřtir. K pek testis dokularında hastalıđın varlıđının arařtırılmasında immunohistokimyasal y ntemler kullanılmamıř olmasına rađmen, sığırda ve koyunlarda hastalıđın tanısında immunohistokimyasal y ntemler ile yapılan  alıřmalar bildirilmiřtir (12,13). Bu  alıřmalarda; abort sığır f t slerinde %24.24 (12), koyun abort f t slerinde ise %17 (13) oranında immunopozitiflik belirlenmiřtir.

Yapılan bu  alıřmada, Erzurum ilinde bulunan sokak k peklerinin testis dokuları leptospirozis hastalıđının varlıđı ve yayınlıđı y n nden incelenmiř, *L. interrogans* etkenlerinin dokuda yerleřim yerleri immunohistokimyasal y ntem ile belirlenmiřtir.

## MATERYAL ve METOT

Bu  alıřma materyalini, Erzurum B y křehir Belediyesi Hayvan Barınađı, Atat rk  niversitesi Veteriner Fak ltesi Hayvan Hastanesi ve Erzurum ilinde faaliyet g steren  zel veteriner kliniklerinden toplanan 30 adet k pek testis doku  rneđi oluřturmuřtur.  alıřma izni Atat rk  niversitesi Rekt rl đ  Veteriner Fak ltesi Birim Etik Kurulu tarafından onaylanmıřtır (Karar Sayısı: 2021/11).

## Histopatolojik İnceleme

Kastrasyon yapılan k peklerden makroskopik lezyon aranmaksızın sađlanan 30 adet testis  rnekleri, histopatolojik ve immunohistokimyasal

yöntemler için 48 saat %10' luk tamponlu formalin solüsyonunda bekletildi. Rutin doku takibi işlemlerinin ardından, dokular parafin ile bloklandı ve her bloktan mikrotom cihazı (Leica RM 2255) ile 4 µm kalınlığında kesitler alındı. Bütün kesitler Hematoksilin-Eozin (H&E) boyası ile boyandı ve ışık mikroskobu altında incelendi. Mikroskobik bulguların resimleri alındı (Olympus BX52 ile DP72 kamera ataçmanı). Görülen histopatolojik lezyonlar yok (-), hafif (+), orta (++) ve şiddetli (+++) olarak değerlendirildi (12).

### İmmünohistokimyasal Boyama Yöntemi

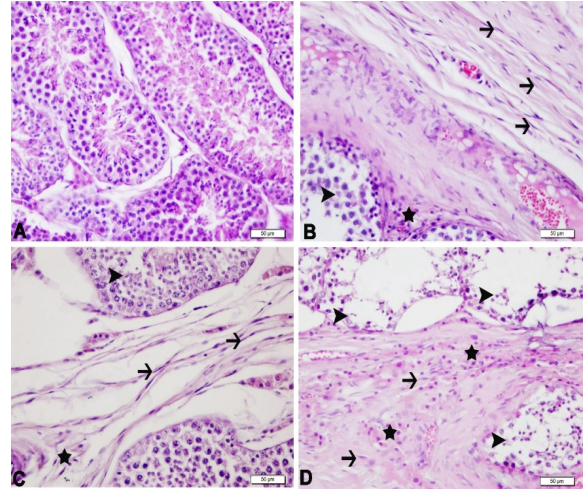
Alınan doku kesitleri ksilol ve alkol serilerinden 5'er dk geçirildi. Kesitler distile suda 5 dk bekletildikten sonra hücre duvarlarında endojen peroksidaz enzimini inaktive etmek için %3'lük H<sub>2</sub>O<sub>2</sub>'de 10 dk bekletildi. Daha sonra dokularda bulunan antijeni açığa çıkarmak amacıyla %1' lik antijen retrieval (sitrat buffer (pH\*6.1) 100X) ile 2 kez kaynatma işlemi yapıldı ve dokular oda ısısında soğumaya bırakıldı. PBS ile yıkanan dokulara protein blok damlatılarak 5 dk bekletildi. Dokular üzerine primer antikor (*L. interrogans*, katalog no: P-Ab0006 sulandırma oranı: 1/100, U-Protein Express BV) damlatılıp 37°C' de 1 saat bekletildi. Kromojen olarak DAB (3-3' Diaminobenzidine) kromejeni kullanıldı. Boyama işleminin ardından bütün dokular ışık mikroskobunda incelenerek pozitif bulgu gösteren örnekler belirlendi ve resimleri çekildi (Olympus BX52 ile DP72 kamera ataçmanı). Görülen immunpozitiflikler yok (-), hafif (+), orta (++) ve şiddetli (+++) olarak değerlendirildi (13).

### BULGULAR

#### Histopatolojik Bulgular

Testis dokularına ait örnekler histopatolojik olarak incelendiğinde, *L. interrogans* yönünden pozitif bulgu gösteren dokularda, organın serozasında fibröz kalınlaşma, intertubuler aralıklarda fibröz bağ doku proliferasyonu, intertubuler aralıklarda hafif düzeyde mononükleer hücre infiltrasyonu, tubulus duvarlarında incelmeye, spermatositlerde

dejenerasyon ve nekroz görüldü. Tubulus lümenlerinde ise çok az sayıda spermatozoon gözlemlendi. *L. interrogans* yönünden pozitiflik göstermeyen testis dokularında, bir olguda tubuluslarda atrofi, intertubuler aralıklarda ödem, tubulus lümenlerinde çok az sayıda spermatozoon ve damarlarda şiddetli konjesyon belirlendi. 3 olguda testiste lokal tubulus hasarı ve tubulus epitellerinde dejenerasyon gözlenirken, 2 olguda sadece serozada kalınlaşma ve tubulus lümeninde spermatozoon sayısında azalma gözlemlendi (Şekil 1). 16 olguda ise patolojik bulgu gözlenmedi. Histopatolojik bulgular Tablo 1'de özetlendi.



**Şekil 1.** Testis dokusu, normal histolojik görünüm (A), *L. interrogans* pozitif olgular (B,C,D). Serozada fibröz kalınlaşma (oklar), mononükleer hücre infiltrasyonu (yıldız), tubulus epitellerinde dejenerasyon (okbaşı)(B), intertubuler aralıklarda fibröz doku artışı (oklar), mononükleer hücre infiltrasyonu (yıldız), tubulus eptellerinde dejenerasyon (okbaşı)(C), intertubuler aralıklarda fibröz doku artışı (oklar), mononükleer hücre infiltrasyonu (yıldızlar), tubulus eptellerinde dejenerasyon (okbaşları)(D), H&E, Bar: 50µm.

**Figure 1.** Testicular tissue, normal histological appearance (A), *L. interrogans* positive cases (B, C, D). Fibrous thickening in the serosa (arrows), mononuclear cell infiltration (star), degeneration in the tubulus epithelium (arrowhead) (B), increased fibrous tissue in the intertubular spaces (arrows), mononuclear cell infiltration (star), degeneration in the tubulus epithelium (arrowhead) (C), Increased fibrous tissue in intertubular spaces (arrows), mononuclear cell infiltration (stars), degeneration in tubulus epithets (arrowheads) (D), H&E, Bar: 50µm.

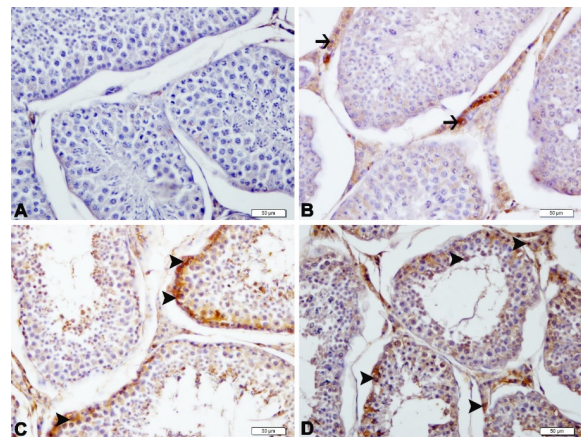
**Tablo 1.** Testislere ait doku örneklerinin histopatolojik ve immunohistokimyasal bulgularının skorlanması.**Table 1.** Scoring of histopathological and immunohistochemical findings of tissue samples of testes.

Protokol No	İHK Boyanma Skoru	Serozada Kalınlaşma	İntertubuler ve İnterlobuler kalınlaşma	Yangısal Reaksiyon Skoru	Spermatosit Sayısında Azalma	Tubul lümenlerinde spermatozoon sayısında azalma
1	++	+++	++	+	++	+++
2	+++	++	+++	-	++	+++
3	-	-	-	-	-	-
4	-	-	-	-	-	-
5	-	+	-	++	++	+
6	-	-	-	-	-	-
7	++	++	++	+	+++	+++
8	-	-	-	-	-	-
9	-	-	-	-	-	-
10	+	+	+	-	++	++
11	-	+++	-	-	+	++
12	-	-	-	-	-	-
13	+	++	++	+	++	+++
14	-	-	-	-	+	+++
15	-	-	-	-	-	-
16	-	-	-	-	-	-
17	-	-	-	-	-	-
18	-	-	-	++	++	++
19	-	-	-	-	-	-
20	-	-	-	-	-	-
21	++	++	++	+	+++	+++
22	-	-	-	-	-	-
23	-	+++	-	-	-	+++
24	-	-	-	-	-	-
25	+++	+++	+++	+	+++	+++
26	+	+	+	-	++	++
27	-	-	-	++	+++	++
28	-	-	-	-	-	-
29	-	-	-	-	-	-
30	-	-	-	-	-	-

### İmmunohistokimyasal Bulgular

Çalışmada sokak köpeklerinden elde edilen 30 adet testis dokusu örneğinin tamamı immunohistokimyasal yöntem ile boyandı ve incelendi. İnceleme sonucunda, 8 (%26.26) adet testis dokusu örneğinde *L. interrogans* immunpozitiflik saptandı. Pozitifliklerin 2 olguda şiddetli, 3 olguda orta düzeyde, 3 olguda ise hafif düzeyde olduğu görüldü.

Testis örneklerinde ki immunpozitiflikler, tubül epitel hücreleri ve intersitisyel hücrelerin sitoplazmalarında gözlemlendi (Şekil 2). İmmunohistokimyasal bulgular Tablo 1’de özetlendi.



**Şekil 2.** Testis dokusu, *L. interrogans* negatif (A), intersitisyel hücrelerin sitoplazmasında *L. interrogans* pozitiflikleri (oklar) (B), tubulus epitel

hücrelerin hücrelerin sitoplazmasında *L. interrogans* pozitiflikleri (okbaşları) (C), tubulus epitel ve intersitisyel hücrelerin sitoplazmasında *L. interrogans* pozitiflikleri (okbaşları) (D), IHC-P, Bar: 50µm.

**Figure 2.** Testicular tissue, *L. interrogans* negative (A), *L. interrogans* positivity in the cytoplasm of interstitial cells (arrows) (B), *L. interrogans* positivity in the cytoplasm of tubular epithelial cells (arrowheads) (C), *L. interrogans* positivity in the cytoplasm of tubular epithelial and interstitial cells positives (arrowheads) (D), IHC-P, Bar: 50µm.

### TARTIŞMA ve SONUÇ

Leptospirozis, insanlarda ve hayvanlarda subklinik ya da çeşitli klinik semptomlar ile seyreden bir hastalıktır (1,7). Hastalık ile ilgili insanlar (21,22) ve hayvanlarda (2,12,13,23) birçok çalışma yapılmıştır. Bu çalışmaların birçoğu serolojik (20,24) çalışmalar olmasına rağmen immunohistokimyasal çalışmaların (12,13) az sayıda olduğu gözlenmiştir. Sağlanan testis doku örnekleri histopatolojik ve immunohistokimyasal yöntemler ile incelendi ve %26.26 oranında *L. interrogans* yönünden immunpozitiflik belirlendi. Araştırmanın yürütüldüğü Erzurum ilinde daha önce immunohistokimyasal yöntem ile yapılan çalışmada leptospirosis varlığına sığır aborte fötüslerde %24.24 (12), koyun aborte fötüslerinde %17 (13) oranında antijen varlığı saptanırken, yine aynı bölgede yapılan serolojik bir çalışmada ise %17.8 oranında seropozitiflik belirlenmiştir (24).

Leptospira etkenlerinin testis dokusuna yerleşip spermatozoidlerde hasara neden olduğu ve buna bağlı olarak döş verimini etkilediği bildirilmiştir (7,10,15). Yapılan bir çalışmada; leptospira ile enfekte köpek testis ve epididimis dokularında orşitis ve epididimitis ile birlikte penislerinde balonopositise de sebep olduğu ortaya konulmuştur (15). Bu çalışmada literatür ile uyumlu olarak, leptospira antijen varlığı tespit edilen testis dokularının bazılarında orşitis bulgusunun meydana geldiği gözlenmiştir. Yine testis dokusunun seroza katmanında, intertubuler ve

interlobüler bölgelerde fibröz bağ doku artışına bağlı olarak kalınlaşma meydana geldiği ortaya konulmuştur.

Bu çalışmada da leptospira etkenleri ile enfekte olduğu tespit edilen testis dokularında histopatolojik olarak gözlenen spermatozoon sayısında azalma, spermatozoidlerde meydana gelen dejenerasyon ve nekroz bulgularının, döş veriminde meydana gelen azalmanın en önemli sebeplerinden olduğu düşünülmektedir.

Leptospirozisin teşhisinde makroskopik ve mikroskopik aglütinasyon testi, ELISA, Polimeraz Zincir Reaksiyonu (PZR), levaditi boyama, immunohistokimya ve immunofloresan gibi birçok tanı yöntemi kullanılmaktadır (2,13,20,23,25). Köpeklerde hastalığın tanısında dünyada ve ülkemizde kan ve idrar gibi örneklerden yapılan serolojik (17,23) çalışmalar fazla olmasına rağmen, dokudan immunohistokimyasal (26,27) yöntemler ile yapılan çalışmaların sayısı oldukça sınırlı kalmıştır. Yapılan literatür taramalarında köpek testis dokularında leptospira etkenlerinin varlığının araştırılmasında immunohistokimyasal yöntemlerin kullanıldığı bir çalışmaya rastlanılmamıştır. Günümüzde birçok hastalığın tanısında olduğu gibi leptospirozisin üzerinde yapılan çalışmalarda da immunohistokimyasal yöntemlerin kullanıldığı rapor edilmiştir (12,13,28,29). Bu çalışmada immunohistokimyasal yöntemler ile elde edilen değerlerin araştırmanın yapıldığı bölgede daha önce diğer hayvan türlerinde yapılan çalışmalarda bildirilen prevalans değerleriyle benzer olduğu görülmüştür. Çalışma verileri Leptospira hastalığının teşhisinde immunohistokimyasal yöntemlerin duyarlı bir tanı yöntemi olduğunu göstermektedir.

Sonuç olarak yapılan bu çalışma ile Erzurum ilinde sokak köpeklerinin testis dokularında leptospira antijenlerinin varlığı ve lokalizasyonları immunohistokimyasal yöntem ile belirlenmiştir. Daha önce farklı hayvan türlerinde yapılan çalışmalarda tespit edilen prevalans değerlerinin bu çalışma verilerine benzer oranlarda olduğu saptanmıştır. Zoonoz bir hastalık olan leptospirozisin

günümüzde diğer hayvan türlerinde olduğu gibi köpeklerde de yüksek oranlarda seyrettiği ve önemli bir sağlık problemi oluşturduğu görülmüştür. Özellikle ev ortamında bakılan köpeklerin maruz kalacağı leptospirozisin halk sağlığı açısından sorun oluşturabileceği dikkate alınmalı ve buna yönelik koruma ve kontrol tedbirleri uygulanmalıdır.

#### Çıkar Çatışması

Yazarlar, çıkar çatışması olmadığını beyan eder.

#### KAYNAKLAR

- Cilia G., Bertelloni F., Albin S., Fratini F., 2021. Insight into the Epidemiology of Leptospirosis: A Review of Leptospira Isolations From "Unconventional" Hosts. *Animals*, 11, 191.
- Soo ZMP., Khan NA., Siddiqui R., 2020. Leptospirosis: Increasing importance in developing countries. *Acta Trop*, 201, 1-9.
- Silva AF., Farias PJA., Silva MLCR., Araujo Junior JP., Malossi CD., Ullmann LS., Costa DF., Higino SSS., Azevedo SS., Alves CJ., 2019. High frequency of genital carriers of Leptospira sp. in sheep slaughtered in the semi-arid region of northeastern Brazil. *Trop Anim Health Prod*, 51, 43-47.
- Chin VK., Basir R., Nordin SA., Abdullah M., Sekawi Z., 2020. Pathology and Host Immune Evasion During Human Leptospirosis: a Review. *Inter Microbiol*, 23, 127-136.
- Costa F., Hagan JE., Calcagno J., Kane M., Torgerson P., Martinez-Silveira MS., Ko AI., 2015. Global morbidity and mortality of leptospirosis: a systematic review. *Plos Neglect Trop Dis*, 9, 1-19.
- Levett PN., 2004. Leptospirosis: a forgotten zoonosis?. *Clin Rev Allergy Immunol*, 4, 435-448.
- Costa AC., Colucho R., Pereira C., Lage A., Heinemann M., Dorneles E., 2021. Canine leptospirosis in stray and sheltered dogs: a systematic review. *Authorea*, 293565.
- Spangler D., Kish D., Beigel B., Morgan J., Gruszynski K., Naikare H., Verma A., 2020. Leptospiral shedding and seropositivity in shelter dogs in the Cumberland Gap Region of Southeastern Appalachia. *PLoS One*, 15, 1-13.
- Adler B., Moctezuma AP., 2010. Leptospira and Leptospirosis. *Vet Microbiol*, 140, 287-296.
- Goldstein RE., Lin RC., Langston CE., Scrivani PV., Erb HN., Barr SC., 2006. Influence of Infecting Serogroup on Clinical Features of Leptospirosis in Dogs. *J Vet Intern Med*, 20, 489-494.
- Fraga TR., Isaac L., Barbosa AS., 2016. Complement evasion by pathogenic Leptospira. *Front Immunol*, 7, 623.
- Temur A., Sağlam YS., 2003. Immunoperoxidase studies on leptospirosis in bovine abortion. *Turkish J Vet Anim Sci*, 27, 917-921.
- Saglam YS., Yener Z., Temur A., Yalcin E., 2008. Immunohistochemical detection of leptospiral antigens in cases of naturally occurring abortions in sheep. *Small Ruminant Res*, 74, 119-122.
- Wang W., Gao X., Guo M., Zhang W., Song X., Wang T., Zhang N., 2014. L. interrogans induces uterine inflammatory responses and abnormal expression of extracellular matrix proteins in dogs. *Microb Pathog*, 75, 1-6.
- Bonaparte A., Page C., Beeler E., 2018. Orchitis and balanoposthitis in a dog with L. interrogans serovar Canicola in Southern California. *Vet Rec Case Rep*, 6, 1-9.
- Nagraik R., Kaushal A., Gupta S., Sharma A., Kumar D., 2020. Leptospirosis: Sistematik Bir Gözden Geçirme. *Mikrob Biyo ve Gıda Bil Derg*, 9, 1099-1109.
- Smith AM., Arruda AG., Evason MD., Weese JS., Wittum TE., Szlosek D., Stull JW., 2019. A cross-sectional study of environmental, dog, and human-related risk factors for positive canine leptospirosis PCR test results in the United States, 2009 to 2016. *BMC Vet Res*, 15, 412.
- Budihal SV., Perwez K., 2014. Leptospirosis diagnosis: competency of various laboratory tests. *J Clin Diagn Res*, 8, 199-202.
- Mamak N., 2002. Sivas yöresindeki kangal köpeği üretim çiftliklerinde bulunan köpeklerde bazı

- enfeksiy z ve paraziter hastalıkların (leptospirosis, listeriozis, dirofilariasis, barsak parazitleri) araştırılması ve sađaltımı. Ankara  niversitesi, Sađlık Bilimleri Enstit s , T rkiye.
20. Aslantaş  .,  zdemir V., Kiliç S., Bab r C., 2005. Seroepidemiology of leptospirosis, toxoplasmosis, and leishmaniosis among dogs in Ankara, Turkey. *Vet Parasitol*, 129, 187-191.
  21. Galan DI., Roess AA., Pereira SVC., Schneider MC., 2021. Epidemiology of human leptospirosis in urban and rural areas of Brazil, 2000-2015. *PLoS One*, 16, 1-20.
  22. Biscornet L., Revillion C., Jego S., Lagadec E., Gomard Y., Le Minter G., Herbreteau V., 2021. Predicting the presence of leptospires in rodents from environmental indicators opens up opportunities for environmental monitoring of human leptospirosis. *Remote Sens*, 13, 325.
  23. Lindtner Knific R., Cutuk A., Greguric Gracner G., Dovic A., 2019. Seroprevalence of leptospirosis in various categories of dogs in Bosnia and Herzegovina. *Vet Arh*, 89, 627-640.
  24. Bulu AA., D rterler R.,  zkan FH., 1990. Investigation on the distribution and serotypes of 214 Leptospirosis cases in cattle and sheep in some provinces of Eastern Anatolia (Kars, Artvin, 215 G m şhane, Erzurum) *Etlik Vet Mikrobiol Enst Der*, 6, 49-60.
  25. Wild CJ., Greenlee JJ., Bolin CA., Barnett JK., Haake AD., Cheville NF., 2002. An improved immunohistochemical diagnostic technique for canine leptospirosis using antileptospiral antibodies on renal tissue. *J Vet Diagn Investig*, 14, 20-24.
  26. Hua KK., Xian TW., Fong LS., Roslan MA., Radzi R., Bejo SK., Bahaman AR., 2016. Seroprevalence and molecular detection of leptospirosis from a dog shelter. *Trop Biomed*, 33, 276-284.
  27. Lau SF., Low KN., Khor KH., Roslan MA., Bejo SK., Radzi R., Bahaman AR., 2016. Prevalence of leptospirosis in healthy dogs and dogs with kidney disease in Klang Valley, Malaysia. *Trop Biomed*, 33, 469-475.
  28. Baran A., Sulukan E., T rkođlu M., Ghosigharehagaji A., Yildirim S., Kankaynar M., Ceyhun SB., 2020. Is sodium carboxymethyl cellulose (CMC) really completely innocent? It may be triggering obesity. *Int J Biol Macromol*, 163, 2465-2473.
  29. Baran A., Yildirim S., Ghosigharehagaji A., Bolat  ., Sulukan E., Ceyhun SB., 2020. An approach to evaluating the potential teratogenic and neurotoxic mechanism of BHA based on apoptosis induced by oxidative stress in zebrafish embryo (Danio rerio). *Hum Exp Toxicol*, 40, 425-438.