

## Bilateral Diz eklemi Yerleşimli Lipoma Arboresens Olgusu

Dr. Mustafa Bekir SELÇUK, Dr. Alper Kubilay YAZICIOĞLU,

Dr. Çetin ÇELENK, Dr. Mehmet Selim NURAL, Dr. Hüseyin AKAN

Ondokuz Mayıs Üniversitesi, Tıp Fakültesi, Radyodiagnostik Anabilim Dalı, SAMSUN

- ✓ Lipoma arboresens, diffüz sinovyal lipomatozis olarak da tanımlanan, sıklıkla diz eklemine suprapatellar bursayı tutan, sinovyal membranın villöz lipomatöz proliferasyonu ile karakterize, seyrek görülen intraartiküler bir lezyondur. Glenohumeral eklem, subdeltoid bursa, kalça ve dirsek eklemi diğer sık görülen tutulma yerleridir. Olguların %20'sinde bilateral tutulum görülür.

Bu çalışmada, 66 yaşında bayan hastada her iki diz eklemine lipoma arboresens olgusunu sunduk. MR görüntüleme ile T1, T2-ağırlıklı ve STIR sekanslarda sinoviya altında yağ kitlesi gösterildi. MR görüntüleme, diz eklemine lipoma arboresens olgularını saptamada değerli bir radyolojik tanı yöntemidir.

**Anahtar kelimeler:** Lipoma arboresens, diz eklemi, manyetik rezonans görüntüleme

- ✓ **Lipoma Arborescens of The Knee Joint: Bilateral Presentation**

Lipoma arborescens is a rare intraarticular lesion of the knee, characterized by villous lipomatous proliferation of the synovium, particularly involving the suprapatellar pouch. Glenohumeral joint, subdeltoid bursa, hip joint and elbow are the other frequent sites of origin. Twenty percent of the cases show bilateral presentation. We reported a 66 years old woman with the bilateral presentation of lipoma arborescens at the knee joints. MR images showed masslike subsynovial fat deposition in T1-weighted, T2-weighted and STIR sequences. MR imaging is a valuable technique for examining patients with lipoma arborescens of the knee.

**Key words:** Lipoma arborescens, knee joint, magnetic resonance imaging

### GİRİŞ

Lipoma arboresens, diz eklemine özellikli suprapatellar bursayı tutan, sinovyal membranın villöz lipomatöz proliferasyonu ile karakterize, seyrek görülen intraartiküler bir lezyondur<sup>(1,2)</sup>. Glenohumeral eklem, subdeltoid bursa, kalça ve dirsek eklemi diğer sık görülen tutulma yerleridir<sup>(3)</sup>. Olguların %20'sinde bilateral tutulum görülür<sup>(4)</sup>.

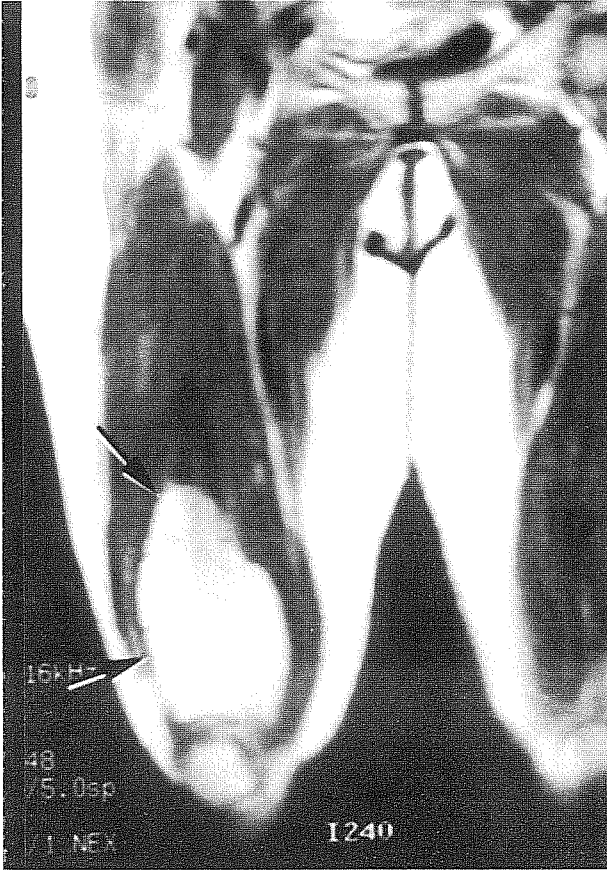
Bu çalışmada, diz eklemine yerleşim gösteren bilateral lipoma arboresens olgusunun MR görüntüleri sunulmuş ve ilgili literatür gözden geçirilmiştir.

### OLGU BİLDİRİMİ

66 yaşında bayan hasta, sağ dizinde 10 yıldır var olan ağrısız şişlik yakınması ile ortopedi polikliniğine başvurdu. Hastanın 12 yıl önce bir trafik kazası sonucu sağ dizine travma öyküsü vardı.

Hastaya yapılan MRG (0.5 T) incelemesinde, sağ suprapatellar bursada femur korteksini anterolateralden saran, kortekste destrüksiyona yol açmayan, kenar konturu lobülasyon gösteren, eklem aralığına uzanan, 10x6x2 cm boyutlu, T1 ve T2-ağırlıklı sekanslarda hiperintens, STIR (Short Time

Inversion Recovery) sekansında hipointens kitle lezyonu izlendi. Lezyonun sinyal karakteristiği; T1, T2-ağırlıklı ve STIR sekanslarında cilt altı yağ dokusu ile aynı idi (Resim 1-3). Sol diz suprapatellar bursada da benzer özelliklerde ancak boyut olarak sağ dizdeki lezyondan daha küçük (6x5x1 cm) bir diğer lezyon (Resim 4), ayrıca sağ femur epifiz posteriorunda suprakondiller bölgede 1 cm çaplı T1-ağırlıklı sekanslarda hipointens, T2-ağırlıklı sekanslarda hiperintens düzensiz konturlu kistik bir alan mevcuttu.



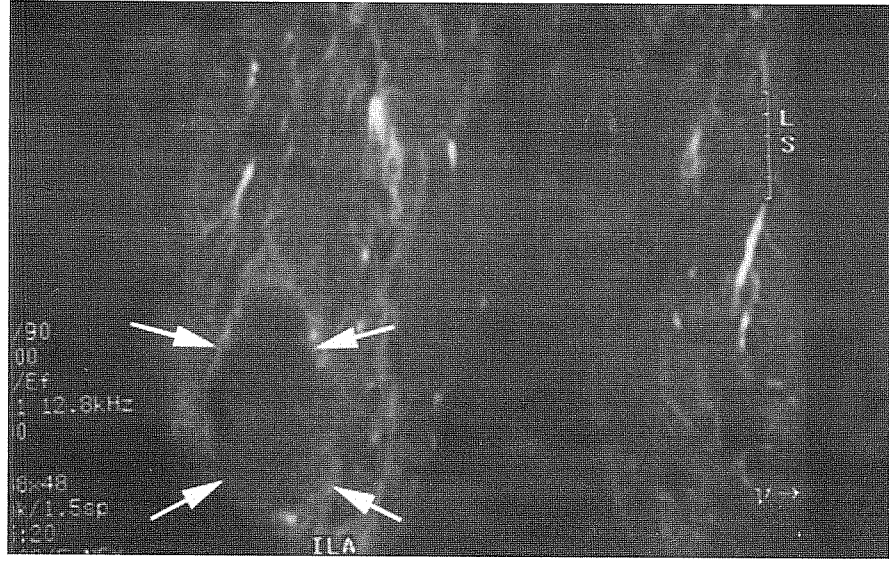
Resim 1. Sağ krurisin T1-ağırlıklı koronal MR görüntüsünde; suprapatellar bölgede cilt altı yağ dokusu ile benzer sinyal intensitesinde, konturunda katlantı şeklinde lobülasyon bulunan kitle lezyonu (oklar).

## TARTIŞMA

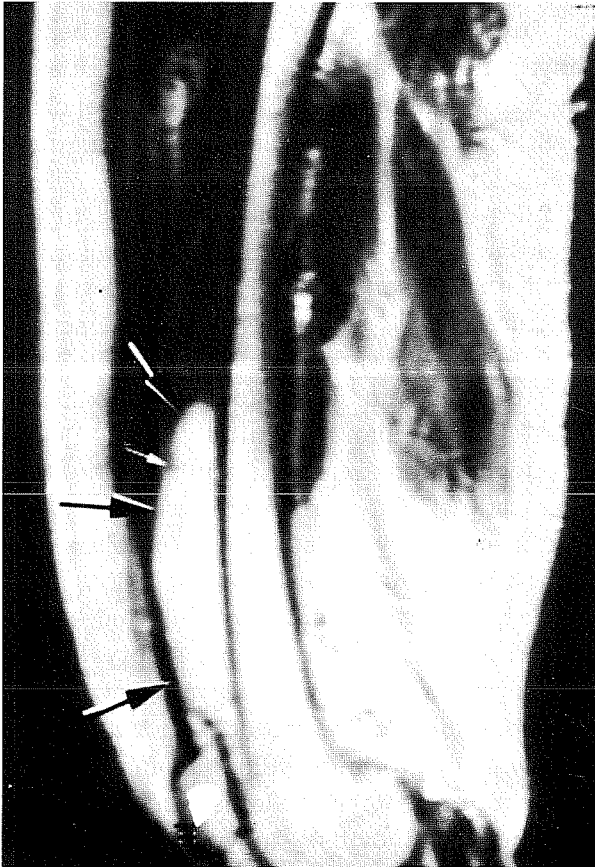
Lipoma arboresens (diffüz artiküler lipomatosis ya da sinovyal membranın villöz lipomatöz proliferasyonu) genellikle diz eklemi, özellikle de suprapatellar bursayı tutan, sinovyalardan kaynaklanan; sinovyal kondromatosis, villonodüler sinovitis, sinovyal hemanjyom, sinovyal kondroma ve fibroma grubuna dahil edilen tümör benzeri lezyonlardan birisidir<sup>(4)</sup>. Etiyolojisi bilinmemektedir ancak, etyolojik faktörler arasında travma ve post-inflamatuvar nedenlerden bahsedilse de çoğu olgu kendiliğinden ortaya çıkmaktadır<sup>(5)</sup>. Literatürde bildiğimiz kadarıyla, bugüne kadar 34 lipoma arboresens olgusu bildirilmiştir. Bu diz hastalığı sıklıkla unilateral ortaya çıkmasına karşın, seyrek olsa da bilateral olgular bildirilmiştir<sup>(1,5,6)</sup>. İntermittan efüzyonların eşlik ettiği, yıllar süren ağrısız eklem şişliği tipik klinik bulgudur.

Tüm sekanslarda yağ dokusu ile benzer sinyal intensitesinde villöz sinovyal kitle ya da kitle şeklinde subsinovyal yağ depolanması ve eşlik eden eklem efüzyonu, suprapatellar sinovyal lezyonun katlantı yüzeylerinde ve efüzyon içindeki kimyasal şift artefaktları, hemosiderin birikiminin olmaması, lipoma arboresensin değerli MR görüntüleme bulgularıdır<sup>(2,3)</sup>. Bizim olgumuz da, seyrek görülen lipoma arboresensin MR görüntüleme bulgularının ortaya konması ve bilateral olması bakımından ilginçtir.

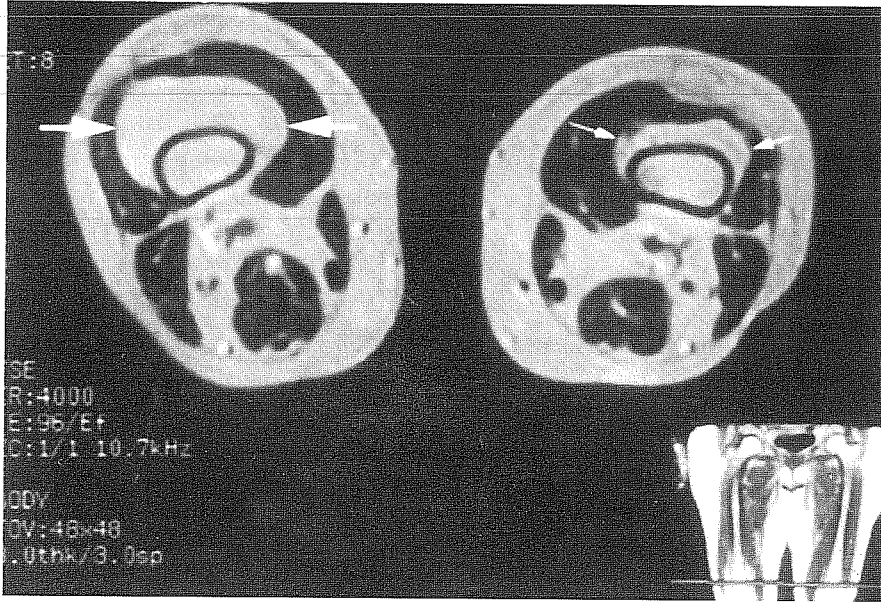
Lipoma arboresens sinovyal lipomdan ayırt edilmelidir. Lipoma arboresens, eklem efüzyonunun ve sinovyal kistin ve seyrek olarak da kemik erozyonunun eşlik ettiği, villöz görünümde, sinovya altı diffüz yağ birikimi ile karakterize iken; sinovyal lipom, sinovyal değişikliklerin olmadığı yuvarlak ya da oval konturlu soliter, lokalize yağ dokusu kitlesidir<sup>(3)</sup>. Sinovyal membranın villöz lipomatöz proliferasyonunun ayırıcı tanısında, pigmente villonodüler sinovitis, sinovyal kondromato-



Resim 2. Koronal STIR sekansında lezyon (oklar) cilt altı yağ dokusu ile birlikte baskılanıyor.



Resim 3. T1-ağırlıklı sagittal MR görüntüsünde lezyonun (siyah oklar) suprapatellar bursadan proksimale doğru, femurun hemen anterior komşuluğunda uzandığı ancak herhangi bir kortikal harabiyete yol açmadığı görülüyor. Lezyon katlantısında izlenen kimyasal şift artefaktı (beyaz ok).



**Resim 4.** Krurislerin T2-ağırlıklı aksiyal MR görüntüsünde, suprapatellar düzeyden geçen kesitte sağda femuru anteriordan saran lezyon (büyük oklar) cilt altı yağ dokusu ile aynı sinyal intensitesinde izlenmektedir. Sol diz suprapatellar lokalizasyonda da benzer karakterde ancak, boyut olarak daha küçük ikinci bir lezyon (küçük oklar) dikkati çekmektedir.

zis, sinovyal hemanjiyom ve romatoid artrit akılda bulundurulmalıdır<sup>(7,8)</sup>. MR görüntüleme ile lezyonun sinyal karakteristiği lipoma arboresensi diğer lezyonlardan ayırdeder. T1 ve T2 ağırlıklı imajlarda, pigment villonodüller sinovitte tipik olarak sinoviyada hemosiderin depozitleri ile uyumlu düşük sinyalli alanlar bulunur. Sinovyal kondromatoziste T1-ağırlıklı imajlarda sinoviyada ve eklem aralığında düşük ya da orta düzey sinyal intensitesi izlenir ve sıklıkla T2-ağırlıklı görüntülerde lezyonun kıkırdak yapısı, ossifiye ve kalsifiye bölgelerin bulunması nedeniyle değişken sinyal karakteristiği gözlenir. Sinovyal hemanjiomlar, T1 ve T2-ağırlıklı görüntülerde orta düzey sinyal intensitesinde, kalsifiye flebolitlere karşılık gelen düşük sinyal intensitesinde bölgeler ve anormal damarlarda sinyal void alanlar içeren intraartiküler ya da ekstraartiküler lezyonlardır. Kronik romatoid artritte sinoviyada fibröz pannus oluşumuna

bağlı olarak T1-ağırlıklı serilerde orta düzey sinyal intensitesi ve T2-ağırlıklı serilerde göreceli düşük sinyal intensitesi gözlenir. Parosteal lipom da benzer lokalizasyonda bulunması nedeniyle ayırıcı tanıda düşünülmelidir ancak, parosteal lipomda genellikle komşu kemikte kortikal değişiklikler görülür<sup>(9)</sup>.

Lipoma arboresens, literatürde şimdiye kadar bildirilen 34 olgu ile seyrek bahsedilen lezyonlar arasında yer almakla beraber, son yıllarda MR görüntülemenin daha yaygın kullanılması ile birlikte görülme sıklığının artacağı düşünülmektedir<sup>(10)</sup>.

Geliş tarihi : 04.09.2001

Yayına kabul tarihi : 05.04.2002

Yazışma adresi:

Dr. Mustafa Bekir SELÇUK

Ondokuz Mayıs Üniversitesi, Tıp Fakültesi,

Radyodiagnostik Anabilim Dalı

55139 Kurupelit, SAMSUN

### **KAYNAKLAR**

1. Armstrong SJ, Watt I. Lipoma arborescens of the knee. *Br J Radiol* 1989; 62: 178-180.
2. Feller JF, Rishi M, Hughes EC. Lipoma arborescens of the knee: MR demonstration. *AJR* 1994; 163: 162-164.
3. Ryu KN, Jaovisitha S, Schweitzer M, et al. MR imaging of lipoma arborescens of the knee joint. *AJR* 1996; 167: 1229-1232.
4. Szendroi M, Deodhar A. Synovial neoformations and tumors. *Baillieres Best Pract Res Clin Rheumatol* 2000;14: 363-383.
5. Hallel T, Lew S, Bansal M. Villous lipomatosis proliferation of the synovial membrane. *J Bone Joint Surg* 1988; 70: 264-270.
6. Sumen Y, Ochi M, Soda Y, et al. Lipoma arborescens in bilateral knee joints. *Arch Orthop Trauma Surg* 1998; 117:105-107.
7. Llauger J, Monill JM, Palmer J, et al. Synovial hemangioma of the knee: MRI findings in two cases. *Skeletal Radiology* 1995; 24: 579-581.
8. Coventry MB, Harrison EG, Martin JF. Benign synovial tumors of the knee: a diagnostic problem. *J Bone Joint Surg Am* 1966; 48-A: 1350-1358.
9. Murphey MD, Johnson DL, Bhatia PS, et al. Parosteal lipoma: MR imaging characteristics. *AJR* 1994; 162: 105-110.
10. Martin S, Hernandez L, Romero J, et al. Diagnostic imaging of lipoma arborescens. *Skeletal Radiology* 1998; 27: 325-329.