

Beyin Apselerinin Cerrahi Tedavisinde İntraoperatif Ultrasonografi Kullanılması

Dr. Cengiz ÇOKLUK, Dr. Alparslan ŞENEL, Dr. Ömer İYİĞÜN,

Dr. Mustafa ARAS, Dr. Arif ÖNDER, Dr. Cemil RAKUNT,

Dr. Fahrettin ÇELİK

Ondokuz Mayıs Üniversitesi, Tıp Fakültesi, Nöroşirürji Anabilim Dalı, SAMSUN

- ✓ Bu prospektif klinik çalışmanın temel amacı beyin apselerinin cerrahi tedavisi sırasında intraoperatif ultrasonografi (IOUSG) kullanılmasının apsenin kraniotomi flebine göre lokalizasyonu ve beyin yüzeyine olan derinliğinin anlaşılmasındaki yararlarını araştırmaktır. Bu çalışmada 9 adet pediatrik ve erişkin yaş grubu beyin apsesi incelendi. Olguların %44'ünde apse temporal lopta lokalizeydi. Birinci ultrasonografik incelemeden sonra beyin apsesi ponksiyonu ve aspirasyonu yapıldı.

Olguların %29'unda sadece ponksiyon ve aspirasyon yeterli oldu, geri kalan olgularda tedaviye kapsül rezeksiyonu da eklendi.

Bu çalışmanın sonucunda intraoperatif görüntü destekli uygulamanın beyin apselerinin cerrahi tedavisi sırasında kullanılmasının cerrahi girişimin etkinliği ve başarısını artıracak bir tetkik yöntemi olduğunu kanısına varılmıştır.

Anahtar kelimeler: *Beyin apseleri, intraoperatif ultrasonografi, apse ponksiyonu*

- ✓ **The Use of Intraoperative Ultrasonography in The Surgical Treatment of Brain Abscess**
The main purpose of this prospective clinical study was to evaluate the benefits of intraoperative ultrasonography in the localisation of brain abscess and its depth from the brain surface during the neurosurgical treatment.

9 pediatric and adult cases were evaluated in this study. 44% brain abscesses were localised in the temporal area. After the first ultrasonographic examination, brain abscesses were aspirated.

29% cases were treated with aspiration, and the remaining cases were treated with aspiration and capsule resection respectively. We concluded that the use of intraoperative ultrasonographic examination can enhance the efficacy and success of the surgical treatment in the patients with brain abscesses.

Key words: *Brain abscess, intraoperative ultrasonography, abscess puncture*

GİRİŞ

Beyin apseleri coğrafik bölgeler, yaşam şartları, konjenital anomaliler, kardiyak patolojiler, sistemik hastalıklar ve kişinin immün sistemi ile ilişkili olarak insidansı değişen nöroşirürjik problemlerdendir^(1,2). Apseyi oluşturan mikroorganizmalar beyine yakın ve uzak bölgelerden travma, komşuluk ve hematogen yollarla geçebilir. Paranasal sinüsler,

orta kulak, mastoid kemik, deri ve diğer sistemik ve/veya fokal infeksiyonlar mikroorganizmanın orijini olabilir⁽³⁻¹⁵⁾.

Paranasal sinüs infeksiyonları frontal ve temporal loplarda, orta kulak infeksiyonları temporal lopta ve mastoid kemik infeksiyonları temporal ve serebellar bölgelerde apse oluşturabilir⁽¹⁾. Cilt apseleri, akciğer infeksiyonları, akut divertikülit, osteomyelit, diş ap-

seleri ve infektif bakteriyal endokardit hematogen metastatik yolu kullanarak, kan debisinin en fazla olduğu orta serebral arterin beslediği frontal ve parietal loplarda, kan akımının yavaşladığı kortikomedüller bileşke- de apse oluşumuna neden olabilir⁽¹⁾. Siyanotik ve nonsiyanotik konjenital kalp hastalıkları beyin apseleri için predispozan bir faktördür⁽¹⁶⁻²¹⁾.

Beyin apselerinin cerrahi tedavisi sırasında görüntü destekli bilgisayarlı tomografi (BT), manyetik rezonans görüntüleme (MRG), navigasyon ve İOUSG kullanılması cerrahinin başarısı ve etkinliğini artırmakta ve cerrahi girişim sırasında apseye iyi orientasyon sağlanmasını kolaylaştırmaktadır⁽²²⁻²⁹⁾.

Bu çalışmada beyin apsesi nedeniyle cerrahi tedavi uygulanan olgularda İOUSG uygulamasının cerrahi girişimin yönlendirilmesi üzerine olan kolaylaştırıcı etkileri incelenmiş ve elde edilen ultrasonografik veriler preoperatif BT bulguları ile karşılaştırılarak, literatür bilgileri ışığında değerlendirilmiştir.

GEREÇ VE YÖNTEM

Ağustos 2000-Temmuz 2001 tarihleri arasında beyin apsesi nedeniyle cerrahi girişim uygulanan ve cerrahi sırasında ultrasonografi kullanılan 9 (3 erkek, 4 kadın) olgu prospektif olarak incelendiler.

Olguların tanısı BT ve/veya MRG ile konuldu. Uygun lokalizasyon ve büyüklükte cilt insizyonu ve kraniotomi flebinden sonra cerrahi saha çepeçevre ıslatılmış gazlı bezle örtüldü.

Olguların ultrasonografik incelenmelerinde 3 MHz'lik ultrasonografi probu (Tosbee, Toshiba Inc. Japan) kullanıldı. Prob ve probu ultrasonografi cihazına bağlayan kablo steril, şeffaf plastik kılıf ile kaplanarak intraoperatif kullanıma uygun hale getirildi. Ultrasonografi probu dura-mater üzerine basınç uygulamadan hafifçe dokundurularak kraniotomi

flebi boyunca sagittal ve koronal planlarda gezdirilerek altta kalan saha görüntülendi.

Apsenin kraniotomi flebine göre lokalizasyonu, ulaşım yolu, patolojinin medial, lateral, süperior ve inferior uzanımını ve kapsülün kalınlığı incelendi.

Dura-mater 1-2 cm'lik düz bir insizyonla kesilerek ponksiyon iğnesi ile apseye ponksiyon yapıldı. Ponksiyon sonrası tekrar ultrasonografi ile ponksiyonun efektif olup olmadığı değerlendirildi. Kapsül rezeksiyonu tamamlandıktan sonra olgular tekrar İOUSG ile incelendi.

BULGULAR

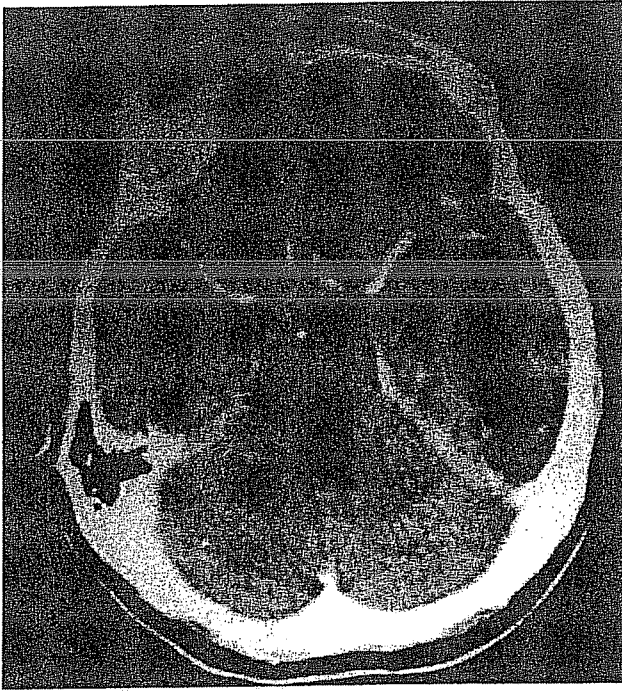
Olgular yaşları 1-57 yıl arasında değişen pediatrik ve erişkin yaş grubu hastalarından oluşuyordu. Olguların yaş ortancası 12 olarak bulundu.

2 (%22) olguda sadece ponksiyon, 7 (%78) olguya ise önce ponksiyon ve bunu takiben kapsül rezeksiyonu yapıldı.

4 (%44) olguda apse temporal, 3 (%34) olguda frontal, 1 (%11) olguda parietal, 1 (%11) olguda ise oksipital bölgede lokalizeydi.

IOUSG incelemesinde tüm olgularda hipokojen olarak santral veya parasantral pürülan materyalin bulunduğu nekrotik kısım, bunu çepeçevre saran kalınlığı yer yer değişen ve hiperekojen görünümüne periferik zon, bu zonun çepeçevre saran ve beyin ekojenitesine yakın ekojenite veren kapsül, kapsülün hemen dışında ise hiperekojen görünümde beyin ödemi alanı gözlemlendi. Periferik zonun kapsüle bakan tarafı oldukça düzgün nekrotik tarafa bakan yüzeyi ise düzensiz sınırlıydı.

Resim 1'de otojen kökenli temporal lop apsesine ait BT görünümü, Resim 2'de ise aynı apsenin rezeksiyon öncesi İOUSG tetkiki görülüyor. Resim 3'de ise rezeksiyon sonrası sonografide ödemli sahanın lezyon lojuna toplandığı saptanmıştır.

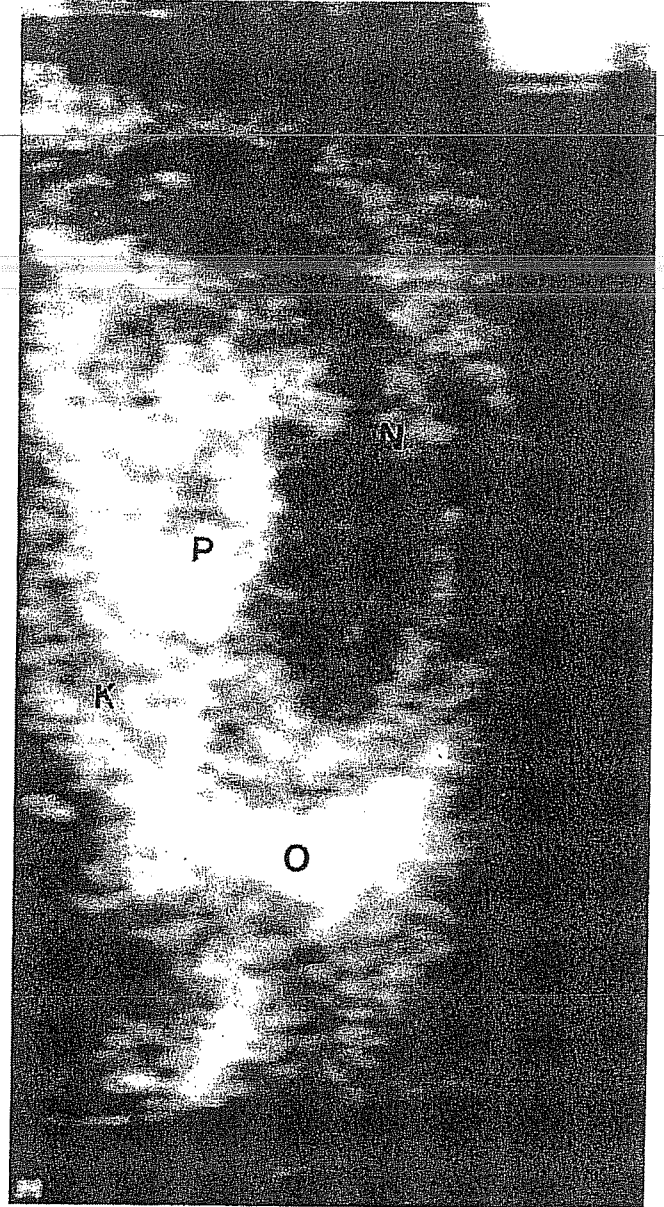


Resim 1. Otojen kökenli temporal lop lokalizasyonlu apsenin preoperatif kontrastlı BT tetkiki.

TARTIŞMA

Apseler beyinde değişik lokalizasyonlarda görülebilen, oluşturdukları kapsül aracılığı ile beyin dokusundan ayrılabilen, kitle etkileri ile komşu beyin parankiminde kompresyona neden olan, benign özellikte, ancak lokalizasyonları nedeniyle fonksiyonel sahalarla yaptıkları bası ve destrüksiyona bağlı olarak nörolojik semptom oluşturan, kitleleri nedeniyle kafa içi basıncını artıran ve içlerinde pürülan nekrotik materyal bulunduran lezyonlardır^(1,30-33). Histopatolojik verilere dayanılarak beyin apsesi oluşumu erken serebrit, geç serebrit, erken kapsül ve geç kapsül olmak üzere dört farklı döneme ayrılabilir^(34,35).

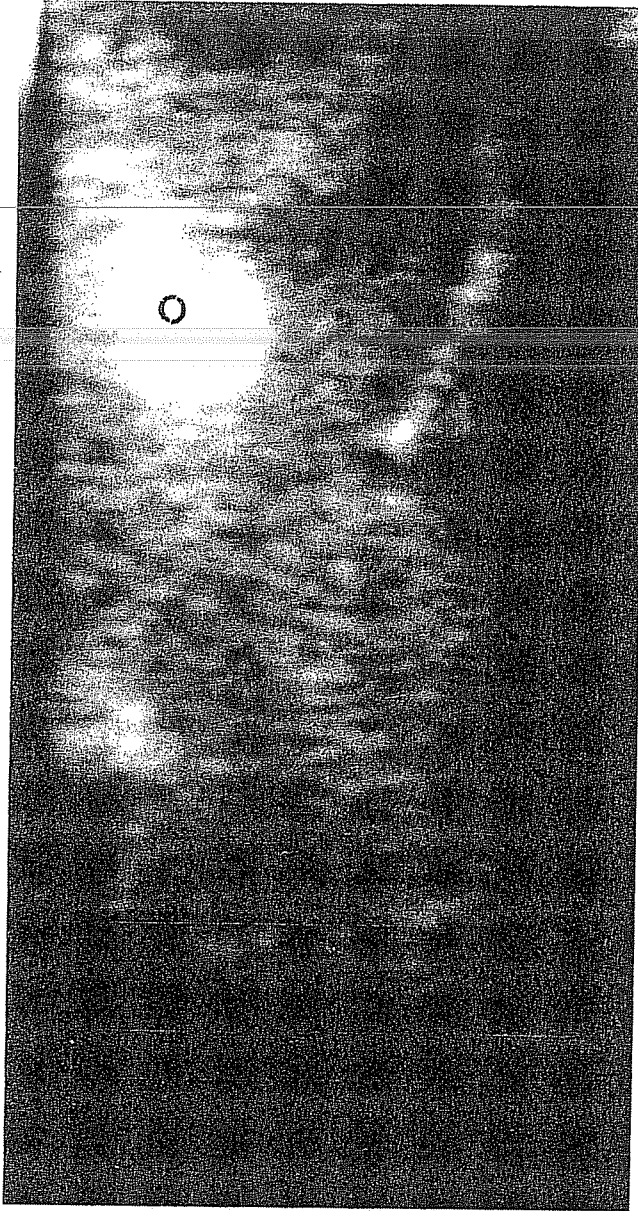
Sık kullanılan cerrahi tedavi yöntemleri ponksiyon ve pürülan materyal aspirasyonu veya bunu takiben kapsül rezeksiyonu şeklinde sıralanabilir⁽³⁶⁻⁴⁰⁾. Cerrahi girişimin amacı en az ilave destrüksiyonla pürülan ma-



Resim 2. Apsenin rezeksiyon öncesi intraoperatif sonografik görünümü.

K: Kapsül. P: Periferik zon. N: Nekrotik kısım. O: Ödemli beyin.

teryal ve/veya kapsülün beyinden uzaklaştırılmasıdır. Bunun için apsenin lokalizasyonuna iyi oriyantasyon sağlanmalı, ponksiyon iğnesinin doğrultusu ve derinliği, ulaşılabilecek en kısa ve en az destrüktif yol intraoperatif olarak belirlenmelidir. Ponksiyon sonrası aspirasyonun efektif ve yeterli olup



Resim 3. Apsenin rezeksiyon sonrası intraoperatif sonografik görünümü.

O: Ödemli beyin.

olmadığını gösterecek ameliyat odasında intraoperatif kullanıma uygun ek bir görüntüleme metoduna da ihtiyaç vardır. Bu metodlardan birisi İOUSG uygulamasıdır.

Bu çalışmada İOUSG uygulamasının beyin apsesi cerrahisi sırasında kullanılmasının cerrahi girişimin yönlendirilmesine sağlayacağı yararlar ve apselerin ultrasonografik görünüm özelliklerinin incelenmesi yapıldı. Olguların yaşları 1-57 yıl arasında değişen geniş bir yelpaze içerisinde bulunuyordu. Pediyatrik ve erişkin yaş grubu beyin apselerinin BT'deki görünüşleri birbirine benzer özellikler göstermektedir. Olguların büyük çoğunluğunda apse temporal lopta lokalizedi. Bu olguların tümünde primer odak geçirilmiş veya geçirilmekte olan kulak enfeksiyonuydu. Olguların %22'sinde sadece ponksiyon ve aspirasyon yeterli oldu. Bu olgular nisbeten küçük boyutlu ince kapsüllü ve kapsül içeriği tama yakın nekrotik materyalle dolu apselerdi.

Beyin apselerinin geç kapsül döneminde (14. Günden sonraki dönem) beş farklı histopatolojik zon ayrılabilir; 1. Santral veya parasantral lokalizasyonlu nekrotik zon, 2. İnflamasyon hücreleri ve fibroblastları bulunduran periferik zon, 3. Yoğun kollajenöz yapıda kapsül, 4. Sınırlı serebrit ve neovaskülarizasyonun görüldüğü ekstrakapsüler zon, 5. Vazojenik ödem ve gliozisin görüldüğü çevresel zon⁽¹⁾.

İOUSG incelemede beyin apselerinin yukarıda belirtilen histopatolojik görünüm özellikleri temel alınarak her bir zonen görüntülenmesine çalışıldı. Nekrotik zon İOUSG'de oldukça hipokojen görünüm özelliğine sahip alanlar olarak görülmektedir. İşlem sırasında ultrasonografi probunun hareketlerinden şekli değişmekte ve içerisindeki dens nekrotik materyallerin hareket ettiği görülmektedir. Nekrotik alanın çevresinde bulunan periferik zon oldukça hiperekojen görünmektedir. Kalınlığı her yerde aynı değildir. Nekrotik alan içerisine girinti ve çıkıntıları vardır. Parankimi içerisinde yer yer hipokojenik sahalar bulundurur, bu alanlar muhtemelen ikincil potansiyel nekroz alanlarıdır. Periferik zonu çepeçevre saran ve beyin parankimine yakın ekojenitede veya

hafif hiperekojen sinyal veren kapsül oldukça düzgün sınırlı olarak görülebilir. Bu çalışmada olguların İOUSG incelemelerinde ekstrakapsüler zon belirgin olarak görüntülenemedi. Kapsülün hemen dışından oldukça hiperekojen ödem alanı yer yer parankim içerisine uzanımları dışında düzgün bir yapıya sahipti.

Kapsül rezeksiyonu tamamlandıktan sonra elde olunan ultrasonografik görüntüler muhtemel rezidüel kapsül kalıntılarını göstermenin yanında apse lojunu son kez kontrol etme imkanı sağlar. Rezeksiyon sonrası elde olunan görüntülerde ödemli sahanın loj içerisinde santral bölgede toplandığı bu nedenle oldukça hiperekojen bir zon şeklinde görünüm özelliği ile karakterize olduğu gözlemlendi.

SONUÇ

Beyin apselerinin cerrahi tedavisi sırasında İOUSG, kraniyotomi alanına göre apsenin lokalizasyonu, derinliği, falks ve ventrikül gibi anatomik yapılarla olan ilişkisi ve büyüklüğünü göstermekte, aspirasyon için yapılacak ponksiyon işleminin yönü derinliği ve efektif olup olmadığı hakkında fikir vermekte, normal beyin dokusunun hasarını minimize indirmektedir.

Uygulaması kolay, ek zaman, pozisyon değişimi, radyasyon ve kontrast maddeye gerek duymayan bu tetkik yönteminin nöroşirürji ameliyat odasında beyin apselerinin cerrahi tedavileri sırasında kullanılabilceği düşünülmektedir.

Geliş tarihi : 15.11.2001

Yayına kabul tarihi : 24.01.2002

Yazışma adresi:

Dr. Cengiz ÇOKLUK

Ondokuz Mayıs Üniversitesi, Tıp Fakültesi,

Nöroşirürji Anabilim Dalı

55139 Kurupelit, SAMSUN

KAYNAKLAR

1. Loftus CM, Osenbach RK, Biller J. Diagnosis and management of brain abscess. In Neurosurgery. Wilkins RH, Rengachary SS (second eds). McGraw Hill, 1996; 3285-3298.
2. Bhatia R, Tandon PN, Banerji AK. Brain abscess-an analysis of 55 cases. Int Surg 1973; 58: 565-568.
3. Nunez DA. Aetiological role of otolaryngological disease in paediatric intracranial abscess. J R Coll Surg Edinb 1992; 37: 80-82.
4. Singh D, Gupta V, Singh AK, Sinha S. Evolution of otogenic brain abscess and management protocol. Indian Pediatr 2001; 38: 169-173.
5. Dankuc D, Milosevic D, Savic L. Simultaneous extracranial and intracranial otogenic complications. Med Pregl 2000; 53: 409-412.
6. Sennaroglu L, Sozeri B. Otogenic brain abscess: review of 41 cases. Otolaryngol Head Neck Surg 2000; 123: 751-755.
7. Go C, Bernstein JM, de Jong AL, et al. Intracranial complications of acute mastoiditis. Int J Pediatr Otorhinolaryngol 2000; 15: 52: 143-148.
8. Osma U, Cureoglu S, Hosoglu S. The complications of chronic otitis media: report of 93 cases. J Laryngol Otol 2000; 114: 97-100.
9. Garcia-Lechuz JM, Blanco-Costa M, Sanchez-Alarcos S, et al. Cerebral abscess as a complication of chronic otitis media. Acta Otorrinolaringol Esp 1998; 49: 583-585.
10. Fenton JE, Smyth DA, Viani LG, et al. Sinogenic brain abscess. Am J Rhinol 1999; 13: 299-302.
11. Gallagher RM, Gross CW, Phillips CD. Suppurative intracranial complications of sinusitis. Laryngoscope 1998; 108 (11 Pt 1): 1635-1642.
12. Giannoni C, Sulek M, Friedman EM. Intracranial complications of sinusitis: a pediatric series. Am J Rhinol 1998; 12:173-178.
13. Dolan RW, Chowdhury K. Diagnosis and treatment of intracranial complications of paranasal sinus infections. J Oral Maxillofac Surg 1995; 53: 1080-1087.
14. Chen ST, Tang LM, Ro LS. Brain abscess as a complication of stroke. Stroke 1995; 26: 696-698.

15. Andersen WC, Horton HL. Parietal lobe abscess after routine periodontal recall therapy. Report of a case. *J Periodontol* 1990; 61: 243-247.
16. Chotmongkol V, Kiatchoosakhun S. Brain abscess in a patient with atrial septal defect. *J Med Assoc Thai* 1999; 82: 1167-1179.
17. Guerin P, Dos Santos P, Jimenez M, et al. Cerebral abscess and cyanotic congenital heart disease. *Arch Mal Coeur Vaiss* 1997; 90: 651-654.
18. Strong WB. Cerebral abscess and congenital heart disease. *Pediatr Rev* 1995; 16: 277.
19. Guy JM, Cerisier A, Lamaud M, et al. Cerebral abscess disclosing congenital heart disease. *Ann Cardiol Angeiol (Paris)* 1992; 41: 387-389.
20. Ghosh S, Chandy MJ, Abraham J. Brain abscess and congenital heart disease. *J Indian Med Assoc* 1990; 88: 312-314, 311.
21. Chakraborty RN, Bidwai PS, Kak VK, et al. Brain abscess in cyanotic congenital heart disease. *Indian Heart J* 1989; 41: 190-193.
22. Strowitzki M, Moringlane JR, Steudel W. Ultrasound-based navigation during intracranial burr hole procedures: experience in a series of 100 cases. *Surg Neurol* 2000; 54: 134-144.
23. Sutcliffe JC, Battersby RD. Intraoperative ultrasound-guided biopsy of intracranial lesions: comparison with freehand biopsy. *Br J Neurosurg* 1991; 5: 163-168.
24. Pery M, Borovich B, Kaftori JK, et al. Intraoperative ultrasonography in cystic brain lesions. *Isr J Med Sci* 1988; 24: 405-409.
25. Theophilo F, Burnett A, Juca Filho G, et al. Ultrasound-guided brain abscess aspiration in neonates. *Childs Nerv Syst* 1987; 3: 371-374.
26. Roux FX, Constans JP, Cioloca C, et al. Real-time ultrasonography in neurosurgery. Puncture of an intracranial hypoechogenic cavity. *Neurochirurgie* 1986; 32: 553-538
27. Kollias SS, Bernays RL. Interactive magnetic resonance imaging-guided management of intracranial cystic lesions by using an open magnetic resonance imaging system. *J Neurosurg* 2001; 95: 15-23.
28. Bucholz RD, Greco DJ. Image-guided surgical techniques for infectious and trauma of the central nervous system. *Neurosurg Clin N Am* 1996; 7: 187-200.
29. Whittle IR, Denholm SW, Elshunnar K. CT-guided stereotactic neurosurgery using the Brown-Roberts-Wells system: experience with 125 procedures. *Aust N Z J Surg* 1991; 61: 919-928.
30. Calfee DP, Wispelwey B. Brain abscess. *Semin Neurol* 2000; 20: 353-360.
31. Hirsch JF, Roux FX, Sainte-Rose C, et al. Cerebral abscesses in children treated by puncture. A 16 year-experience. *Arch Fr Pediatr* 1982; 39: 815-821.
32. Hirsch JF, Roux FX, Sainte-Rose C, et al. Brain abscess in childhood. A study of 34 cases treated by puncture and antibiotics. *Childs Brain* 1983; 10: 251-265.
33. Nielsen H. Cerebral abscess in children. *Neuropediatrics* 1983; 14: 76-80.
34. Britt RH, Enzman DR. Clinical stages of brain abscess on serial CT scans after contrast infusion: computerized tomographic, neuropathological and clinical correlations. *J Neurosurgery* 1983; 54: 972-989.
35. Britt RH, Enzman DR, Remington JS. Neuropathological and computerized tomographic findings in experimental brain abscess. *J Neurosurgery* 1981; 55: 590-603.
36. Nau R, Behnke-Mursch J. Diagnosis and treatment of brain abscesses. *Ther Umsch* 1999; 56: 659-663.
37. Emery E, Redondo A, Berthelot JL, et al. Intracranial abscess and empyema: neurosurgical management. *Ann Fr Anesth Reanim* 1999; 18: 567-573.
38. Carini S, Mantero E, Losurdo G, et al. Neurosurgical treatment of cerebral abscesses. *Minerva Pediatr* 1992; 44 (10 Suppl 1): 37-42.
39. Papo I, Perria C, Carai M, et al. The surgical treatment of intracranial abscesses today. *Zentralbl Neurochir* 1989; 50: 34-38.
40. Stephanov S. Surgical treatment of brain abscess. *Neurosurgery* 1988; 22: 724-730.