

Kronik Subdural Hematomlar ve Cerrahi Tedavi Sonuçları

Dr. Ömer İYİĞÜN, Dr. Zeki ŞEKERCİ, Dr. Cengiz ÇOKLUK
Dr. Alparslan ŞENEL, Dr. Cemil RAKUNT, Dr. Fahrettin ÇELİK

Ondokuz Mayıs Üniversitesi Tıp Fakültesi Nöroşirurji Anabilim Dalı

✓ Ondokuz Mayıs Üniversitesi Tıp Fakültesi Nöroşirurji Anabilim dalında, 1991-1993 yılları arasında, kronik subdural hematoma nedeniyle cerrahi girişim uygulanan, erişkin yaş grubundaki 60 hasta, bu hastalığın klinik, patolojik ve radyolojik bulgularını incelemek, postoperatif dönemde gelişen komplikasyonları ortaya çıkarmak ve cerrahi tedavi sonuçlarını değerlendirmek amacıyla retrospektif olarak yeniden gözden geçirildi. Hastaların tanısı ve postoperatif dönemde takipleri Bilgisayarlı Tomografi (BT) ile yapıldı. Yeterli büyüklükte kraniotomi yapıldıktan sonra kronik subdural hematoma membranının totale yakın çıkarıldığı hasta grubunda subdural effüzyon ve rekürrens daha az görülürken bu hastaların %38.3'ünde radyolojik ve nörolojik olarak komplet iyileşme sağlandı.

Postoperatif dönemde subdural effüzyon gelişen hastaların 15'inde (%25) tekrarlayan subdural ponksiyonlar ile yeterli kortikal yüksekliğe ulaşırken, 10 (%16.6) hastada kortikal yükselme ancak subduroperitoneal şant yerleştirildikten sonra sağlandı.

Anahtar Kelimeler: Kronik subdural hematoma, cerrahi tedavi, subduroperitoneal şant.

The Results of Surgical Management in Chronic Subdural Hematomas

✓ The medical records of patients at our Neurosurgery Clinic treated for chronic subdural hematoma were reviewed to determine the clinical, pathological, and radiological features and the surgical management. In total, 60 patients were cared for between 1991 and 1993. Computed tomographic examination is helpful for diagnosis and differential diagnosis of chronic subdural hematomas.

Key words: Chronic subdural hematomas, surgical management, subduroperitoneal shunt.

Orta ve ileri grubunda sık görülen kronik subdural hematomaların (KSdH) etyopatogenezinde hastanın daha önceden geçirdiği akut kafa travması büyük rol oynamaktadır⁽¹⁾. Anevrizmalar, dural arteriovenöz malformasyonlar, kanama-pıhtılaşma bozuklukları ve malignansilerin duraya metastazları da etyopatogenezinde suçlanan faktörlerdendir^(1,2,3,4,5). Subdural mesafeye olan herhangi bir kanamanın içinde inflamatuvar reaksiyonların bulunduğu pek çok fizyopatolojik mekanizmayı harekete geçirdiği çok iyi bilinmektedir^(6,7,8). Hastalığın primer tedavisi cerrahidir^(9,10,11). 1991-1993 yılları arasında kronik subdural hematoma nedeniyle cerrahi girişim uygulanan erişkin yaş grubundaki 60 hastanın te-

davi sonuçları retrospektif olarak incelenmiş ve literatürler gözden geçirilmiştir.

MATERYAL ve METOD

Hastaların hepsinin tanısı BT ile konuldu ve acil şartlar içerisinde preoperatif hazırlıkları yapılarak ameliyata alındı. Hastaların yaşı, kardiyak ve pulmoner problemleri, ilave metabolik bozuklukların varlığı, hematomun büyüklüğü ve lokalizasyonu gibi kriterlere göre operasyon tekniklerinden birisi seçildi. Hastaların hepsi postoperatif dönemde antiepileptik tedavi alırken hiçbirisine steroid ve diüretik verilmedi. Hastaların postoperatif ilk 24-48 saatlik dönemlerinde baş ve omuzları yüksek olacak şekilde yatırıldı. Postopera-

tif üçüncü ve yedinci günler arasında hastalara kontrol BT yapıldı. Kliniğimizde kullandığımız evrelendirme sistemi Tablo-I'de özetlenmiştir. Uygulanan operatif yöntemler ise Tablo-II'de sıralanmıştır.

SONUÇLAR

1991-1993 yılları arasında KSdH nedeniyle opere edilen toplam hasta sayısı 60 (40 erkek, 16 kadın) olarak bulundu. Hastaların 55'i (%91.7) 12 ay ve 10 gün arasında değişen bir süre kadar önce (Ortalama 38 gün) kafa travması geçirmişlerdi. Diğer 5 (%8.3) hasta ise daha önceden geçirilmiş herhangi bir travma tanımlamıyordu.

KSdH'ların 22'si (%36.7) sol hemisferde, 27'si (%45) ise sağ hemisferde lokalize iken, 11 (%18.3) hastada bilateral KSdH saptandı. Beş (%8.3) hastanın radyolojik görünüm olarak izodens KSdH'u vardı, bunların üçü sol, ikisi ise sağ hemisferde lokalize idi.

10 (%17.7) hastada bir veya daha fazla burr-hole açılarak dura yıldız şeklinde

kaldırıldı ve hematoma boşaltıldı. 40 (%66.7) yeterli büyüklükte kraniotomi flebi oluşturularak dura kaldırıldı ve hematoma boşaltıldıktan sonra mümkün olduğu kadar totale yakın membran eksizyonu yapıldı. Bu hastaların beşinde kapalı sistem drenaj uygulandı. 10 (%16.6) hasta ise çift kraniostomi ile yıkama ve kapalı sistem drenaja alındı. İki (%3.3) hasta postoperatif ilk on gün içerisinde kardiyak ve pulmoner problemleri nedeniyle eksitus oldu.

10 (%16.6) hastaya, KSdH sonrası gelişen subdural effüzyon nedeniyle subduroperitoneal şant yerleştirildi. Bu hastalardan beşinde (%50) ilk ameliyatta burr-hole'ler ile KSdH boşaltılmış, üç (%33.3) hastada kraniotomi ve membranektomi, iki (%20) hastada ise çift kraniostomi ile yıkama ve kapalı sistem drenaj uygulanmıştı.

23 (%38.3) hastada ilk ameliyattan sonra komplet iyileşme gözlenirken yedi hastada herhangi bir girişime gerek

Tablo-I : Hastaların nörolojik muayenelerine göre evrelere ayrılması.

EVRE 0:	Hastanın orta şiddette baş ağrısı gibi ılımlı semptomları var. Nörolojik muayenesi normal.
EVRE 1:	Hastanın semptomları şiddetlenmiş (şiddetli baş ağrısı). Minimal uykuya eğilimi var.
EVRE 2:	Hastanın ileri derecede uykuya eğilimi var. Oriantasyonu bozuk, kooperasyon güçlüğüle kurulabiliyor, değişik derecelerde nörolojik defisiti var.
EVRE 3:	Hastanın şuuru kapalı, ağırlı uyaranlara değişik derecelerde cevap veriyor, ileri derecede fokal nörolojik defisiti var.
EVRE 4:	Hastanın şuuru kapalı, ağırlı uyaranlara cevap veriyor. Deserebre veya dekortike postürde.

Tablo-II : Tedavide kullanılan ameliyat yöntemleri.

- I. Bir veya daha fazla burr-hole açılarak hematomun eksternal drenaj uygulamaksızın boşaltılması.
- II. Kraniotomi ve membranektomi.
- III. Çift kraniostomi ile yıkama ve kapalı sistem drenaj uygulanması.
- IV. Subduroperitoneal şant veya rezervuarlı subdural kateter sistemleri.

göstermeyecek, sıvama tarzında minimal subdural effüzyon saptandı. Subdural efüzyon felişen 25 (%41.7) hastanın onbeşinde steril şartlarda yapılan boşaltıcı subdural ponksiyonlar sonucu yeterli kortikal yükseklik sağlanırken, diğer on hastaya subduroperitoneal şant takıldı. Bu hastalardan üçü (%33.3) proksimal ucun yerinden çıkması nedeniyle revizyona alındı. İlk ameliyatlarında kraniotomi ve membranektomi uygulanan beş hasta rekkürrens nedeniyle, postoperatif ilk onbeş gün içinde, ikinci kez ameliyata alındı. Bu hastaların hepsinde yeni membran oluşumu mevcuttu.

Dört olguda tension-pnömoselalus görülmüştür. Bu olgulardan sadece birisi kraniotomi ve membranektomi sonrası eksternal drenaja alınan hastalardan iken, diğer üç olgunun çift burr-hole ile yıkamadan sonra eksternal drenaja alınan hastalar olduğu görüldü.

Dokuz (%15) olguda yara yeri enfeksiyonu görüldü. Bu hastalardan beşinde konservatif tedavi ile yeterli iyileşme sağlanırken üç olgu enfeksiyon önlendikten sonra revizyona alındı. Bir olguda ise yara yeri enfeksiyonundan sonra osteomyelit geliştiği için kraniotomi flebi çıkartıldı.

Subduroperitoneal şant takılan on olgudan birinde postoperatif otuzyedinci günde yaygın abdominal ağrı, ateş, bulantı ve kusma gelişmiştir. Bu olgunun kontrol BT'sinde yeterli kortikal yükselmenin sağlandığı görüldü. Olgu tekrar opere edilerek şant çıkarılmış alınan kültürlerde üreme olmamıştır.

TARTIŞMA

KSdH'un en sık görülen klinik bulgularını başağrısı, hemiparezi ve mental bozukluklar oluşturmakta ve yaşlı hastalarda gençlere göre iki kat daha çok rastlanılmaktadır^(6,9,12-15). Hastalığın primer tedavisi uygun cerrahi yöntemlerle hematomun boşaltılması ve yeterli kortikal ekspansiyonu sağlayan yardımcı girişimlerdir⁽¹⁵⁾. Literatürde spontan rezolüsyona uğrayan KSdH olguları nadir değildir^(9,16-18).

KSdH boşaltıldıktan sonra başağrısı,

hemiparezi ve mental bozukluklar gibi klinik semptomlarda düzelmektedir^(7,15,19). Bununla birlikte bir kısım mental bozukluklar her zaman reversible değildir^(10,11,14).

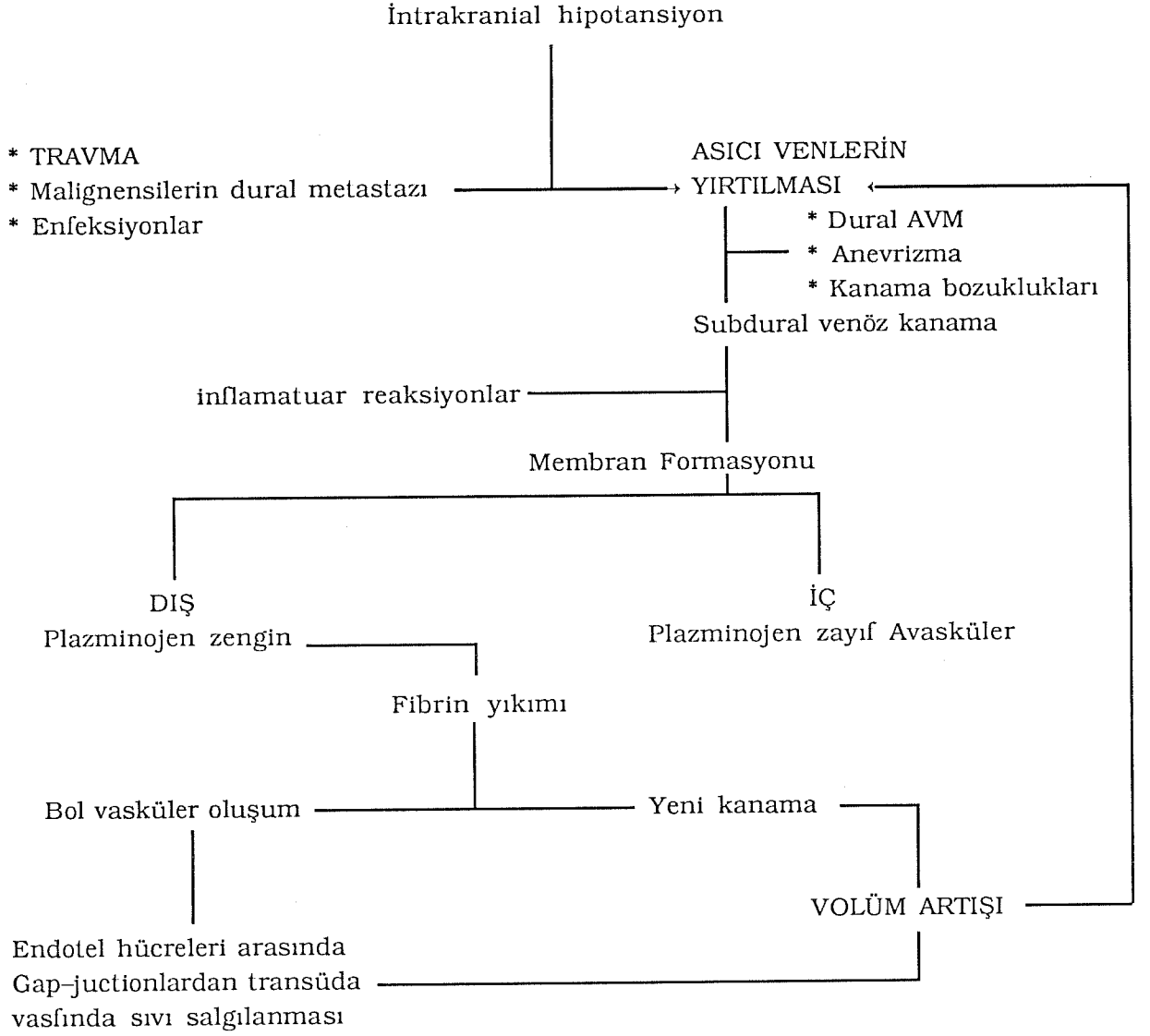
Hastalığın etyopatogenezinde en önemli faktör hastanın daha önceden geçirdiği kafa travmasıdır. Buna ilave olarak çeşitli neoplazmların subdural mesafeye veya zaten var olan KSdH membranına metastaz yapmaları, anevrizmatik veya arterial kaynaklı kanamalar, dural arteriovenöz malformasyonlar (dural AVM), kanama-pıhtılaşma bozuklukları ve enfeksiyonlar etyopatogenezde suçlanan faktörlerdendir^(1-4,20).

KSdH'un fizyopatolojisinde en önemli rolü oynayan travmanın direk etkisi ve intrakranial hipotansiyonun yardımıyla asıcı venler yırtılmakta, bu da subdural mesafeye venöz kanamaya neden olmaktadır^(5,21,22). Bu evreden sonra inflamatuvar reaksiyonların olaya katılmasıyla hematoma etrafında membran oluşmaktadır^(23,24). Hem tekrarlayan yeni kanamalar hemde hematoma membranının transüda vasfında sıvı salgılaması volüm artışına neden olmakta böylece daha çok asıcı ven yırtılmaktadır^(25,26). KSdH'un fizyopatolojisi Şekil-1'de şematik olarak özetlenmiştir.

BT ve Manyetik Resonans Görüntüleme (MRG) tetkiklerinin KSdH'ların tanısında ve postoperatif takiplerinde önemli bir yeri ve yüksek tanısal değeri vardır⁽²⁷⁻²⁹⁾.

Hastalığın tedavisinde değişik cerrahi yöntemler kullanılmaktadır. En çok kullanılan teknik; yeterli büyüklükte kraniotomi flebi oluşturulduktan sonra membran eksizyonu yapmaktır⁽³⁰⁻³²⁾. Tek veya daha fazla burr-hole kullanılarak hematomun boşaltılması, çift burr-hole açılarak yıkama ve ardından kapalı sistem drenaja alınması, hematoma boşaldıktan sonra subduroperitoneal subdural kateter takılarak serebral reekspansiyonun sağlanması veya rezervuarlı şant takılarak boşaltıcı ponksiyonlarla, kortikal yükselmenin sağlanmaya çalışılması diğer yöntemler arasında sayılabilir^(8,30-32).

Postoperatif dönemde gelişecek kompli-



Şekil-1 : Kronik subdural hematomun fizyopatolojisinin şematik olarak gösterilmesi.

kasyonlar hem hastalığın tedavisini güçleştirmekte hem de ilave tedavi tekniklerinin kullanılmasını zorunlu kılmaktadır⁽⁸⁾. KSdH'un tekrarlanması veya subdural effüzyona dönmesi en sık karşılaşılan durumdur. Yeterli kortikal yükselmenin sağlanmasını engelleyen bu durumun ortadan kaldırılması için subdural mesafedeki bu kolleksiyonun sürekli boşaltılması esastır^(8,31,32). Kliniğimizde bu amaçla boşaltıcı subdural ponksiyon, subduroperitoneal şant ve rezervuanlı subdural kateter kullanılmaktadır. Ameliyat sırasında kor-

tikal yükselmenin sağlanamadığı olgularda kapalı sistem drenajının kullanılmasının yararı vardır.

Kraniyotomi ve membranektomi yapıldıktan sonra kapalı sistem drenaj uygulanan beş olgunun dördünde postoperatif üçüncü günde yeterli kortikal yüksekliğe ulaşılmıştır.

Tension-pnömoselalus burr-hole açılarak hematomun boşaltıldığı ve eksternal drenaja alındığı hastalarda daha sık görülmektedir⁽⁸⁾. Postoperatif erken dönemde çekilen kontrol BT'nin tanısız değeri yüksektir⁽⁸⁾.

KSDH'ların primer tedavisi cerrahi olmakla birlikte kullanılan cerrahi yöntemler değişmektedir. Yeterli membran eksizyonunun yapıldığı olgularda komplet düzelme oranı daha yüksektir. KSDH sonrası rekürrens veya subdural effüzyon kortikal reekspansiyonu engellemektedir. Bu tür olgularda rezervuarlı subdural kateter

veya subduroperitoneal şantın kullanılması hem yeni membran oluşumunu engellemekte hem de subdural kolleksiyonu sürekli boşaltarak kortikal yükselmeyi hızlandırmaktadır. Subdural effüzyon gelişen olgularda serebral reekspansiyonun sağlanması için bu tür yardımcı girişimlerden kaçınılması gerektiği inancındayız.

Tablo-III : Kronik subdural hematomu olan 60 hastanın travma, lokalizasyon, tedavi şekli ve komplikasyonlarına göre dağılımı.

	Sayı (n)	%
<u>Travma</u>		
Var	55	91.7
Yok	5	8.3
<u>Lokalizasyon</u>		
Sol Hemisfer	22	36.7
Sağ Hemisfer	27	45.0
Bilateral	11	18.3
<u>Tedavi Şekli</u>		
Tek Burr-hole	10	16.7
Kraniotomi+Membran eksizyonu	40	66.7
Çift kraniostomi+Yıkama+ kapalı drenaj	10	16.7
<u>Tedavi Sonuçları ve Komplikasyonlar</u>		
Komplet iyileşme	23	38.3
Minimal subdural effüzyon	7	11.7
Subdural effüzyon	25	41.7
Tension pnömoselalus	4	6.7
Yara yeri enfeksiyonu	9	15.0
Eksitus	2	3.3
<u>Hastaların Evresi</u>		
Evre 0	17	28.3
Evre 1	32	53.3
Evre 2	9	15.0
Evre 3	2	3.3

Tablo-IV : Kronik subdural hematomlu hastalarda yapılan tedavi biçimine göre komplikasyonların dağılımı.

Tedavi Şekli	Komplikasyonların Dağılımı			
	Subdural Effüzyon	(%)	Tension Pnömoselalus	(%)
Tek burr-hole	8	80	3	30
Kraniotomi+membran eksizyonu	19	47.5	1	2.5
Çift Kraniotomi+yıkama +kapalı drenaj	5	50	0	0

Geliş Tarihi: 16.09.1993

Yayına Kabul Tarihi: 11.04.1994

KAYNAKLAR

1. Ambivagor P, Sher J: Subdural hematoma secondary to metastatic neoplasms: Reports of two cases and review of the literature. *Cancer* 1978; 42: 2015-2018.
2. Baskinis N, Grotenhuis A, Wandt H: Chronic subdural hematoma associated with an intracapsular meningioma: Case report and a short review of the literature. *J Neurosurgery* 1984; 28: 17-23.
3. Braun EM, Burger LJ, Schlang HA: Subdural hematoma from metastatic malignant disease. *Cancer* 1973; 32: 1370-1373.
4. Bucci MN, Farhat SM: Metastatic adenocarcinoma of the prostate as a cause of subdural hematoma. *J Urol* 1986; 135: 803-804.
5. Hancock DO: Cerebral collapse associated with chronic subdural hematoma in adults: A comparison of two methods of treatment. *Lancet* 1965; 2: 633-634.
6. Perlmutter I: Subdural hematoma in older patients. *JAMA* 1961; 214: 212-214.
7. Ojeda VJ, Mastaglia FL, Kakulas BA: Causes of organic dementia: A necropsy survey of 60 cases. *Med J Australia* 1986; 145: 69-71.
8. Caron J-L, Worthington C, Bertrand G: Tension pneumocephalus after evacuation of chronic subdural hematoma and subsequent treatment with continuous lumbar subarachnoid infusion and craniostomy drainage. *Neurosurgery* 1985; 16: 107-110.
9. Ikeda K, Kano A, Hayase H, et al. Relationship between symptoms of chronic subdural hematoma and hematoma volume or regional cerebral blood flow. *Neurol Med Chir (Tokyo)* 1984; 24: 869-875.
10. Eto F: Chronic subdural hematoma. *J sen Dement (Tokyo)* 1990; 4: 87-93.
11. Hirai O, Yamakawa H, Nishikawa M, et al. Factors responsible for prognosis of chronic subdural hematoma. *Neurol Surg (Tokyo)* 1989; 17: 827-833.
12. Fogelholm R, Heiskanen O, Wallimo O: Chronic subdural hematoma in adults. Influence of patients age on symptoms, signs, and thickness of hematoma. *J Neurosurg* 1975; 42: 43-46.
13. Fujioka S, Matsukada Y, Kaku M, et al. Ct analysis of 100 cases with chronic subdural hematoma with respect to clinical manifestation and the enlarging process of the hematoma. *Neurol Med Chir (Tokyo)* 1981; 21: 1153-1160.
14. Hoshi Y, Fuse M, Iio M, et al. Chronic subdural hematoma in the elderly. *J Jpn Geriatr Soc (Tokyo)* 1977; 14: 480-488.
15. Tanaka A, Kimura M, Yoshinaga S, et al. Computed tomography and cerebral blood flow correlations of mental changes in chronic subdural hematoma. *Neurosurgery* 1992; 30: 370-378.
16. Ganon E, Cook AW, Browde EJ: Resolving subdural collections. *J Neurosurg* 1962; 19: 865-869.
17. Naganuma H, Fukamachi A, Kawakami M, et al. Spontaneous resolution of chronic subdural hematomas. *Neurosurgery* 1986; 19: 794-798.
18. Chokroverty S, Mayo CM: Spontaneous resolution of subdural hematoma. *Dis Nerv Syst* 1968; 29: 704-706.
19. Cummings J, Benson DF, Lo Verme SJr: Reversible dementia. *JAMA* 1980; 243: 2434-2439.
20. Cave WS: Acute nontraumatic subdural hematoma of arterial origin. *J Fransic Sci* 1983; 28: 786-789.
21. Mac Donald Holmes J: Intracranial hypotension associated with subdural hematoma. *Br Med J* 1953; 1: 1363-1366.
22. Zollinger R, Gross RE: Traumatic subdural hematoma: An explanation of the late onset of pressure symptoms. *JAMA* 1934; 103: 245-249.

23. Glover D, Labadie EL: Physiopathogenesis of subdural hematomas: Part 2. Inhibition of growth of experimental hematomas with dexametasone. *J Neurosurg* 1976; 45: 393-397.
24. Labadie EL, Glover D: Physiopathogenesis of subdural hematomas: Part I. Histological and biochemical comparisons of subcutaneous hematomas in rats with subdural hematoma in man. *J Neurosurg* 1976; 45: 382-392.
25. Ito H, Yamamoto S, Kamai T, et al. Role of local hyperfibrinolysis in the etiology of chronic subdural hematoma. *J Neurosurg* 1976; 45: 26-31.
26. Sato S, Susuki J: Ultrastructural observations of the capsule of chronic subdural hematoma in various clinical states. *J Neurosurg* 1975; 43: 569-578.
27. Scotti G, Terbrugge K, Melancon D, et al. Evaluation of the age of subdural hematomas by computerized tomograph. *J Neurosurg* 1977; 47: 311-315.
28. Sipponen JT, sepponen RE, Sivula AS: Chronic subdural hematoma: Demonstration by magnetic resonance. *Radiology* 1984; 150: 79-85.
29. Ebisu T, Naruse S, Horikawa Y, et al. Nonacute subdural hematoma: Fundamental interpretation of MR images based on biochemical and invitro MR analysis. *Radiology* 1989; 171: 449-453.
30. Gomes F: One hudred case of subdural hematoma from 1930 to 1955 at the Henry Ford Hospital. *Henry Ford Hosp. Med Bull* 1957; 5: 35-46.
31. Markwalder T-M: Chronic subdural hematomas: A review. *J Neurosurg* 1981; 54: 637-645.
32. Markwalder T-M, Seiler RW: Chronic subdural hematomas: To drain or not to drain. *Neurosurgery* 1985; 16: 185-188.

