

Maksillektomi

Dr. Metin ÖNERCİ, Dr. Taner YILMAZ

Hacettepe Üniversitesi Tıp Fakültesi, KBB Anabilim Dalı

- ✓ Maksiller sinüs (antrum of Highmore), paranazal sinüslerin en büyüğü ve malign tümörlerin en sık görüldüğü sinüstdür. Paranazal sinüs kanserlerinin %80'i antrumda, %20'si etmoid sinüste, %1'den azı da frontal ve sfenoid sinüste görülür. Detaylı fizik muayene ve gelişmiş teşhis olanaklarına rağmen, hastalığın yayılımını ameliyat öncesi tam olarak belirlemek her zaman mümkün olmaz. Temel olarak, her maksillektomi bir eksplorasyondur; ameliyat esnasında çevre yapıların tutulumuna göre, müdahalede gereken değişiklikler yapılır. Tedavinin temelini cerrahi oluşturur. İnfrastrüktür tümörlerine subtotal maksillektomi uygulanabilir; mezostrüktür tümörleri için total maksillektomi yapmak gerekir; fakat, orbita içeriği genellikle korunabilir. Süprastrüktür tümörleri ise, total maksillektomi+orbita ekzenterasyonu, bazen de kraniyofasial rezeksiyon gerektirirler. Maksilla kanserinde, en yüksek başarı şansı cerrahiye ek olarak radyoterapi verilmesiyle sağlanır. Uygulanan tedavi palyatifdir. Orbita içeriğini korumak için kesin kriterler henüz mevcut değildir. Orbita periostunun üst yüzünün tutulması halinde orbitaekzenterasyonu yapmanın daha doğru olduğuna inanılmaktadır. Servikal metastazı cerrahiye kontraendikasyon kabul edenler vardır; biz, boyunda metastazı olan vakalarda, maksillektomi sonrası 4-6 hafta lenfin süzülmesini bekleyerek boyun diseksiyonu yapıyoruz. Maksillektomi+radyoterapi ile, maksilla kanseri için 5 yıllık yaşam oranı %25 civarındadır. Hastaların çoğu lokal veya bölgesel nüks nedeniyle kaybedilirler. Kraniasiyal rezeksiyon ve kemoterapi ile, başarı şansı belki gelecekte daha yüksek olacaktır. Maksilla kanseri, hasta değerlendirmesi, maksillektomi çeşitleri ve cerrahi tekniği ile komplikasyonları literatür ışığında tartışılmıştır.

Anahtar Kelimeler: Maksillektomi

- ✓ Maxillary sinus is the largest and the most commonly involved of all paranasal sinuses by malignant tumors. Eighty percent of paranasal sinus cancers are seen in the antrum, 20% in ethmoid sinuses, and less than 1% in frontal and sphenoid sinuses. In spite of detailed physical examination and advanced diagnostic facilities it is not always possible to determine the extent of disease preoperatively. Basically, every maxillectomy is an exploration; during the operation necessary changes are made in the procedure according to the involvement of the neighboring structures. Surgery forms the basis of treatment. Subtotal maxillectomy can be performed for tumors of the infrastructure; total maxillectomy can be done for mesostructure tumors and orbital contents can generally be preserved. Tumors of the suprastructure require total maxillectomy+orbital exenteration and sometimes craniofacial resection. The highest therapeutic success rate in maxillary cancer is palliative. Strict criteria for preservation of orbital contents are not yet available. It is believed that it is better to perform orbital exenteration in cases where upper surface of the orbital periosteum is involved. There are physicians who accept the presence of cervical metastasis as a contraindication to surgery; we perform neck dissection for such cases after having waited for the down flow of the lymph for 4-6 weeks after maxillectomy. With maxillectomy and radiotherapy, the 5-year-survival rate for maxillary cancer is around 25%. The majority of patients are lost due to local or regional recurrence. The success rate will probably be higher in the future with craniofacial resection and chemotherapy. Maxillary cancer, patient evaluation, maxillectomy types and surgical technique together with complications are discussed in the view of the literature.

Key words: Maxillectomy

Maksiller sinüs (antrum of Highmore), paranazal sinüslerin en büyüğü ve malign tümörlerin en sık görüldüğü sinüstür. Paranazal sinüs kanserlerinin %80'i antrumda, %20'si etmoid sinüste, %1'den azı da frontal ve sfenoid sinüste görülür^(1,2,3,4,5,6). Etmoid sinüsün antruma yakınlığı nedeniyle, antrum tümörleri etmoide erken invazyon gösterirler; bu nedenle, birçok maksiller sinüs tümörü aslında antroetmoid tümördür⁽⁷⁾.

Maksilla kanserleri nadir görülür; ABD'de insidansı 1:200.000'in altındadır⁽⁸⁾. Erkek/kadın oranı, 2/1 civarındadır⁽⁹⁾. 30 yaşının altındakilerde nadirdir; sıklıkla 50-70 yaşları arasında rastlanır^(1,9). Sağ ve sol antrum tutulumu eşittir^(9,10).

MAKSİLLER SİNÜS TÜMÖRLERİNİN SINIFLAMASI

Tek tip sınıflama sistemi, tedavinin planlanmasında, sonuçların değerlendirilmesi ve bildirilmesinde çok önemlidir. Maksiller sinüs tümörleri için birçok klinik sınıflama tanımlanmıştır. Sebilleau, 1906'da ilk kez maksilla tümörlerini sınıflamıştır. Antrum tabanı ayırıcı çizgi olacak şekilde, maksillayı süpra- ve infrastrüktür olarak ikiye ayırmış ve infrastrüktürü tutan tümörlerin tedaviye daha iyi yanıt verdiğini belirtmiştir. Daha sonra, maksillanın orta kısmına mezost-rüktür ismini vermiş, fakat sınırlarını tam belirlemişti⁽¹¹⁾. Ohngren 1933'te maksillayı, iç kantasu mandibulanın angulusuna birleştiren hayali bir çizgi ile, posterosüperior ve anteroinferior segmentler olmak üzere ikiye ayırmıştır. Posterosüperior segment tümörlerinin daha kötü prognoza sahip olduklarına işaret ederek, bu hattın kanser açısından önemini dile getirmiştir. Şüphe yok ki, bu çizginin üzerinde yer alan tümörler, daha ileri evrede gelirler; pteri-

goid lamina, kribriform lamina ve orbita gibi hayati yapılar adaha yakındırlar⁽¹¹⁾.

1960'da Fransa'da, 1963'de Amerika'da, antrum kanserleri için TNM sınıflaması ortaya atılmıştır. Primer tümörün (T) yaygınlığı, yeri ve çevre dokuları tutmasına göre belirlenir. Lederman⁽⁴⁾, Sebilleau'nun sınıflamasını kullanarak, bunu TNM sınıflamasına uyarlamıştır. Ön-arka kafayı iki paralel çizgi ile bölerek, maksillayı süpra-, mezo- ve infrastrüktüre ayırmıştır; üst çizgi orbita tabanına, alt çizgi de antrum tabanına paraleldir. Orbita medial duvarından inilen dik çizgi ile etmoid sinüsler ve burun boşluğu antrumdan ayrılmıştır. 1976'da American Joint Committee TNM sınıflamasını kabul etmiştir. Ohngren çizgisi, antrumu süpra- ve infrastrüktür olarak ikiye bölmüş ve tümörler buna göre sınıflandırılmıştır. Bu sınıflama, T-kategorilerini klinik deneyimlere uyarlayamadığı için çok eleştirilmiştir⁽¹²⁾.

Infrastrüktür tümörlerine subtotal maksillektomi uygulanabilir; mezostrüktür tümörleri için total maksillektomi yapmak gerekir; fakat, orbita içeriği genellikle korunabilir. Süprastrüktür tümörleri ise, total maksillektomi+orbita ekzentereasyonu, bazen de kraniyofasial rezeksiyon gerektirirler^(13,14).

Bahsedilen topoğrafik sınıflamalar, tümör histolojisi ve tümör-konakçı ilişkisini dikkate almadıkları için yetersiz kalırlar.

Detaylı fizik muayene ve gelişmiş teşhis olanaklarına rağmen, hastalığın yayılımını ameliyat öncesi tam olarak belirlemek her zaman mümkün olmaz. Bazı tümörlerin multisentrik orijini nedeniyle durum bazen biraz daha karışır. Temel olarak, her maksillektomi bir eksplorasyondur; ameliyat esnasında çevre yapıların tutulumu değerlendirilerek, müdahalede gereken değişiklikler yapılır.

HASTA DEĞERLENDİRMESİ

HİKAYE: Maksilla kanseri, erken dönemde, fizyolojik fonksiyonları bozmaya-
rak sessiz kalır. Yeterli boyuta ulaşmış çevre dokuları tuttuğunda klinik olarak belirgin hal alır. Tümör nadir görüldüğü, birçok benign durumu taklit ettiği ve semptomlar spesifik olmadığı için, maksiller sinüs kanserlerinden nadiren şüphelenilir. Maksilla kanserli hastaların, çeşitli hekimler tarafından aylarca benign bir hastalık düşünülerek tedavi edilmiş olması nadir değildir.

İlk şikayet genellikle yanakta ağrı ve şişliktir^(4,9). Burun akıntısı, tıkanıklığı ve kanamasından da sık şikayet edilir. Alveolar çıkıntı ve damakta şişlik ve ülser, proptosis, diplopi ve epifora daha az görülür. Bazen hasta, infraorbital sinir tutulumuna bağlı olarak gelişen yanakta uyuşmadan yakını. Sinüste malign melanom varlığında, kanama dah asık görülür⁽¹⁾. Fakat, tümör histolojisinden ziyade, tümörün yayılımı semptomları belirler.

Sinüse thorotrast (thorium dioxide) enjeksiyonu karsinoma riskini artırır^(15,16). Bu radyoaktif ve radyopak madde, karsinojenik özelliği farkedilinceye kadar teşhis amaçlı olarak sinüse enjekte edilmiştir. Kanser gelişmesi için geçmesi gereken süre, 10-20 yıldır. Bu maddenin kalıntısı sinüs grafilerinde görülebilir.

Mobilya endüstrisinde tahta işlerinde çalışan işçilerde, burun ve sinüslerde adenokarsinom insidansı daha yüksektir⁽¹⁷⁾. Bu, talaş tozunun kronik inhalasyonuna bağlanmıştır. Latent period genellikle 40 yıldır; fakat, talaş tozuna maruz kalımdan 5 yıl sonra dahi kanser görülmüştür. Kundura ve nikel endüstrisinde çalışanlarda da burun ve sinüs kanserleri sık görülmektedir⁽¹⁸⁾. Sigaranın paranazal sinüsle-

rin epidermoid karsinomu ile ilgisi olabilir; fakat, bu ilişki diğer baş-boyun kanserleri ile olduğu kadar kesin değildir⁽¹⁹⁾. Ayrıca, kronik sinüzitin mukozada metaplaziye sebep olarak maksilla kanserine yol açabileceği ileri sürülmüştür⁽²⁰⁾. Ancak, kronik enflamasyonun maksiller sinüs kanseri sıklığını artıracığı yönünde klinik delil gösterilememiştir.

MUAYENE: Dikkatli ve detaylı fizik muayene, lezyonun yayılımı, gereken cerrahi müdahale ve iyileşme şansı hakkında çok değerli bilgiler verebilir. Tümör, antrum mukozası ile sınırlı olduğunda pek pozitif bulgu yoktur. Fakat, çok nadiren, hasta bu kadar erken evrede yakalanabilir. Hastaların çoğunun tümörü sinüs sınırları dışına çıkmıştır. Sinüs duvarları çerçevesindeki yerleri muayene ederek hastalığın yayılımı hakkında bilgi sahibi olunur.

Rinoskopide, tümörün burun boşluğuna yayılımı görülebilir. Burun lateral duvarı (sinüs medial duvarı), çok ince bir kemikten oluşur ve sıklıkla orta meza arka kısmında defektiftir. Bu nedenle, burun boşluğuna yayılım sıklığı ve genellikle orta meza olur⁽³⁾. Buruna yayılım iyi araştırılmalıdır; çünkü, biyopsi almak için en ideal yoldur ve burundan alınan biyopsi cerrahi müdahaleyi riske atmaz.

Sinüs ön duvarının tutulumu yüzde şişlik ve asimetriye neden olur. Ön duvar, üst jinjivobukkal sulkustan palpe edilebilir. Mukoza normal olmasına rağmen, kemik defekti ve tümör kitlesi farkedilebilir. Yanak cildinin fiksasyonu ve ülserasyonuna dikkat etmek gerekir.

Alveolar çıkıntıda ve damakta şişlik, sinüs tabanının tutulduğunu gösterir. Tümör, jinjivobukkal sulkus, alveolar çıkıntı ve damağa fistülize olabilir. Bazı dişler sallanabilir. Bu çeşit tümörü olan hastalar, genellikle diş hekimine başvururlar.

Proptosis ve diplopi, orbita tabanının tutulduğunu gösterir. İnfracorbital sinir anestezisi, orbita tabanı tutulumu veya sinirin tabanının tutulmadığını göstermez; çünkü, tümör, orbitanın medialinden ilerleyebilir ve orbita tabanının lateralinde seyreden sinir sağlam kalır⁽²¹⁾. Epifora, nazolakrimal kanalın kısmi veya tamamen tutulması ile oluşur; bu durumda orbitanın tutulmuş olması gerekmez.

Tümör, geriye doğru ilerleyerek pterigopalatin ve infratemporal fossayı tutabilir. Antrumun posteromedial duvarının tutulması, greater palatin sinirin tutulmasına bağlı olarak aynı tarafta diş eti ve damakta anestezie neden olur. Sfenopalatin ganglionunun tutulması nedeniyle, göz yaşında azalma görülebilir. Pterigoid fossaya yayılım, medial pterigoid adalenin çalışmaması nedeniyle trismus sebep olur. Orta ve posterior alveolar sinirler, sinüsün infratemporal yüzünde seyrederek; buraya tümör invazyonu, premolar ve molar dişlerde uyuşmaya yol açar⁽²¹⁾. Daha ileri vakalar, nazofarinkse ve üstaki borusuna ulaşarak, tek taraflı seröz otite neden olabilirler.

Tüm baş-boyun kanserlernide olduğu gibi, bölgesel metastaz açısından boyun muayenesi çok önemlidir. Maksiller sinüsün lenfatik drenajı, retrofarenjeal, submandibuler ve üst jügüler lenf nodlarına olur. İlk muyanede, %3-10 hastada lenf nodu palpe edilebilir^(9,11,22,23,24). Retrofarenjeal lenf nodu metastazı, fizik muayenede saptanamaz. Ağız boşluğuna yayılan tümörlerde, boyun metastazı daha sık görülür; bunun sebebi, daha ileri evre tümör oluşundan kaynaklanabileceği gibi, ağız boşluğunun farklı lenfatik drenajı nedeniyle oluşabilir.

RADYOLOJİ: Radyolojik tetkikler, fizik muayene bulgularını destekler ve hastalığın yayılımını belirler. Direkt sinüs

grafileri, yeterli çekildiğinde çok değerli bilgiler verirler. Yayılımı göstermeleri açısından, CT veya MR çektirilmelidir^(25,26). Tümörden şüpheleniliyorsa bu intranasal veya intranasal biyopsi alınamıyorsa, eksploratif cerrahi öncesi mutlaka bu tetkikler hazırlanmalıdır. Ameliyatı planlarken etmoid sinüsler, kribriform lamina, orbita taban ve apeksi, pterigopalatin ve infraorbital fossanın değerlendirilmesi çok önemlidir.

BİYOPSİ: Patolojik inceleme için biyopsi, ameliyatın başarısını tehlikeye sokmayacak şekilde alınmalıdır. Hastaların birçoğunda, ağız veya burunda gözle görülebilen tümör mevcuttur, ve biyopsi burardan alınmalıdır. Eğer, ağız veya burunda tümör mevcut değilse, alt meadan antrostomi yaparak veya eksplorasyon amacıyla Caldwell-Luc yaklaşımı ile biyopsi alınmalıdır⁽²⁷⁾. İnsizyon, kanın fossanın alt kısmından yapılmalı, böylece, ameliyat sırasında spesimen ile birlikte çıkarılması sağlanmalıdır. Şüphelenilen tümörden biyopsi almak için sinoskopisi de yapılabilir⁽²⁸⁾.

Maksiller sinüs kanserlerinin %80'den fazlası epidermoid karsinomdur^(9,22,23). Adenokistik ve mucoepidermoid karsinom %10 kadarını oluşturur. Diğerleri ise, sarkomlar, malign melanom, lenfoma, plazmasitoma, malign schwannom, malign histiositom ve ameloblastomdur.

MAKSİLLA KANSERİ İÇİN TNM SINIFLAMASI:

Primer Tümör (T):

TX Primer tümör değerlendirilemiyor.

T0 Primer tümör yok.

Tis Karsinoma in situ.

T1 Tümör antrum mukozası ile sınırlı; kemik yıkımı ve erozyonu yok.

T2 Sert damak ve/veya orta mead dahil

olmak üzere infrastrüktürde kemik erozyonu ve yıkımı mevcut.

T3 Tümör şu yapıları tutuyor: yanak cilri, maksiller sinüs arka duvarı, orbita tabanı ve medial duvarı, anterior etmoid sinüs.

T4 Tümör orbitaya girmiş ve şu yapıları tutmuştur: kribriform lamina, posterior etmoid sinüs, sfenoid sinüs, nazofarinks, yumuşak damak, pterigomaksiller veya temporal fossa, kafa kaidesi.

Bölgesel lenf nodları (N):

NX Bölgesel lenf nodları değerlendirilemiyor.

N0 Bölgesel lenf nodu metastazı yok.

N1 Çap \leq 3 cm. olacak şekilde, aynı tarafta tek lenf nodu metastazı mevcut.

N2a Çap $>$ 3 cm. fakat $<$ 6 cm. olacak şekilde, aynı tarafta tek lenf nodu metastazı mevcut.

N2b Çapları $<$ 6 cm. olacak şekilde, aynı tarafta çok sayıda lenf nodu metastazı mevcut.

N2c Çapları $<$ 6 cm. olacak şekilde, karşı tarafta veya her iki tarafta metastatik lenf nodları mevcut.

N3 Çapı $>$ 6cm., metastatik lenf nodu mevcut.

Uzak Metastaz (M):

MX Uzak metastaz değerlendirilemiyor.

M0 Uzak metastaz yok.

M1 Uzak metastaz mevcut.

MAKSİLLA KANSERİ

EVRELEMESİ:

Evre 0	Tis NOM0	Evre I	T1N0M0
Evre II	T2N0M0		
Evre III	T3N0M0	T1N1M0	
	T2N1M0	T3N1M0	
Evre IV	T4N0, N1M0		
	Her T, N2, N3, M0		
	Her T, Her N, M1		

TEDAVİ

Hastalığın yayılımı belirlenip, histolojisi saptandıktan sonra tedavi şekline karar verilir. Tedavinin temelini cerrahi oluşturur. Epidermoid karsinom (transizyonel hücreli karsinom ve indifferansiye karsinom dahil), adenokarsinom (tükrük bezi kökenli tümörler dahil), malign melanom, malign schwannom, malign histiyositom, ameloblastom ve sarkomlar temelde cerrahi müdahale ile tedavi edilirler. Lenfoma ve plazmositomlar primer olarak radyoterapi ile tedavi edilirler; cerrahi bazen faydalı olabilir.

İnfrastrüktürü tutan tümörlere subtotal maksillektomi uygulanır. Mezo- ve süprastrüktür tutulumu halinde total maksillektomi yapmak gerekir. Pterigopalatin ve infra-temporal fossa tutulumu, tümörün cerrahi müdahale ile tamamen çıkarılması şansını düşürür; fakat, cerrahiye kontraendikasyon teşkil etmez. Posterior etmoid hücreler, sfenoid sinüs, kribriform lamina, orbita apeksi ve pterigoid fossa tutulduğunda, kraniyofasiyal rezeksiyonu planlamak gerekir (29,30,31,32,33,34). Anteroinferior etmoid bölgeyi tutan tümör, total maksillektomi ile çıkarılabilir⁽³⁵⁾.

Maksilla kanserinde, en yüksek başarı şansının cerrahiye ek olarak radyoterapi verilmesiyle sağlandığına inanılır (9,10,22,23,36,37). Postoperatif radyoterapi etkili olmasına rağmen, bazı cerrahlar, radyoterapiyi ameliyat öncesi verirler⁽³⁸⁾; bu durumda, yara iyileşmesi ile ilgili problemler beklenmelidir. Radyoterapi, süprastrüktürü içermeli, karşı taraftaki göz ve lakrimal sisteme zarar vermemelidir.

Maksilla kanseri cerrahisinde en zor karar, rezeksiyona orbitayı da dahil edip etmeme konusundadır. Orbita içeriğini korumak için kesin kriterler henüz mevcut değildir. Maksilla kanseri cerrahisinin

yaygın olarak kullanıldığı 1940'lı ve 50'li yıllarda, orbita ekzenterasyonu total maksillektominin doğal bir bölümüydü^(39,40). Fakat, zamanla, özünü koruyacak daha konservatif yaklaşımlar geliştirilmiştir^(37,41,42,43). Önceleri, orbitanın kemik duvarları tutulduğunda veya orbita tabanı ile medial duvarına invazyon olduğunda ekzenterasyon yapılırken, günümüzde, orbita periostunun üst yüzünün tutulması halinde orbita ekzenterasyonu yapmanın daha doğru olduğuna inanılmaktadır. Radyolojik olarak orbita kemik duvarı tutulumunun olması, ekzenterasyon yapmak için yeterli değildir; ameliyat sırasındaki bulgular çok daha önemlidir; periost tutulduğunda gözü almak gerekir^(37,42,43). Orbitaya konservatif yaklaşımını destekleyen delillerin çokluğuna rağmen, maksilla kanseri tedavisinde orbita ekzenterasyonun rolü tam olarak saptanamamıştır.

Eksenterasyona rağmen başarı sağlanamamasında, orbitanın en-blok çıkarılmasının rolü olabilir. Kraniofasial yaklaşımlar geliştikçe, orbita maksilla ile en-blok çıkarılabilecek; bu sayede, orbita ekzenterasyonu maksilla kanserinde daha önemli rol oynayabilecektir. Literatürde, T3 ve T4 tümörlerde orbita ekzenterasyonunun yaşam süresini uzattığını bildiren yayınlar mevcuttur^(29,33,44).

Bölgesel metastaz varlığında prognoz çok kötüdür. Servikal metastazı cerrahiye kontraendikasyon kabul edenler vardır^(22,24,43). Biz, boyunda metastazı olan vakalarda, maksillektomi sonrası 4-6 hafta lenfin süzülmesini bekleyerek boyun diseksiyonu yapıyoruz. Radyoterapi, maksilla kanserinin muhtemel drenaj alanlarını da kapsamaludur.

Maksillektomi+radyoterapi ile, maksilla kanseri için 5 yıllık yaşam oranı %25 civarındadır. Hastaların çoğu lokal veya

bölgesel nüks nedeniyle kaybedilirler^(22,45). Kraniofasial rezeksiyon ve kemoterapi ile, başarı şansı belki gelecekte daha yüksek olacaktır^(46,47,48).

Uygulanan tedavi küratif olmaktan daha çok palyatiftir. Hastaların %70'inin bu hastalıktan kaybedilmesine rağmen, önemli bir kısmı, kombine tedavi ile kalan hayatını daha rahat geçirebilir. Ameliyat sırasında rezidü bırakılmasına rağmen, hasta, geçici olarak da olsa büyük, kötü kokulu, kanayan, proptosis ve ağrıya sebep olan tümörden kurtulur.

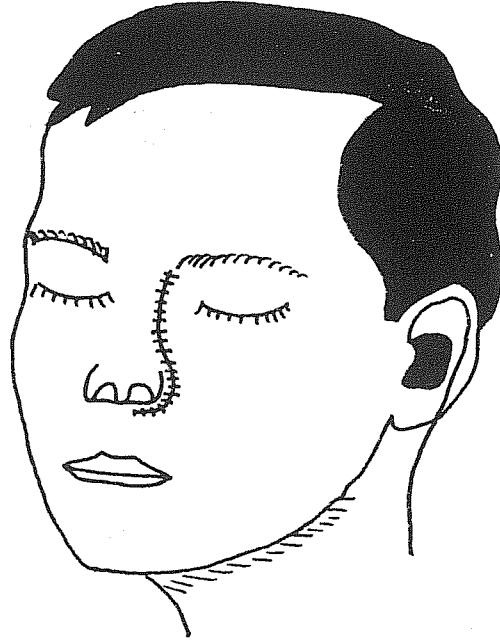
CERRAHİ MÜDAHALE

AMELİYAT ÖNCESİ DEĞERLENDİRME:

Maksillektomi, intraoperatif kan kaybına yol açabilecek önemli bir ameliyattır. Hastanın genel durumu ameliyat öncesi iyi değerlendirilmeli ve en az iki ünite kan hazırlanmalıdır. Diş hekimliği Protez bölümünce hastanın çene ölçüsü alınmalı, buna göre protez hazırlanmalı ve ameliyat sonrası en kısa sürede kullanılmalıdır. Böyle bir protez, hastanın nazogastrik sonda ile beslenmesi durumunu ortadan kaldıracak ve hastanın rahat etmesini sağlayacaktır. Orbita ekzenterasyonu planlanmasa bile, hastaya ameliyat sırasındaki bulgulara göre gözün alınmasının gerekebileceği anlatılmalı, ve hastadan gerekli izin alınmalıdır.

MEDIAL MAKSİLLEKTOMİ

Lateral rinotomi insizyonu yapılır; cild insizyonu, burun dorsumu ile medial kantusun ortasından başlar; nazofasiyal bölgede ilerleyerek burun kanadının çevresinden dolaşır ve burun deliği içinde sona erir (Resim 1). Kanama yerleri koterize edilerek insizyon kat kat derinleştirilir. Anguler arter ve ven bulunup bağlanır. Maksilla periostuna insizyon yapılarak, periost Freer



Resim-1: Lateral Rinotomi İnsizyonu

elevatörü ile eleve edilir. Orbita medialinde periostun eleve edilmesi, medial kantalligamentin, lakrimal fossanın anterior ve posterior kristalarından ayrılmasına neden olur. Lakrimal kese, fossasından çıkarılarak laterale alınır. Periorbita eleve edilmeye devam edilerek göz küresi, ekartör ile laterale çekilir. Böylece, frontoetmoid sütün ve içinden geçen anterior ve posterior etmoid arter ve ven ortaya konur. Bu yapılar, diseksiyonun üst sınırını oluştururlar; sütün hattının üzerinde anterior kraniyal fossa bulunur. Anterior etmoid arter bağlanır veya koterize edilir. Posterior etmoid arter ortaya konur; fakat, optik foramen ve sinire yakınlığı nedeniyle manipüle edilmez; diseksiyonun arka sınırını oluşturur. Lakrimal kese bu esnada kesilir; alt kenarı 4/0 kromik katgüt ile dışa doğru çevrilerek sineşi ve stenoz engellenmeye çalışılır. Böylece, orbita medial ve

inferior duvarına tamamen hakim olunur.

Nazal alar rim, vestibülden bistüri veya makasla kesilerek ayrılır. Maksillanın frontal prosesinden keski ve çekiç yardımıyla, nazal piramide lateral osteotomi yapılır. Kemik dışa doğru kırılır ve alar rimden geçen kalın ipek sütün yardımıyla burnun yumuşak dokuları ile birlikte karşı tarafa doğru ekarte edilir. Maksillanın ön yüzünden periost eleve edilerek infraorbital foramen ortaya konur; buradaki damar-sinir paketine zarar vermemeye çok dikkat etmek gerekir. Kanin fossadan çekiç guj ile antruma girilir ve açıklık Kerrison ronjur ile genişletilir. Antrum incelenerek tabanı, arka duvarı ve lateral resesinin hastalık tarafından tutulmadığından emin olunur. Piriform aperturada alt meaya doğru, maksiller sinüs tabanı seviyesinde, osteotom ile kemik kesilir. Bu kesi, makas veya ronjur ile burun tabanında alt konkanın altından

geriye doğru ilerletilerek maksiller sinüs arka duvarına kadar geçilir. Antrumun ön duvarında infraorbital sinirin medialinden infraorbital rime doğru kesilir. Açılı makas ile, arkada pterigoid laminanın önünden yukarıya doğru kesilir. Böylece, antrum ve burun boşluğunu ayıran kemik duvar, alt ve orta konkanın arkasından ayrılmış olur.

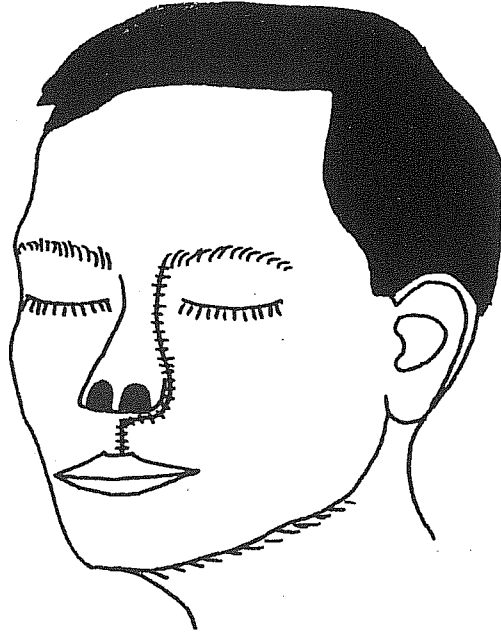
Orbita içinde, yukarıda, kesi, keski yardımıyla frontoetmoid sütür boyunca ilerletilir. Bu sırada, keski hafifçe aşağıya doğru yönlendirilerek anterior fossaya girmemiz veya kribriform laminaya hasar verilmesi engellenir. Kribriform lamina, önde daha aşağı seviyededir. Bu kesi, etmoid labirentin üst kısmını ve orta konkayı içermelidir. Orta konkaya, burun boşluğunun lateral duvarı ile tavanının birleştiği yeri işaret eder. Önde, maksilla frontal prosesinin kalan kısmı da lakrimal fossa üzerinden kesilerek lateral nazal osteotomi ile birleştirilir. Arkada, frontoetmoid sütür hattında, posterior etmoid arter seviyesinde aşağıya ve öne doğru keski ile kesilerek infraorbital rimdeki kesi ile birleşilir. Spesimenin yumuşak doku bağlantıları makas ile kesilerek spesimen çıkarılır. Bu sırada, maksiller arterin yırtılan dallarından kanama olabilir; bunlar klemlenerek koterize edilir. Oluşan defektten kan sızmaya devam ederse, posterior tampon konur ve kaviteye antibiyotikli ekstrafor yerleştirilir. Burun yerine oturtulur ve insizyon kat kat kapatılır. Medial kantal ligamentin, yerine tam olarak yerleştirilmesi çok önemlidir. Burna splint yapılarak flasterlenir.

Cerrahi yaklaşım, tüm etmoid labirent ile medial maksillayı blok halinde çıkaracak şekilde planlanır. Spesimen, aynı zamanda nazoantral duvardaki yapıları, yani konkalar ve lakrimal fossayı ve palatin kemiğin bir kısmını içerir.

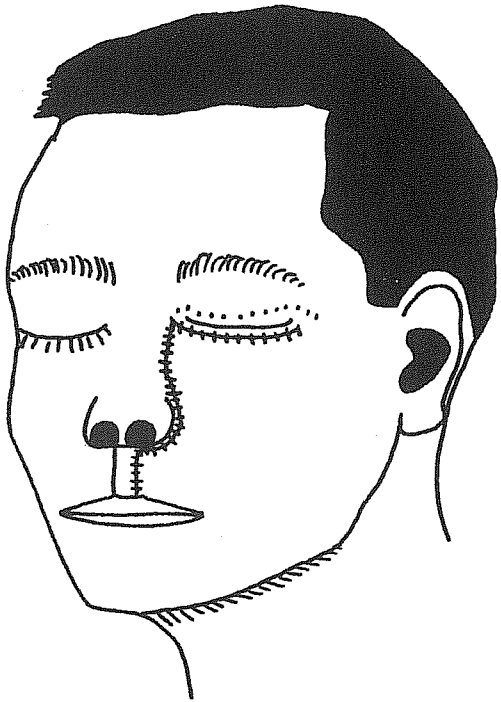
TOTAL MAKSİLLEKTOMİ

Hasta oral entübe edilir; endotrakeal tüp, tümör bulunmayan tarafta ağız köşesine tespit edilir. Ameliyat bölgesi silinip usulüne uygun örtüldükten sonra, her iki göz kapağına 6/0 ipek ile tarsorafi yapılır. Cild insizyonu, medial kantus ile burun dorsumu arasından başlanarak burun laterali boyunca alar rime kadar indirilir; alar rim çevresinden döndürülerek filtruma uzatılır; üst dudak orta hattan ayrılır; süperior labial arter bağlanır veya koterize edilir. Bu sırada cerrah, insizyonun üst ucunu, ya alt göz kapağı boyunca transvers (Resim 3), ya da kaşın medialinden yukarıya uzatır (Resim 2). Alt göz kapağındaki insizyon, maksilla ve orbita laterale hakimiyeti sağlar; fakat, alt göz kapağında ektropiona ve uzun süreli lenfödeme sebep olabilir; ayrıca orbita tabanı yapılan insizyon, orbita medialine iyi hakimiyeti sağlarken, masilla laterale de yeterli ekspozur sağlar. Daha sonra, üst jinjivobukkal sulkus boyunca orta hattan maksilla tüberositesine kadar mukozaya insizyon yapılır. Çilt flebi, medialde nazal kemiği, lateralde de zigoma ve maksilla lateral duvarını ortaya koyacak şekilde supraperiosteal planda eleve edilir. Flep eleve edilirken maksilla ön duvarının tutulumu değerlendirilmeli, ve tutulum olduğunda yeterli emniyet marjı bırakılmalıdır.

Orbita mediali eksplore edilir. Periosta orbita medial duvarı boyunca insizyon yapılır, periost elevatörü ile orbite medial duvarı ortaya konur. Anterior ve posterior etmoid arterler frontoetmoid sütürde bulunarak bağlanır veya koterize edilir. Optik sinirin posterior etmoid arterin 5 mm. arkasında olduğu unutulmamalıdır. Orbita medial duvarı tutulduğunda, orbitanın daha fazla eksplore edilmesine gerek yoktur, ve ekzentasyon yapılmalıdır. Orbita medial



Resim-2: Weber-Ferguson-Lynch İnsizyonu



Resim-3: Weber-Ferguson-Moore İnsizyonu

duvarı tutulmamışsa, orbita tabanı eksplore edilir. Lakrimal kesenin altından klemp geçirilir ve kese kesilir. Orbita alt rimi boyunca periosta insizyon yapılır; periost orbita tabanından ayrılır. Orbita tabanını oluşturan kemik invazyon açısından iyi incelenmelidir. Orbitanın durumu değerlendirilip orbita içeriğinin korunmasına karar verildikten sonra, maksillektomiye geçilir.

Nazal kemiği maksillanın frontal prosesinden ayıracak şekilde osteotomi yapılır. Etmoid hücrelere girilir ve kribriform lamina ve sfenoid sinüs seviyesi saptanır. Orbita medial duvarında, önde frontoetmoid sütürün hemen altından geçecek ve arkada inferior orbital fissüre kadar uzanacak şekilde osteotomi yapılır. Gigli testere veya Stryker yardımıyla zigomatik ark kesilir. Eğri klemp yardımıyla, gigli testere, inferior orbital fissürden infratemporal fossaya geçirilir, ve orbita lateral duvarı kesilir.

Daha sonra maksilla alt kısmına geçilerek mukozaya orta hat boyunca insizyon ve osteotom yardımıyla medial palatotomi yapılır. Yumuşak damak sert damaktan ayrılır. Maksiller sinüs arka duvarının tutulmadığı düşünülüyorsa, son osteotomi maksilla arka duvarı ile pterigoid laminalar arasından yapılır. Daha geniş arka cerrahi sınır planlanıyorsa, osteotomi pterigoid laminaların arkasından yapılır. Bu osteotomi tamamlandığında spesimen hareketli hale gelir, ve sadece yumuşak dokular ile bağlantılı olur. Yumuşak dokulardan serbestleştirilerek spesimen yumuşak dokular ile bağlantılı olur. Yumuşak dokulardan serbestleştirilerek spesimen çıkarılır. Spesimen çıkarıldığında maksiller arterden kanama olabilir. Spesimen, cerrahi sınırların uygunluğu açısından iyi değerlendirilmelidir. Cerrahi

sınırlardan şüphelenildiğinde, şüpheli yerlerden frozen gönderilmelidir. Standart maksillektomi yaklaşımı, ilgili vakaya göre değiştirilmelidir; bunda preoperatif bulgular ve özellikle intraoperatif bulgular çok önemlidir. İnfratemporal fossa ve pterigopalatin bölgeye ekspozur gerektiğinde, zigomatik ark ve koronoid proses çıkarılmalı ve bu bölgelere ulaşılmalıdır. Bu bölgelere ulaşmada, lateral ve temporal yaklaşımlar vardır. Lateral yaklaşımda, lateral cild flebi oluşturulur, ve mandibula angulus bölgesinden ayrılarak maksilla arka kısmına ulaşılabilir^(49,50). Bazı özel durumlarda midfasial degloving yaklaşımı ile yüzey insizyon yapmadan total maksillektomi yapılabilir; fakat, orbitaya yeterli hakim olunamadığı için, bu yaklaşım, total maksillektomide rutin kullanılmamalıdır⁽⁵¹⁾. Orbita tabanı rekonstrüksiyonu, marleks, tantalum, temporal fasya, septum, dermis, split-thickness cild grefti, silastik veya kemik grefti ile yapılabilir⁽⁴¹⁾. Bu madde, periost altına konmalı ve periosta tespit edilmelidir. Daha sonra, split-thickness cild grefti flepteki bukkal mukozaya suture edilir; greft, orbita tabanı ile direkt temasta olacak şekilde kavite tavanına yatırılır. Ameliyat öncesi protez hazırlanmışsa, greft üzerine kseroform yayılır ve üzerine protez takılır. Eğer protez hazırlanmışsa, antibiyotikli bohça kaviteye konur ve tespit edilir. Yanak flebi yerine oturtulur. İnsizyonlar suture edilir.

Damak defekti tamir edilmemelidir^(52,53). Protez kullanımı daha iyidir; oluşan kavitede nüks daha erken tespit edilir. Takip sonrasında tümörün nüks etmeyeceği düşünülürse, defekt tamir edilebilir. Yanak defektleri ise, ilk cerrahi müdahale sırasında lokal flepler ile onarılmalıdır.

TOTAL MAKSİLLEKTOMİ+ORBİTA EKZENTERASYONU

Orbita ekzenterasyonu planlandığında, üst ve alt göz kapağı boyunca horizontal insizyon yapılır. Üst göz kapağındaki insizyon, orbita üst rimi periostuna kadar derinleştirilir; fakat periost geçilmez. Orbita içeriği, orbita tavanından apeksine doğru diseke edilir. Maksilla, daha önce anlatıldığı gibi, osteotomilerle serbestleştirilir. Maksillanın mobilize olması, orbita içeriğinin aşağı retrasyonunu sağlar; böylece optik sinir ortaya konur. Optik sinir kesilir ve spesimen çıkarılır. Kaviteye cilt grefti yayılır; üzerine bohça tampon konur. Ameliyat öncesi damak protezi hazırlanmışsa takılır.

Konjunktivaya sirkumferansiyel insizyon yapıp göz kapaklarının cild flebinde kalması sağlanarak göz kapakları korunabilir. Tümör genellikle alt göz kapağından yeterince uzakta kalır.

Tümör kribriiform laminaya yaklaşıncaya, bu yapı da spesimenle çıkarılmalıdır. Buradaki küçük defektler cilt grefti ile tamir edilebilirken, büyük defektler için bölgesel flepler çevirmek gerekir.

PARSİYEL MAKSİLLEKTOMİ (SUBTOTAL MAKSİLLEKTOMİ)

Parsiyel maksillektomi terimi çok sayıda cerrahi müdahaleyi ifade etmekte kullanılır.

İNFERİÖR PARSİYEL MAKSİLLEKTOMİ:

Orbita tabanı korunarak maksillektomi yapılır. Bu girişim, antrum tabanı ve sert damakla sınırlı tümörler için kullanılır. Cild insizyonu total maksillektomideki gibi yapılır. Etmoid bölge ve orbita tabanı eksplere edildikten sonra orbita alt riminin hemen altından osteotomi yapılır. Lateral osteotomi, zigomatik arkın altından

yapılır. Maksillanın üst kısmı bu şekilde serbestleştirildikten sonra orbita tabanı korunmuş olur. Maksillanın kalan kısmı daha önce belirtildiği şekilde mobilize edilir, ve defekt, cild grefti ile kapatılır. Orbita tabanının eksplere edilmesi düşünülmeyen durumda, sadece sublabial insizyon veya midfasial degloving yaklaşımı kullanılabilir.

SÜPERİÖR PARSİYEL MAKSİLLEKTOMİ:

Nadiren yapılır. Süprastrüktüre sınırlı bir lezyon için kullanımı uygundur. Total maksillektomiden farkı, sert damağın korunmasıdır. Sert damağı korumak için osteotomiler burun ve antrum tabanı boyunca yapılır.

KOMPLİKASYONLAR

KANAMA: Maksillektomi sırasında maksiller arter ve dalları ile etmoid arterler iyi kontrol edilmezse ciddi kanama ile karşılaşılabilir. Pterigomaksiller bölgedeki yumuşak dokuların diseksiyonu, maksilla mobilize edildikten sonra yapılmalıdır; maksilla immobil iken kanama yeri iyi görülemez ve kontrolü zordur.

BOS KAÇAĞI: Diseksiyon kribriiform laminaya ulaşmışsa BOS kaçağı görülebilir. Kaçak intraoperatif farkedilirse, defekt bölgesine gelfoam, fasya, kas veya yağ dokusu konarak tamir edilir. Bu maddelerin kenarları kemik ile dura arasına sokulmalıdır. Genellikle başarı şansı yüksektir.

GÖZ HASARI: Ameliyat esnasında göz manipüle edilirken kornea zedelenebilir. Bu durum, ameliyat öncesi konan tarsorrafî sütürü ile önlenir.

Optik sinir orbita apeksinde zedelenebilir. Optik sinirin posterior etmoid foramenine 5 mm.'den daha yakın olduğu unutulmamalıdır.

Diğer postoperatif komplikasyonlar, en-

feksiyon, cilt greftinin tutmaması, flep nekrozu ve kontraktürü ve alt göz kapağında ektropion ve ödemdir. Göz korun-
duğunda, ptosis, enoftalmus ve epifora görü-
lebilir^(54,55).

Geliş Tarihi: 02.03.1994

Yayına Kabul Tarihi: 09.12.1994

KAYNAKLAR

1. Bennett M. Paranasal sinus malignancies. *Laryngoscope* 1970; 80: 933-938.
2. Conley J. Concepts in Head and Neck Surgery. New York, Grune&Stratton, 1970.
3. Ireland PE, Bryce DP. Carcinoma of the accessory nasal sinuses. *Ann Otol Rhinol Laryngol* 1966; 75: 698-703. 1. Acheson ED, Cowdell RH, Hadfield E, et al. Nasal cancers in wood workers in the furniture industry. *Br Med J* 1969; 2: 587-591.
4. Lederman M. Tumors of the upper jaw: Natural history and treatment. *J Laryngol Otol* 1970; 84: 369-378.
5. Lewis JS, Castro EB. Cancer of the nasal cavity and the paranasal sinuses. *J Laryngol* 1972; 86: 255-258.
6. Osborn DA, Winston P. Carcinoma of the paranasal sinuses. *J Laryngol* 1961; 75: 387-389.
7. Harrison DFN. The natural history of some cancers affecting the head and neck. *J Laryngol Otol* 1972; 86: 1189-1197.
8. Spratt JS Jr, Mercado R Jr. Therapy and staging in advanced cancer of the maxillary antrum. *Am J Surg* 1965; 100: 502-509.
9. Gallagher TM, Boles R. Symposium: Treatment of malignancies of paranasal sinuses: I. Carcinoma of the maxillary antrum. *Laryngoscope* 1970; 80: 924-928.
10. Lederman M. Cancer of the upper jaw and nasal chambers. *Proc R Soc Med* 1969; 62: 65-69.
11. Harrison DFN. Critical look at the classification of maxillary sinus carcinoma. *Ann Otol* 1978; 87: 3-8.
12. American Joint Committee on Cancer: Manual for staging cancer. 3rd ed. Edited by Beahrs OH, Henson DE, Hutter RVP, and Myers M. Philadelphia, J.B. Lippincott, 1988.
13. Sakai S, Hamasaki Y. Proposal for the classification of carcinoma of the paranasal sinuses. *Acta Otolaryngol* 1967; 63: 42-48.
14. Sisson GA, Johnson NE, Amir CS. Cancer of the maxillary sinus: Clinical classification and management. *Ann Otol Rhinol Laryngol* 1963; 72: 1050-10053.
15. Buda JA, Conley JJ, Rankow R. Carcinoma of the maxillary sinus following Thorotrast instillation: A further report. *A J Surg* 1963; 106: 868-872.
16. Kligerman M, Lattes R, Rankow R. Carcinoma of the maxillary sinus following Thorotrast instillation. *Cancer* 1960; 13: 967-973.
17. Acheson ED, Cowdell RH, Hadfield E, et al. Nasal cancers in wood workers in furniture industry. *Br Med J* 1968; 2: 587-592.
18. Acheson ED, Cowdell RH, Jolles B. Nasal cancer in the Northamptonshire boot and shoe industry. *Br Med J* 1970; 1: 385-389.
19. Hayes RB, Kardaun JWPF, de Bruyn A. Tobacco use and sinusal cancer: A casecontrol study. *Br J Cancer* 1987; 56: 843-847.
20. Larsson LG, Martensson G. Maxillary

- antral cancers. *JAMA* 1972; 219: 342-345.
21. Pearson BW. The surgical anatomy of maxillectomy. *Surg Clin North Am* 1977; 57(4): 701-706.
 22. Schechter GL, Ogura JH. Maxillary sinus malignancy. *Laryngoscope* 1972; 82: 796-801.
 23. Som ML. Surgical management of carcinoma of the maxilla. *Arch Otolaryngol* 1974; 99: 270-275.
 24. Stell PM. The management of cervical lymph nodes in head neck cancer. *Proc R Soc Med* 1975; 68(2): 83-89.
 25. Silver JA, Baredes S, Bello JA, et al. CT of the opacified maxillary sinus. *Radiology* 1987; 163: 205-209.
 26. Som PM, Shapiro MD, Biller HF, et al. Sinonasal tumors and inflammatory tissues: Differentiation with MR imaging. *Radiology* 1988; 167: 803-806.
 27. Sisson GA, Becker SP. Cancer of the nasal cavity paranasal sinuses. In Suen JY, Myers EN (eds): *Cancer of the Head and Neck*. New York Churchill Livingstone, 1981.
 28. Pfeleiderer AG. Antroscopy via the inferior meatal route under local anesthetic: A practical guide to technique. *J Laryngol Otol* 1987; 101: 1035-1040.
 29. Ketcham AS, Chretien PB, Van Buren JM, et al. The ethmoid sinuses: A reevaluation of surgical resection. *Am J Surg* 1973; 126: 469-475.
 30. Ketcham AS, Wilkins RH, Van Buren JM, et al. A combined intracranial facial approach to the paranasal sinuses. *Am J Surg* 1963; 106: 698-706.
 31. Sisson GA, Bytell DE, Becker SP, et al. Carcinoma of the paranasal sinuses and cranial-facial resection. *J Laryngol Otol* 1976; 90: 59-63.
 32. Terz JJ, Alksne JF, Lawrence W. Craniofacial resection for tumors invading the pterygoid fossa. *Am J Surg* 1969; 118: 732-736.
 33. Terz JJ, Young HF, Lawrence W. Combined craniofacial resection for locally advanced carcinoma of the head neck. *Am J Surg* 1980; 140: 618-623.
 34. Wilson JSP, Westerburg G. Combined craniofacial resection for tumors involving the orbital walls. *Br J Plast Surg* 1973; 26: 44-48.
 35. Harrison DFN. The management of malignant tumors affecting the maxillary and ethmoidal sinuses. *J Laryngol Otol* 1973; 87: 749-753.
 36. Cheng VST, Wang CC. Carcinoma of the paranasal sinuses. *Cancer* 1977; 40: 3038-3045.
 37. Sisson GA. Symposium III: Treatment of malignancies of paranasal sinuses: Discussion and summary. *Laryngoscope* 1970; 80: 749-753.
 38. Jesse RH. Preoperative versus postoperative radiation in the treatment of squamous carcinoma of the paranasal sinuses. *Am J Surg* 1965; 110: 552-556.
 39. Hilger JA. Maxilloethmoid carcinoma. *Arch Otolaryngol* 1961; 73: 169-175.
 40. Tabb HG. Carcinoma of the antrum: An analysis of 60 cases with special reference to primary surgical extirpation. *Laryngoscope* 1957; 57: 269-276.
 41. Larson DL, Christ JE, Jesse RH. Preservation of the orbital contents in cancer of the maxillary sinus. *Arch Otolaryngol* 1982; 108: 370-372.
 42. Perry C, Levine PA, Williamson BR, et al. Preservation of the eye in paranasal sinus cancer surgery. *Arch Otolaryngol Head Neck Surg* 1988; 114: 632-638.
 43. Weymuller EA, Reardon EJ, Nash D. A comparison of treatment modalities in

- carcinoma fo the maxillary antrum. Arch Otolaryngol 1980; 106: 625-629.
44. Weymuller EA. Carcinoma of the maxillary sinuses. Head Neck Surg 1981; 4(1): 87-90.
45. Bridger MWN, Beale MB, Bryce DP. Carcinoma of the paranasal sinuses: A review of 158 cases. J Otolaryngol 1978; 7: 379-382.
46. Goepfort H, Jesse RH, Lindberg RD. Arterial infusion and radiation therapy in the treatment of advanced cancer of the nasal cavity and paranasal sinuses. Am J Surg 1973; 126: 464-469.
47. Moseley Hs, Thomas LR, Everst EC, et al. Advanced squamous cell carcinoma of the maxillary sinus. Results of combined regional infusion chemotherapy, radiation and surgery. Am J Surg 1981; 141(5): 522-526.
48. Yasno S, Mamoru M, Hiro-omi T et al. Combined surgery, radiotherapy and regional chemotherapy in carcinoma of the paranasal sinuses. Cancer 1970; 25: 571-576.
49. Attenborough NR. Maxillectomy via a temporal approach. J Laryngol Otol 1980; 94: 149-152.
50. Dingman DL, Conley J. Lateral approach to the pterygomaxillary region. Ann Otol Rhinol Laryngol 1970; 79: 967-975.
51. Price JC, Holliday MJ, Johns ME, et al. The versatile midface degloving approach. Laryngoscope 1988; 98: 291-297.
52. Bakamjian V. A technique for primary reconstruction of the palate after radical maxillectomy for cancer. Plast Reconstr Surg 1963; 31: 103-107.
53. Konno A, Togawa K, Iizuka K. Primary reconstruction after total or extended total maxillectomy for maxillary cancer. Plast Reconstr Surg 1981; 67: 440-445.
54. Engzell U, Johnson G. Epiphora after maxillary resections. Acta Otolaryngol 1967; 64: 242-248.
55. Wilder LW, Beyer CK, Smith B, et al. Ocular findings following radical maxillectomy. Trans Am Acad Ophthalmol Otolaryngol 1971; 75: 797-803.