

Persistent Median Arter: Neonatal Kadavra Çalışmasının Erişkinlerle Karşılaştırılması

Dr. Cem KOPUZ, Dr. Birol GÜLMAN, Dr. Sancar BARIŞ

O.M.Ü. Tıp Fakültesi, Anatomi Anabilim Dalı, Ortopedi ve Travmatoloji Anabilim Dalı ve Patoloji Anabilim Dalı

✓ Samsun yöresindeki populasyonda önkolda persistent median arter (a. mediana) görülme sıklığını araştırmak amacı ile; 20 neonatal ve 8 erişkin kadavranın 56 üst ekstremitesi anatomik diseksiyonlar ile morfolojik olarak incelendi. Ayrıca Anabilim Dalımızda öğrenci diseksiyonları için kullanılan 27 erişkin kadavrası sonuçları da karşılaştırma için dikkate alındı. Median arter ile n. medianus komşuluğu histolojik çalışma ile değerlendirildi. Erişkin kadavralarda persistent median arter bulunamadı. Neonatal kadavraların 5 (%12.5) önkolunda, 4'ü a. ulnaris'den 1'i a. interossea communis'den orjin alan ve arcus palmaris superficialis'e ulaşan persistent median arter varlığı saptandı.

Anahtar Kelimeler: Persistent median arter

PERSISTENT MEDIAN ARTERY: An anatomical study in neonatal cadavers and comparison with adults

✓ Fiftysix upper limbs from 20 neonatal and 8 adult cadavers from the local population of Samsun were dissected in order to study the frequency of the presence of the median artery. Also the dissection findings of 27 adult cadavers which are used for educational purposes were recorded for comparison. Association of the median artery with the median nerve was evaluated histologically. The median artery was not present in adult cadavers. In 5 (12.5%) forearms of neonatal cadavers, the persistent median artery which joined the superficial palmar arch was present. In 4 of these cases the persistent median artery arose from the ulnar artery (4/5 of the cases with persistent median artery) and in 1 it arose from the common interosseous artery (1/5 of the cases with persistent median artery).

Key words: Persistent median artery

Median arter, embryonal hayatta elin arteriyel dolaşımını sağlayan ana arterdir. Genellikle gebeliğin 8. haftasından sonra a. ulnaris ve a. radialis'lerin gelişmesi ile bu arterin fonksiyonu genellikle yavaş yavaş tamamlanarak, distalde arcus palmaris superficialis ile olan ilişkisi kaybolur ve ince bir damar olarak n. medianus'a eşlik eder (a. comitans nervi mediani)⁽¹⁻⁴⁾.

Median arterin embryonal hayattan sonra da yapısını koruması persistent median arter olarak değerlendirilir. Önkolda ve karpal tünelde n. medianus ile komşu olan median arter özellikle karpal tünel sendromu etyolojisinde, nedenlerden biri olarak gösterilmektedir. Median arterin

travmatik rüptürü⁽⁵⁾, median arter anevrizması⁽⁶⁾, kalsifeye median arter⁽⁷⁾, persistent median arter trombozu⁽⁸⁾ nedenleri ile karpal tünel sendromu bildirilmiştir.

Persistent median arterin görülme sıklığı konusunda yapılan çalışmalar gözden geçirildiğinde; Srivastava⁽⁹⁾ 134 üst ekstremitede %1.5, McCormack⁽¹⁰⁾ 750 ön kol diseksiyonunda %4.43, Coleman ve Anson⁽¹¹⁾ 650 ön kolda %5, Misra⁽¹²⁾ 66 ön kolda %8.33 ve Henneberg^(13,14) 96 kadavrada ön kol çalışmasında %27.1 oranlarında persistent median arter bulmuşlardır. Janevski⁽¹⁵⁾ 750 olgulu serisinde median arteri anjiyografik olarak araştırmış ve görülme sıklığını %2.2 olarak bildirmiştir. Yukarıdaki

çalışmalarda, persistent median arterin sıklıkla, a. interossea communis, a. interossea anterior veya a. ulnaris'den orjin aldığı belirtilmektedir.

Elimizde var olan kaynaklarda, ülkemizde persistent median arter insidansı konusunda çalışma bulunamadı. Yurt dışında yapılan çalışmalarda kullanılan materyal erişkin kadavralardı ve neonatal döneme ait insidans çalışması yoktu.

Karpal tünel sendromu nedeni ile pek çok hastanın cerrahi olarak tedavi edildiği bilinmektedir. Persistent median arterin bölgemiz insanında görülme sıklığının bilinmesinin cerrahi için uyarıcı olacağı düşünüldü. Bu konulara açıklık getirmek amacı ile, neonatal ve erişkin kadavraların üst ekstremiteleri anatomik diseksiyonlar ile incelendi. N. medianus, persistent median arter ilişkisi histolojik olarak değerlendirildi.

MATERYAL ve METOD

S.B. Samsun Doğumevi'nden alınan 14'ü erkek, 6'sı kız 20 neonatal, Samsun İli ve çevresi hastanelerinden öğrenci eğitimi amacı ile temin edilen 4'ü erkek 4'ü kadın 8 erişkin kadavranın toplam 56 üst ekstremitesi diseke edildi. Daha önce 1988-1993 yılları arasında Anabilim dalımızda öğrenci eğitimi amacı ile diseke edilen 27 kadavranın (5 Kadın, 22 Erkek) önkollarında böyle bir arterin varlığı ile ilgili raporun bulunmaması da dikkate alındı. Tüm kullanılan kadavralar %10'luk formaldehit'de fikse edildi.

Tüm üst ekstremiteler, kol 1/3 ortadistal bölgesinden başlayarak metakarpofalangeal eklemler (articulationes metacarpophalangeales) seviyesine kadar cilt-cilt altı flapları kaldırılarak proksimalde a. brachialis ve n. medianus bulundu. Diseksiyona distale doğru devam edilerek a. ul-

naris, a. interossea communis ve a. radialis'ler bulundu.

Median arterin anatomik olarak varlığı araştırıldı. Persistent median arter tanısı; arter çapının a. radialis ve a. ulnaris'e yakın olması, arcus palmaris süperficialis'e katılması ile konuldu.

Morfolojik olarak persistent median arter tanısı konulan olgularda arterin orjini belirlendi. Arter ve sinir birlikte proksimal ve distalden bağlanarak histolojik inceleme yapılmak üzere örnek olarak alındı.

Histolojik İnceleme: Seçilen örnekler, rutin parafin takibi sonrası 5 mikron kalınlığında kesilerek Hematoksilen-Eozin ve Van Gieson yöntemleri ile boyandı. Sinir epinöryumu iç tarafında kalan damarsal yapılar vasa nervorum, epinöryumun dışında kalan, ancak sinire komşu seyreden arteriel yapılar ise median arter olarak değerlendirildi.

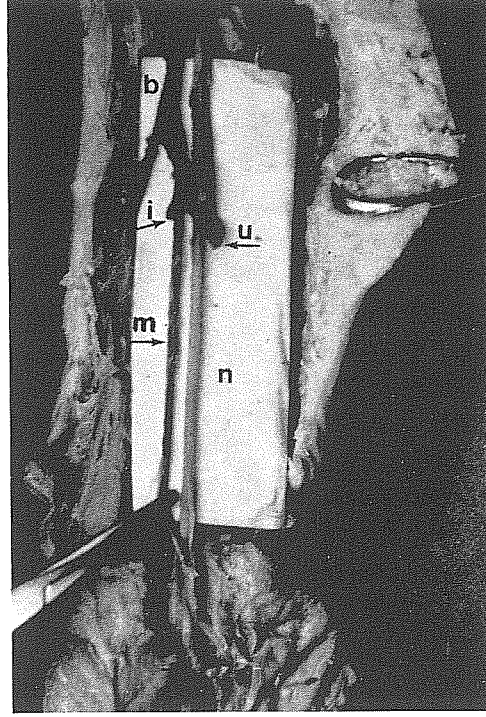
BULGULAR

Neonatal kadavralarda 3'ü erkek, 2'si kız toplam 5 (%12.5) olguda anatomik ve histolojik olarak bu arterin bulunduğu görüldü (Resim 1, 2, 3). 35 erişkin kadavranın 70 önkolunda yapılan anatomik diseksiyonlarda persistent median artere rastlanılmadı (Resim 4).

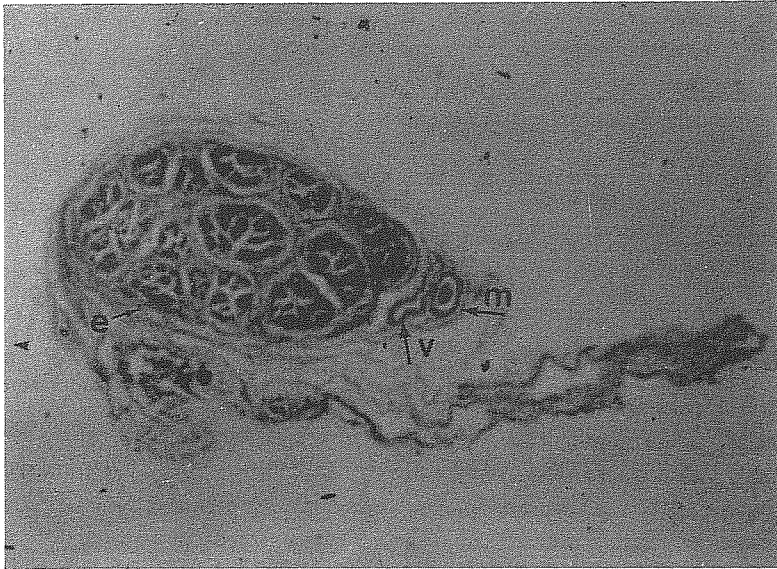
Çalışmamızda elde edilen 5 median arterin 3'ü sağ, 2'si sol tarafta olup bilateral olgu yoktu.

Persistent median arterlerin orjinleri incelendiğinde 4'ünün a. ulnaris'den, 1'inin a. interossea communis'den orjin aldığı görüldü. Bu arterin ön kol volar yüzde n. medianus'un radial tarafında ve yakın komşusu olarak distale indiği, karpal tünelinden geçerek arcus palmaris süperficialis'e katıldığı gözlemlendi (Resim 1).

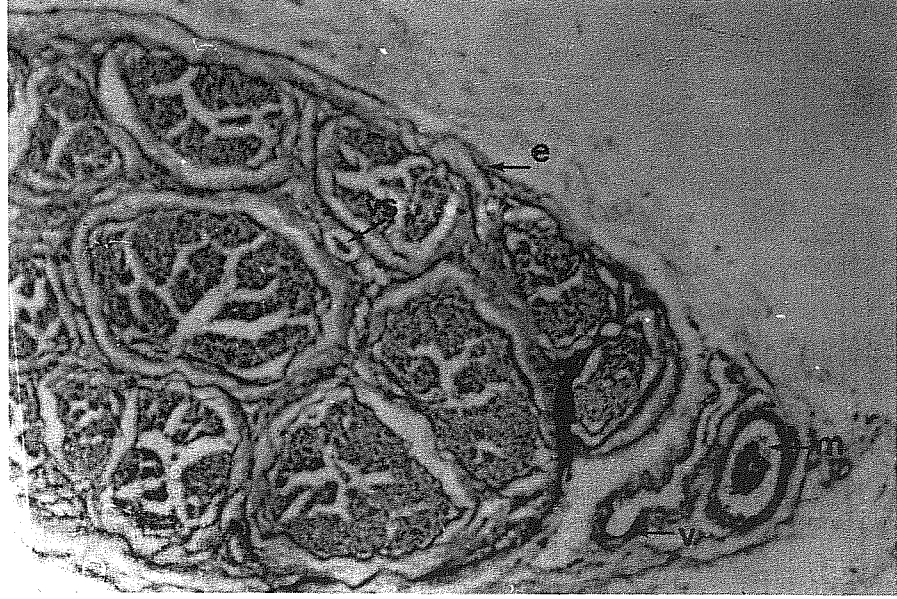
Bir olguda; bilateral olarak a. ulnaris'den ayrılan median arterin önkol 1/3 proksimalinde n. medianus'a komşu olarak




Resim-1: Neonatal bir kadavradaki sağ ön kol volar yüzde n. medianus'a komşu a. interossea communis'den orjin alan bir median arter.
m: median arter (a. mediana), n: n. medianus, u: a. ulnaris, r: a. radialis, i: a. interossea communis, b: a. brachialis, p: arcus palmaris süperficialis.



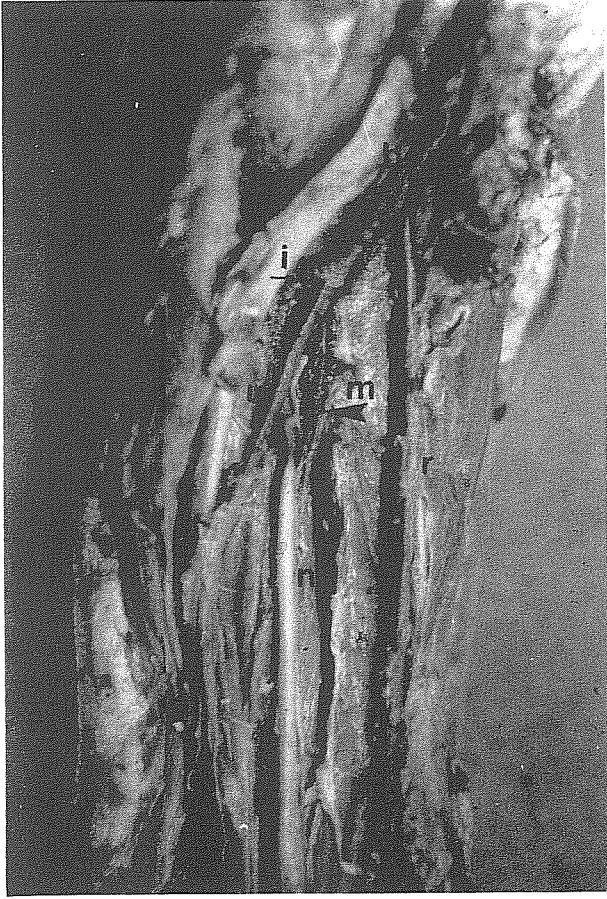
Resim-2: Makroskopik olarak tesbit edilmiş bir median arterli neonatal kadavradaki karpal tünel'in hemen üstünden median nörovasküler demetin histolojik kesiti. Van Gieson 25x.
m: median arter, v: v. comitantes, e: epinöryum, vs: vasa nervorum.



Resim-3: Resim 2'nin Van Gieson 100x. büyütmede mikroskopik görünüşü.



Resim-4: Makroskopik olarak tesbit edilen median arteri olmayan bir yetişkin kadavrada karpal tünelin hemen üstünden median nörovasküler demetin histolojik görünümü. Van Gieson 25x.
e: epinöryum, vs: vasa nervorum.



Resim-5 : Neonatal bir kadavradaki sol tarafta a. ulnaris'ten orjin alan median arter'in önkol 1/3 orta kısmında atrofiye uğraması.

m: median arter, n: n.medianus,
u: a. ulnaris, r: a. radialis,
i: a. interossea communis,
b: a. brachialis

seyir gösterirken, 1/3 orta kısımdan itibaren inceliş atrofiye uğradığı gözlemlendi (Resim 5).

TARTIŞMA

Önceki çalışmalarda, erişkin kadavralarda persistent median arter görülme sıklığı %1.5 ile %27.1 arasında bildirilmişti. Bizim çalışmamızda ise erişkin kadavralarda bu arter bulunamadı. Avrupa'da yapılan çalışmalarda^(10,11,15) %2.2-5 oranlarında, Hindistan'da yapılan iki çalışmada^(9,12) %1.5 ve %8.33 oranlarında, Güney

Afrika'da yapılan bir çalışmada ise⁽¹³⁾ %27.1 oranlarında görülme sıklığı bildirilmesi iki şekilde açıklanabilir kamısında-
yız: a- Bu arterin görülme sıklığı bölgeler arasında, hatta aynı ülkede yaşayan insan toplulukları arasında dahi belirgin farklılıklar gösterebilmektedir, b- Bu arterin varlığı değerlendirilirken farklı kriterler kullanılmıştır. Çalışmamızda Henneberg^(13,14)'in kriterlerini kullandık. Henneberg, Güney Afrika'da yaptığı çalışmada %27.1 oranında persistent median arter varlığını bildirmiş ve bu arterin normal anatomik yapı olarak kabul edilmesini önermişti. Fakat aynı kriterleri kullanarak bölgemizdeki yetişkin kadavralarda %0 insidans saptanması nedeni ile bulgularımız bu araştırmacı ile uyuşmamaktadır. Persistent median arteri %0 oranında bulmamızın kesin bir sonuç olduğunu söylememiz için daha çok erişkin kadavra üzerinde çalışılması gerektiğine inanmaktayız.

Neonatal kadavralarda median arteri %12.5 gibi bir sıklıkta görmemiz, bir olguda bilateral median arterin önkol proksimalini takip edip, 1/3 orta kısmında n. medianus'a komşu olarak kaybolması; yukarıdaki insidans çalışmaları ile birleştirildiğinde, median arterin fonksiyonunu tamamlayarak a. comitans nervi mediani haline alma sürecinin, kaynaklarda belirtilen intrauterin hayatın 8'inci haftası sonunda değil, doğumdan sonra da devam ettiğini göstermektedir.

Persistent median arterin orjini incelendiğinde, Srivastava⁽⁹⁾ a. ulnaris'den, Sannudo⁽⁴⁾ a. interossea communis seviyesinde a. ulnaris'den, Henneberg⁽¹³⁾ 1/5 a. ulnaris, 1/5 a. interossea communis, 3/5 a. interossea anterior'dan orjin aldığını bildirmişlerdir. Bizim çalışmamızda median arterin 4/5 a. ulnaris'den, 1/5 a. interossea communis'den orjin aldığı görüldü. Bu bulgu,

önceki çalışmaların bulguları ile uyumludur.

Çalışma verilerine dayanarak, bölgemiz insanların persistent median arterin erişkin yaşlarda görülme sıklığı konusunda yorum yapmak mümkün değildir. Fakat neonatal kadavralarda %12.5 oranında bulunması bu arterin erişkin yaşlarda da görülebileceğinin bir kanıtıdır.

Ön kol travmalarında, önkol ve karpal tünel cerrahisi sırasında, günümüzde yaygınlaşma çabasında olan artroskopik karpal tünel cerrahisi sırasında persistent median arterin var olabileceği düşünülerek tanı ve tedavi planları yapılmalıdır.

Geliş Tarihi: 09.02.1995

Yayına Kabul Tarihi: 06.03.1995

KAYNAKLAR

1. Hollinshead WH. Anatomy for surgeons: vol 3. New-York, Harper-Row, 1969; 210-211, 416-417.
2. Williams PL Warwick R. Gray's anatomy, 37th ed. London, Longmans, 1989; 218-219, 763.
3. Luyendijk W. The carpal tunnel syndrome: the role of a persistent median artery. Acta Neurochirurgica 1986; 79: 52-57.
4. Sanudo JR, Chikwe J, Evans SE. Anomalous median nerve associated with persistent median artery. J Anat 1994; 185: 447-451.
5. Faithfull DK, Wallace RF. Traumatic rupture of median artery an unusual cause for acute median nerve compression. J Hand Surg 1987; 12B: 233-235.
6. Toronto IR. Aneurysm of the median artery causing recurrent carpal tunnel syndrome and anatomic review. Plast Reconstr Surg 1989; 84: 510-512.
7. Dickinson JC, Kleinert JM, Kentucky L. Acute carpal-tunnel syndrome caused by a calcified median artery. J Bone Joint Surg 1991; 73A: 610-611.
8. Aulicino PL, Klavans SM, DuPuy TE. Digital ischemia secondary to thrombosis of a persistent median artery. J Hand Surg 1984; 9A: 820-823.
9. Srivastava SK, Pande BS. Anomalous pattern of median artery in the forearm of Indians. Acta Anat 1990; 138: 193-194.
10. McCormack LJ, Cauldwell EW, Anson BJ. Brachial and antebrachial arterial patterns. Surg Gynecol Obstet 1953; 96: 43-54.
11. Coleman SS, Anson BJ. Arterial patterns in the hand based on a study of 650 specimens. Surg Gynecol Obstet 1961; 113: 409.
12. Misra BD. The arteria mediana. J Anat Soc of India 1955; 4: 48.
13. Henneberg M, George BJ. High incidence of the median artery of the forearm in a sample of recent Southern African cadavers. J Anat 1992; 180: 185-188.
14. Henneberg M, George BJ. A further study of the high incidence of the median artery of the forearm in Southern Africa. J Anat 1992; 181: 151-154.
15. Janevski B. Angiography of the upper extremity. Thesis Leiden, The Hague, Boston, London, 1982.