

Safra Kesesi Adenokarsinomu ile Birlikte Karaciğerde Karsinoid Tümör Metastazı: Olgu Sunumu[‡]

Figen BARUT*, Şükrü Oğuz ÖZDAMAR**, Gürkan KERTİŞ***, Burak BAHADIR****, Mustafa CÖMERT*****, Banu DOĞAN GÜN****

✓ Karaciğerde görülen karsinoid tümörlerin çoğunluğu metastatik olup, primeri sıklıkla gastrointestinal sistem kaynaklıdır. Uzun süren klinik izlemler sonucunda veya otopside rastlantı ile saptanan başka bir tümör odağı olmadığında primer tümör olarak kabul edilirler. Karsinoid tümör olgularında, özellikle kolon adenokarsinomlarının oluşturduğu gastrointestinal sistem kaynaklı ikincil non-karsinoid neoplazm sıklığının yüksekliği bilinmekte; eşlik eden safra kesesi karsinom olguları ise son derece nadir gözlenmektedir.

Karın ağrısı yakınması ile hastanemiz acil servisine başvuran 73 yaşında kadın hastanın abdominal ultrasonografi ve karın tomografisinde, karaciğerde çok sayıda metastaz ile uyumlu kitle lezyonları saptanması üzerine "akut kolesistit" ve "karaciğerde metastatik kitle lezyonları" ön tanılarıyla kolesistektomi ve karaciğere lokal kitle eksizyonu uygulanmıştır. Makroskopik olarak safra kesesinde fundusta 1 cm çapında kahverengi alan izlenmiştir. Bu bölgenin kesitlerinde, serozaya kadar ulaşan adenokarsinom infiltrasyonu ve tümör hücrelerinde musikarmin ile fokal boyanma gözlenmiştir. İmmünohistokimyasal olarak pankeratin (AE1/AE3) ile pozitif reaksiyon izlenmiş, kromogranin-A ekspresyonu saptanmamıştır. Karaciğerdeki kitle lezyonuna ait materyal makroskopik olarak düzgün sınırlı solid kitle özelliğinde olup mikroskopik incelemede normal karaciğer dokusu komşuluğunda organoid patern sergileyen, santral yerleşimli, veziküler nükleuslu, geniş granüler eozinofilik sitoplazmalı hücrelerden oluşmuş tümör dokusu izlenmiştir. İmmünohistokimyasal olarak tümör hücrelerinde pankeratin (AE1/AE3) ile zayıf, kromogranin-A ve sinaptofizin ile diffüz ve kuvvetli ekspresyon saptanmıştır. Bu bulgularla karaciğerdeki kitleye "karsinoid tümör" tanısı konulmuştur. Karaciğerdeki kitlelerin sayıca çokluğu nedeniyle karsinoid tümörün metastatik olma olasılığı ekarte edilmek istenmiş, primer odak araştırılmış ancak bulunamamıştır. Karsinoid tümör ve birlikte görülen safra kesesi adenokarsinomu olgularında klinik seyir adenokarsinomun davranışına bağlıdır. Çok nadir görülmesi nedeniyle sunulmaktadır.

Anahtar kelimeler: Eş zamanlı tümörler, karsinoid tümör, safra kesesi adenokarsinomu

✓ **A Case Report: Liver Metastasis Of Carcinoid Tumor With Gallbladder Adenocarcinoma**
Majority of hepatic carcinoid tumors are metastatic, and frequently the origin of the tumor is gastrointestinal system. It is occasionally regarded as primary, after long term of clinical follow up or without any incidental finding during otopsy for focus of tumor.

[‡] Olgu, 18. Ulusal Patoloji Sempozyumu, Onkolojik Patoloji'de (07-11 Mayıs 2006, Çeşme-Altınyunus) poster bildirisi olarak sunulmuştur.

*Öğr.Gör.Dr., **Prof.Dr., ***Araş.Gör.Dr., ****Yrd.Doç.Dr., Karaelmas Üniversitesi Tıp Fakültesi, Patoloji Anabilim Dalı, ZONGULDAK
*****Doç.Dr., Karaelmas Üniversitesi Tıp Fakültesi, Genel Cerrahi Anabilim Dalı, ZONGULDAK

For carcinoid tumor cases, high frequency of secondary non-carcinoid neoplasm sourced from gastrointestinal system especially colon adenocarcinoma is well known.

Though, carcinoid tumor accompany with gallbladder carcinoma is extremely rare.

73 years old woman applied to the emergency service with abdominal pain. Abdominal ultrasonography and tomography revealed multiple metastasis concordant with abdominal mass and after that, with the preliminary diagnosis 'acute cholecystitis' and 'hepatic metastatic mass lesion' the patient underwent cholecystectomy and hepatic local mass excision. A brown lesion in 1 cm diameter at the fundus is observed during macroscopic examination. Microscopic examination of this lesion showed adenocarcinoma infiltration up to serosa and focal reaction with musicarmine within the tumor cells. Immunohistochemically, there is positive reaction with pancytokeratin (AE1/AE3) with no chromogranin-A expression.

Gross examination of hepatic mass lesion is solid with smooth surface and microscopic examination revealed tumor, composed of cells exhibiting organoid pattern, which has centrally located vesicular nucleus and large granular eosinophilic cytoplasm, and adjacent to normal liver tissue. Immunohistochemically, it is determined that there is weak reaction with pancytokeratin (AE1/AE3) within tumor cells and strong and diffuse expression of chromogranin-A and synaptophysin. With these findings, it is concluded that the hepatic mass is 'carcinoid tumor'. To rule out the possibility of a metastatic lesion because of its multiple quantity, further investigations are done to determine a primary focus but cannot be found. For the cases of carcinoid tumor, encountered with gallbladder adenocarcinoma, clinical course of the disease depends upon biologic behaviour of adenocarcinoma. Because of rarity, we report the case.

Key words: *Synchrone tumors, carcinoid tumor, gallbladder adenocarcinoma*

GİRİŞ

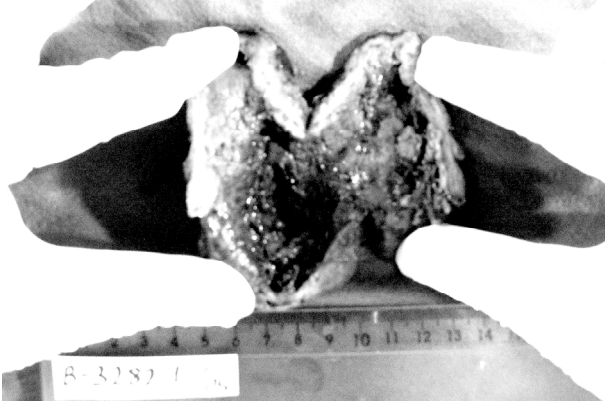
Karsinoid tümörler, nöroendokrin özellikler taşıyan heterojen neoplazmlar olup, değişik histolojik paternler ve biyolojik davranışlar göstermekte, çeşitli hormonlar üretmektedir⁽¹⁻³⁾. Appendiks vermiformis (%35) ve ileum (%20) başta olmak üzere gastrointestinal sistem bu tümörlerin en sık izlendiği lokalizasyondur. Bununla beraber karaciğerde primer karsinoid tümör oldukça nadirdir. Uzun süren klinik izlemlerden sonra veya otopside rastlantı ile saptanan başka bir tümör odağı olmadığında ancak primer tümör olarak kabul edilirler. Primer odağı gastrointestinal sistem olan metastatik karaciğer karsinoid tümörleri daha yaygın olarak izlenir⁽⁴⁻⁶⁾.

Karsinoid tümör olgularında, özellikle kolon adenokarsinomlarının oluşturduğu gastrointestinal sistem kaynaklı ikincil non-karsinoid neoplazm görülme sıklığının yüksekliği de bilinmektedir^(4,5,7,8). Buna rağmen karsinoid tümör olgularına eşlik eden safra kesesi karsinom olguları son derece nadirdir⁽⁹⁾. Büyük bölümünü adenokarsinomların oluşturduğu saf-

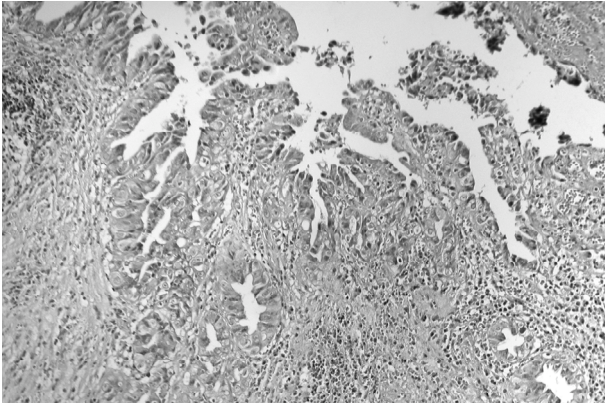
ra kesesi karsinomları, genellikle beşinci dekat sonrasında kadınlarda sık görülme eğilimindedir. Saptandığında %90'ından fazlası ileri evrede ve yüksek dereceli olan safra kesesi adenokarsinomlarında beş yıllık sağkalım %5'ten azdır^(2,3).

OLGU BİLDİRİMİ

Karın ağrısı yakınması ile hastanemiz acil servisine başvuran 73 yaşında kadın hastanın fizik muayenesinde karında yaygın hassasiyet, defans ve rebound saptanmış, barsak sesleri alınamamıştır. Abdominal ultrasonografi ve karın tomografisinde, karaciğerde çok sayıda metastaz ile uyumlu kitle lezyonları saptanması üzerine "akut kolesistit" ve "karaciğerde metastatik kitle lezyonları" ön tanılarıyla kolesistektomi ve karaciğere lokal kitle eksizyonu uygulanmıştır. Makroskopik olarak, safra kesesinde fundusta mukozal kabarıklığa neden olmayan 1 cm çapında kahverengi alan izlenmiştir (Resim 1). Bu bölgenin kesitlerinde, serozaya kadar ulaşan adenokarsinom infiltrasyonu (Resim 2) ve tümör hücrelerinde musi-

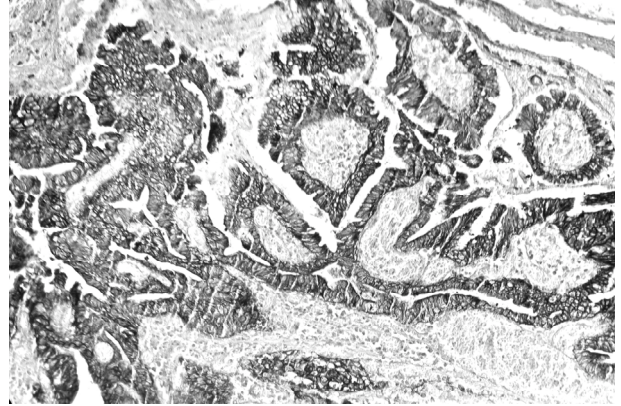


Resim 1. Safra kesesinin makroskopik görünümü.

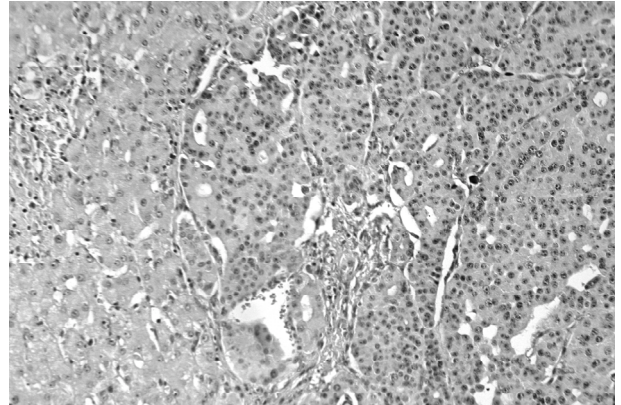


Resim 2. Yüzey epitelle devamlılığı izlenen ve gland benzeri yapılar yapan atipik epitelyal hücrelerden oluşmuş tümöral infiltrasyon (HE, 400X).

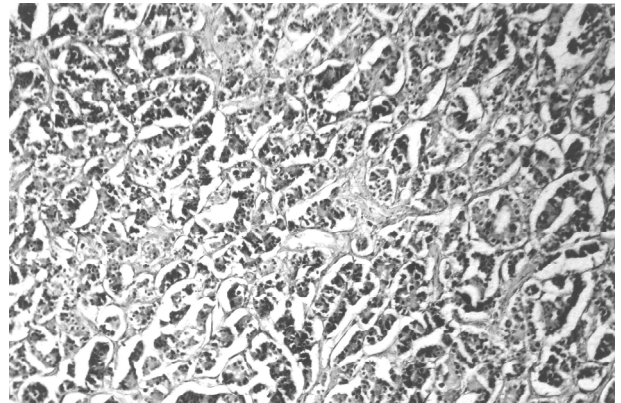
karmin ile fokal boyanma gözlenmiştir. İmmünohistokimyasal olarak pankeratin (clone: AE1/AE3, NeoMarkers, USA) ile pozitif reaksiyon izlenmiş (Resim 3), kromogranin-A (clone: LK2H10+PHE5, NeoMarkers, USA) ekspresyonu saptanmamıştır. Karaciğerdeki kitle lezyonuna ait materyal ise makroskopik olarak düzgün sınırlı solid kitle özelliğinde olup mikroskopik incelemede normal karaciğer dokusu komşuluğunda organoid patern sergileyen, santral yerleşimli, veziküler nükleuslu, geniş granüler eozinofilik sitoplazmalı hücrelerden oluşmuş tümör dokusu izlenmiştir (Resim 4). İmmünohistokimyasal olarak tümör hücrelerinde pankeratin (AE1/AE3) ile zayıf (Resim 5), kromogranin-A ve sinaptofizin ile (polyclonal, NeoMarkers, USA) diffüz ve kuvvetli ekspres-



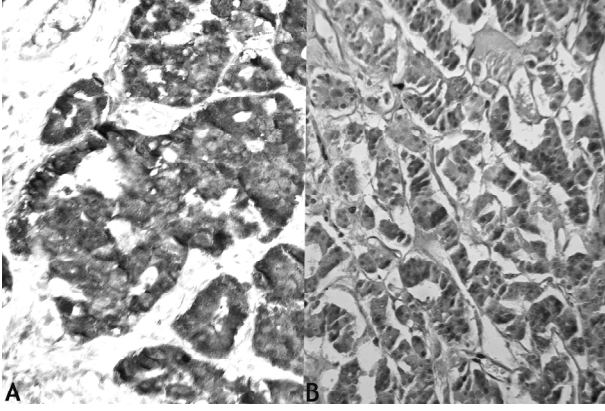
Resim 3. Safra kesesi adenokarsinomunda, immünohistokimyasal pankeratin (AE1/AE3) pozitifliği (B-SA peroksidaz, DAB, 400X).



Resim 4. Karaciğer dokusunda organoid patern sergileyen, santral yerleşimli, veziküler nükleuslu, geniş granüler eozinofilik sitoplazmalı hücrelerden oluşmuş tümör dokusu (HE, 200X).



Resim 5. İmmünohistokimyasal olarak pankeratin (AE1/AE3) ile karsinoid tümör hücrelerinde zayıf immünreaksiyon (B-SA peroksidaz, DAB, 200X).



Resim 6A-6B. Karsinoid tümör hücrelerinde diffüz ve kuvvetli kromogranin-A (A) ve sinaptofizin (B) ekspresyonu (B-SA peroksidaz, DAB, 400X).

yon saptanmıştır (Resim 6A-6B). Bu bulgularla karaciğerdeki kitleye “karsinoid tümör” tanısı konulmuştur. Karaciğerdeki kitlelerin sayıca çokluğu nedeniyle karsinoid tümörün metastatik olma olasılığı ekarte edilmek istenmiş, klinik olarak primer odak araştırılmış, ancak bulunamamıştır.

TARTIŞMA VE SONUÇ

Karsinoid tümörler, yavaş büyüme gösteren, genellikle metastazla klinik bulgu veren nöroendokrin lezyonlardır. Sıklıkla bölgesel lenf nodlarına, karaciğere ve daha az olarak da kemiğe metastaz yaparlar. Nöroendokrin tümörlerde uygulanan genel tanısal yaklaşım, olgumuzda pozitif olarak saptadığımız kromogranin-A/B/C ve sinaptofizin yanısıra nöron-spesifik enolaz (NSE), nadir olarak da insülin, glukagon, gastrin gibi spesifik peptid ve aminlerin varlığının immünohistokimyasal yöntemle belirlenmesi, ultrastrüktürel olarak nörosekretuar granüllerin gösterilmesidir^(1-6,8,10).

Karsinoid tümörlerle beraber olan eş zamanlı veya farklı zamanlı olarak ikincil non-karsinoid neoplazmlar da literatürlerde sıklıkla bildirilmiştir. Bu tümörlerde artmış ikincil kanser riskinin nedeni tam olarak açıklanamamakla birlikte, genetik yatkınlığın rol oynadığı düşünülmektedir. Bu ikincil tümörler, adenokarsinom başta olmak üzere skuamöz

hücreli karsinom, bazal hücreli karsinom, ürotelyal karsinom, gliomalar, hepatomalar, hepatosellüler karsinom, mezotelyoma, leiomyosarkom ve malign lenfomadır. Özellikle eş zamanlı ikincil tümörler, kolon başta olmak üzere gastrointestinal sistem lokalizasyonludur^(1-4,7-10).

Pearson ve Fitzgerald, karsinoid tümörlerdeki ikincil kanser görülme sıklığındaki yüksekliği ilk kez 1944’de otopsi serisinde %55 olarak rapor etmişlerdir. Tichansky SD ve ark.’larının 2086 kolorektal karsinoid olgusunda yaptıkları epidemiyolojik çalışmada; kolon ve rektum başta olmak üzere, ince barsak, mide ve özefagus gastrointestinal sistem kanserlerinin eş zamanlı; akciğer, prostat ve üriner trakt neoplazmlarının farklı zamanlı ikincil kanser olarak görülme sıklıklarında %46’lık bir artış olduğunu belirtmişlerdir. Aynı çalışmada eş zamanlı tespit edilen ikincil neoplazilerin %40’ı kolon, %17.8’i rektum olmak üzere farklı lokalizasyonlar belirtilmiş, safra kesesi lokalizasyonu tanımlanmamıştır^(1,8).

Berner M.’nin 270 gastrointestinal sistem karsinoid tümör serisinde yaptığı çalışmada ise, olgumuzda saptadığımız safra kesesi adenokarsinomu sadece bir olguda tanımlanmıştır. Ayrıca bu karsinoid tümörlerin %80’i, olgumuzda olduğu gibi non-karsinoid ikincil neoplazilerin tedavisi esnasında tespit edilmiştir⁽⁷⁾.

Primer safra kesesi karsinomları nadirdir ve kolelithiasis ile epidemiyolojik paralellik gösterir. Kolesistoenterik fistül, porselen safra kesesi, ülseratif kolit, adenomyomatosis, poliposis koli, ve Gardner’s sendromu gibi bazı gastrointestinal sistem hastalıklarında artmış safra kesesi karsinom riski tanımlanmaktadır. Genetik mutasyon, enfeksiyöz ve kimyasal karsinojenik ajanlar etiolojide yer almaktadır. Klinik bulgu ve semptomlar nonspesifik olup; olgumuzun hastaneye başvurma nedeninde olduğu gibi karın ağrısı, iştahsızlık ve artmış alkalın fosfataz seviyesiyle “akut ve/veya kronik kolesistit” tablosu oluşturabilirler. Parane-

oplastik sendrom oldukça nadirdir. Karsinomların %60'ı olgumuzda olduğu gibi fundus yerleşimli olup, %30'u korpus ve %10'u da boyun bölgesinde saptanmaktadır. Konvansiyonel tip, mikroskopik olarak pankreatobiliyer-tip adenokarsinomun özelliklerini sergiler. Bunlar, agresif neoplazm olarak erken metastaz gösterirler ve genelde tanı anında ileri evreindedirler^(2,3).

Karsinoid tümörlerde prognoz tümörün lokalizasyonuna ve çapına bağlı olup, genelde beş yıllık sağkalım %82'dir. Tümör lokalize kalırsa sağkalım oranı %94'e çıkabilmekte, fakat bölgesel lenf nodu tutulumunda %64'e ve uzak organ metastazı oluştuğunda %18'e düşebilmektedir. Küçük ve lokalize tümörlerde cerrahi tedavi yeterli olurken, intraabdominal ve karaciğer metastazı varlığında adjuvant tedavi yöntemlerinin ilave edilmesi gerekmektedir^(4,6,8,10).

Karsinoid tümör ve birlikte görülen safra kesesi adenokarsinomu olgularında klinik seyir adenokarsinomun davranışına bağlıdır. Sağkalım, evreyle ve malign tümörün agresif davranışıyla doğrudan ilişkilidir^(4,7,8). Olgumuzdaki karsinoid tümörün metastatik olma olasılığının yüksek olması ve ileri evrede safra kesesi adenokarsinomu ile birlikteliği nedeniyle, sağkalım oranında yüksek bir değer beklenmemektedir.

Geliş Tarihi : 29.06.2006

Yayına kabul tarihi : 21.09.2006

Yazışma adresi :

Dr. Figen BARUT
Karaelmas Üniversitesi Tıp Fakültesi
Patoloji Anabilim Dalı
67600 Kozlu / ZONGULDAK
Tel. : 0372 261 02 43 / 4443
Faks : 0372 261 01 55
e-posta: figenbarut@yahoo.com

KAYNAKLAR

1. Tichansky DS, Cagir B, Borrazzo E, et al. Risk of second cancers in patients with colorectal carcinoids. *Dis Colon Rectum* 2002; 45: 91-97.
2. Adsay NV. Gallbladder, extrahepatic biliary tree, and ampulla. In: Mills SE (ed.) *Sternberg's Diagnostic Surgical Pathology* (4th ed). Vol. 2. Philadelphia, Lippincott W&W, 2004; p 1775-1828.
3. Rosai J. Gallbladder and extrahepatic bile ducts In: Rosai J (ed.) *Rosai and Ackerman's Surgical Pathology* (9th ed). Vol. 1. China, Mosby, 2004; p 1035-1060.
4. McCabe HL. Adenocarcinoma of the gastro-oesophageal junction with a synchronous carcinoid of the duodenum. *Postgrad Med J* 2001; 77: 255-256.
5. Tohyama T, Matsui K, and Kitagawa K. Primary hepatic carcinoid tumor with carcinoid syndrome and carcinoid heart disease: A case report of a patient on long-term follow-up. *Internal medicine* 2005; 44: 958-962.
6. Nave H, Mossinger E, Feist H, et al. Surgery as primary treatment in patients with liver metastases from carcinoid tumors: a retrospective, unicentric study over 13 years. *Surgery* 2001; 129: 170-175.
7. Lindboe CF, Holm SE, Lie AK. Synchronous occurrence of carcinoid tumour of the appendix and T-cell lymphoma of the ileum. A case report with review of the literature. *Acta Pathol Microbiol Immunol Scand* 1999; 107: 523-528.
8. Prommegger R, Ensinger C, Steiner P, et al. Neuroendocrine tumors and second primary malignancy-a relationship with clinical impact? *Anticancer Res* 2004; 24: 1049-1052.
9. Berner M. Digestive carcinoids and synchronous malignant tumours. *Helv Chir Acta* 1993; 59: 757-766.
10. Vimik AI, McLeod MK, Fig LM, et al. Clinical features, diagnosis and localisation of carcinoid tumours and their management. *Gastroenterol Clin North Am* 1989; 18: 865.