

OLGU

**Travma geçirmiş anterior dişlerde gelişen kök kırıklarında restoratif tedavi yaklaşımı (üç olgu nedeniyle)**

**Restorative treatment approach to root fractures of the traumatized anterior teeth (three case reports)**

Ali Rıza Çetin<sup>1</sup>, Erhan Özcan<sup>2</sup>

<sup>1</sup>Selçuk Üniversitesi Dişhekimliği Fakültesi, Restoratif Diş Tedavisi AD, Konya, Türkiye.

<sup>2</sup>Selçuk Üniversitesi Dişhekimliği Fakültesi, Endodonti AD, Konya, Türkiye.

**Özet**

**Amaç:** Travma sonucu meydana gelen kök kırıkları ağrı, fonksiyon kaybı ve kötü estetiğin yanı sıra hastada psikolojik sorunlara da yol açabilmesi itibarıyla hızlı bir şekilde tedavi edilmesi gereken bir sorundur. Kırığın lokalizasyonuna göre farklı tedavi stratejileri geliştirilebilir.

**Olgu:** Bu vaka raporunda üst çene lateral kesici dişlerin koronal üçlüsünde gelişen horizontal kırıkların tedavisinde kron parçalarının polietilen fiber post ve kompozit ile köke yapıştırılması ve üst çene santral kesici dişin apikal üçlüsünde gelişen kök kırığı sebebiyle çekilmesi sonrasında hastadaki diş eksikliğinin fiber ile güçlendirilmiş adeziv köprü ile geçici olarak restore edilmesi anlatıldı.

**Sonuç:** Vakalarda yapılan radyolojik ve klinik kontroller vakaların iyi bir stabilizasyona, estetiğe ve periodontal sağlığa sahip olduğunu gösterdi.

**Anahtar kelimeler:** Dental travma, kök kırığı, fiber post, ribbond, fiberle güçlendirilmiş adeziv köprü.

**Abstract**

**Objective:** Root fractures caused by trauma need to be treated quickly as they can lead to pain, loss of function and poor aesthetic as well as psychological problems to the patients. Different treatment strategies can be developed according to the localization of the fracture.

**Case:** In these case reports were described the treatments of horizontally fractured maxillary lateral incisors with luting the root-crown fragments with composite resin using a polyethylene fiber post. In one case was described the restoration of extracted maxillary central incisor due to broken root with a temporary fiber reinforced adhesive bridge.

**Result:** The radiological and clinical controls showed good stabilization, aesthetics and periodontal health of the cases.

**Keywords:** Dental trauma; root fractures; fiber post; ribbond; fiber reinforced adhesive bridge.

**Giriş**

Anterior dişlerde travma nedeniyle oluşan kırıklar acil müdahale edilmesi gereken; ağrı, fonksiyon kaybı ve kötü estetiğin yanı sıra hastada psikolojik sorunlara da yol açabilen dental problemlerin başında gelir (1). Kök kırıklarının sıklıkla spor yaralanmaları, ev kazaları, düşmeler ve çarpmalar gibi sebeplerle oluştuğu rapor edilmiştir (2). Kök kırıkları daimi dentisyondaki yaralanmaların % 0,5-7' sini ve süt dentisyonun % 2-4'ünü oluşturmaktadır (3-5). Travma sonucunda dişin kökünde meydana gelen kırıklar kökün anatomik yapısına göre; koronal, orta ve apikal üçlü kırıkları olarak incelenmektedir. Kırıklar daha çok kökün orta üçlüsünde meydana gelmektedir (5). Horizontal kök kırıkları ise, bunların %0,2-0,7' sini oluşturur (3-5).

Bir çok vakada komplike kök-kron kırıklarının tedavisi kırığın pozisyonu sebebiyle zordur. Bu sebeple kalıcı dişlerde oluşan kök kırıklarının tedavisinde çok geniş bir tedavi seçeneği tavsiye edilmektedir. Bunlar diş kökünün ortodontik olarak sürdürülmesi (6), osteotomi-osteoplasti (7), planlı reimplantasyon (8), kırık kron-kök parçaların yapıştırılması(9) ve kırık dişin çekilmesi gibi seçenekleri içerir. Kırık köklerin restorasyonunda kron-kök parçaların yapıştırılması; tek seansta hastanın estetiğinin iade edilmesi, daha konservatif bir tedavi olması, periodontal dokularının sağlığının devamı ve hastanın orijinal kontur ve renkteki kendi dişinin kullanılması gibi avantajlar sebebiyle tercih edilebilir (10,11).

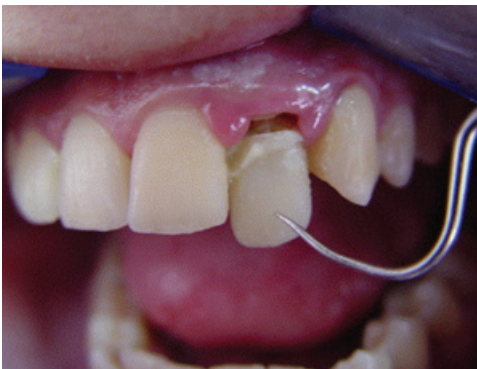Ancak apikal üçlüde gelişen horizontal kök kırıklarında kanal tedavisi ve restorasyon mümkün değilse çekim düşünülebilir. Özellikle anterior diş yaralanmalarında çekim yapılırsa, hastanın estetik görünümü oldukça kötü etkilenir ve hastalar bir an önce bu estetik olarak kötü görüntüden kurtulmak isterler. Tek keser diş kayıplarında hastanın estetik, fonksiyon ve fonetik ihtiyacını giderecek alternatif bir tedavi yaklaşımı olarak fiberle güçlendirilmiş adeziv köprü ile kaybın giderilmesi düşünülebilir. Adeziv diş hekimliğinde yaşanan gelişmelerden sonra dişhekimleri güçlendirilmiş rezin temelli sabit parsiyel köprü protezleri daha sık kullanılabilir hale gelmişlerdir. Günümüzde fiberle güçlendirilmiş adeziv köprüler tek diş eksikliklerinin restorasyonunda kullanılmakta ve diş hekimliğinde standart işlemler arasında sayılmaktadır (12,13). Fiberle güçlendirilmiş adeziv köprülerin uygulanması esnasında gövde olarak suni akrilik diş, kompozit rezinden yapılan diş veya hastanın kendi dişi kullanılabilir (12-14). Estetik bozukluğun hızlıca telafi edilmesi gerektiği durumlarda indirekt cam fiber sistemler ve fiberle güçlendirilmiş adeziv köprüler rezin bağlayıcı sistemleriyle beraber kullanılarak iyi birer alternatif sağlamaktadır (15).

Bu üç olgu sunumunun ilk ikisinde, travma sonrasında servikal seviyede horizontal kök kırığı oluşan yan kesici dişlere sahip iki hastanın kırık dişlerinin orijinal kron parçalarının polietilen fiber post yardımı ile köke yapıştırılması anlatıldı. Üçüncü olgu sunumunda ise yine travma sonrası apikalde kök kırığı oluşması sebebiyle kesici dişi çekilmek zorunda kalınan bir hastanın, estetik, fonksiyon ve fonetik sorunlarının bir an önce tedavisi için kırılan keser dişin yandaki dişlere fiberle güçlendirilmiş adeziv köprü ile yapıştırılması tarif edildi.

## Olgular

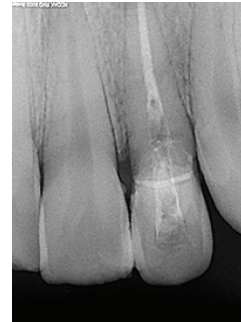
### Olgu 1:

20 yaşındaki bayan hasta travma sonrasında sallanan dişin tedavisi için Selçuk Üniversitesi Dişhekimliği Fakültesi Restoratif Diş Tedavisi A.D.'na başvurdu. Hastada yapılan ağız içi muayenede sağ lateral dişinin mobil ve servikal bölgede kırık hattının olduğu tespit edildi (Resim1).

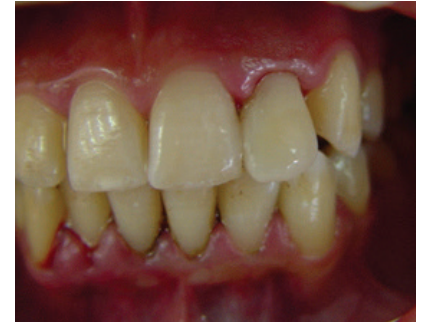

Resim1. Olgu 1'de sağ lateral dişte servikal bölgede kırık

Yapılan radyolojik muayenede dişte kanal dolgusu olmadığı ve kırık hattının dişeti altına uzandığı gözlemlendi. Anestezi yapıldıktan sonra dişin palatinalinden giriş kavitesi açılarak pulpa ekstirpasyonu ve standart step back teknikle kök kanal şekillendirmesi yapılarak hastanın ağrı şikayeti giderildi. Kırık hattı çevresindeki diş eti koterize edilerek kanama ve nem kontrolü sağlandı. Öncelikle kırık kron parçasında primer stabilizasyon sağlamak için kırık hattan self cure rezin siman CB Metabond (Sun-Medical Co.,Ltd,Moriyama, Japonya) ile köke ve Clearfil SE bond (Kuraray Co.Ltd,Osaka, Japonya) ve kompozit rezin ile (Clearfil AP-X, Kuraray Co. Ltd, Osaka, Japonya) yandaki sağlam dişe splintlendi. Daha sonra prepare edilen kök paper poinler ve hava su spreyi ile kurutulup izole edildi ve hazırlanan kök kırık hattının altına kadar lateral kondanzasyon tekniği kullanılarak gutta-percha (Diadent Group International Inc., Chongju, Kore) ve Sealapex (Kerr, Manufacturing Co., Romulus, MI) kanal dolgu materyali ile dolduruldu. Daha sonra apikalde 5mm gutta kalıncaya kadar gutta perka kök kanalından uzaklaştırıldı ve özel frez yardımı ile kök kanalını ve kırık kron parçasını içine alan bir post boşluğu oluşturuldu. Rulo haline getirilmiş polietilen fiber Ribbond (Ribbond, Seattle, WA, USA), Panavia F (Kuraray Co. Ltd,Osaka, Japonya) rezin siman ile post boşluğuna yapıştırıldı (Resim 2).



Resim 2. Olgu 1'de kırık kök içerisine polietilen fiber post yerleştirilmesi.



Resim 3. Olgu 1'de tamamlanmış restorasyon sonrası görüntü.

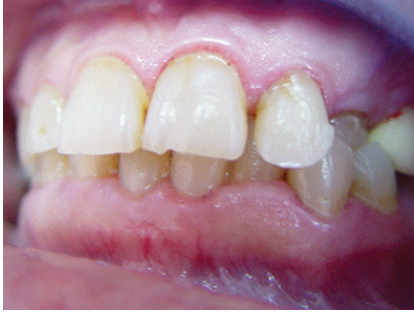Son olarak palatinaldeki giriş kavitesi Clearfil SE bond ve kompozit rezin ile restore edildi ve kompozit yüzeyleri cilalama diskleri (Sof-Lex, 3M-ESPE, Almanya) ile düzeltip polisaj işlemi gerçekleştirildi (Resim 3).

### Olgu 2:

Yirmi altı yaşındaki bayan hasta daha önce kanal tedavisi yaptırdığı dişinin sallanması şikayeti ile Selçuk Üniversitesi Diş Hekimliği Fakültesi, Restoratif Diş Tedavisi Anabilim dalına başvurdu. Yapılan ağız içi muayenede travmaya bağlı sağ üst lateral dişte mobilite tespit edildi (Resim 4).

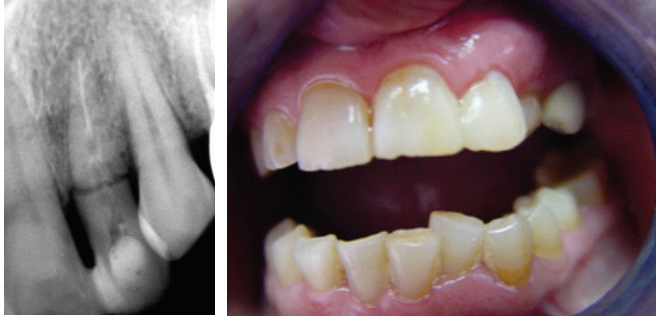Yapılan radyografik incelemede kanal tedavili dişin diş eti altında kemik seviyesinin hemen üstünde horizontal kök kırığının olduğu gözlemlendi. Dişte ağrı semptomu olmadığı için kanal tedavisini yenilemeye gerek görülmedi. Öncelikle

kırık kron parçası primer stabilizasyon sağlamak için bağlayıcı Clearfil SE bond (Kuraray Co.Ltd,Osaka, Japonya)



Resim 4. Olgu 2'de restorasyon öncesi sağ lateral dişte mobilite

ve kompozit rezin (Clearfil AP-X, Kuraray Co. Ltd, Osaka, Japonya) ile yandaki sağlam dişe splintlendi. Daha sonra apikalde 5mm gutta kalıncaya kadar gutta perka kök kanalından uzaklaştırıldı ve özel frez yardımı ile kök kanalını ve kırık kron parçasını içine alan bir post boşluğu oluşturuldu. Ve rulo haline getirilmiş polietilen fiber Ribbond, Panvia F rezin siman ile post boşluğuna yapıştırıldı (Resim 5).



Resim 5. Olgu 2'de kırık kök içerisine polietilen fiber post yerleştirilmesi.

Resim 6. Olgu 2'de tamamlanmış restorasyon sonrası görüntü.

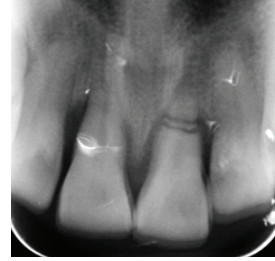
Ve yukarıda anlatıldığı gibi restorasyon tamamlandı (Resim6).

### Olgu 3:

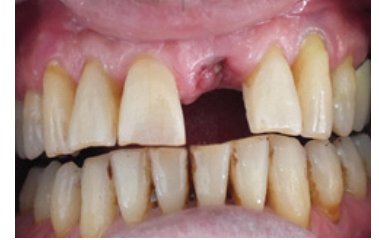Otuz altı yaşındaki bay hastanın sol üst ön kesici dişinde periodontal harabiyet ve travma nedeni ile mobilite olduğu tespit edildi. Radyografik muayenede travma sonrasında dişin apikal üçlüsünde parçalı horizontal kırık olduğu görüldü ve dişinin çekilmesine karar verildi (Resim 7). Hastanın estetiğinin önemi ve biran önce dişin yerine konulmasını istemesi sebebiyle geçici olarak dişsiz boşluğun kendi dişi ile güçlendirilmiş polietilen fiber Ribbond kullanılarak restorasyonuna karar verildi. Hastanın çekilen dişi muhafaza edildi ve çekim boşluğunda kanamanın durması ve iyileşme için beklenildi (Resim 8). Çekilen dişin kökü mine sement hududundan kesilerek uzaklaştırıldı ve pulpa odası boşaltıldı, daha sonra kompozit rezin ile dolduruldu.

Dişin lingualinde polietilen fiber materyalini yerleştireceği bir oluk açıldı. Fiber dişe uygulanmadan önce bağlayıcı

materyal (Clearfil SE Bond, Kuraray Co.Ltd,Osaka, Japonya) ile ıslatıldı ve polietilen fiber materyal hibrit kompozit Kuraray Co. Ltd, Osaka, Japonya) ile beraber dişte açılan oluğa yerleştirildi. Komşu dişlerin lingual mine yüzeyleri self etch adezivın bağlantısını artırmak için % 37'lik fosforik asit (Etch Royale, Pulpdent, Watertown, ABD) ile 15 sn dağlandı. Daha sonra 15 sn su ile yıkayarak fosforik asit uzaklaştırıldı ve hava ile kurutuldu.

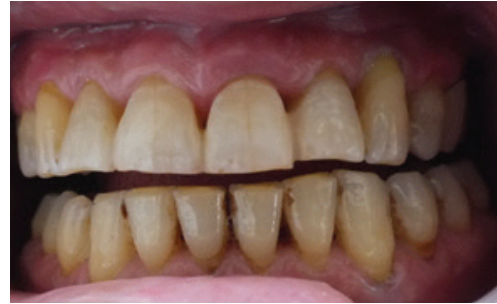

Resim 7. Olgu 2'de sol santral dişte parçalı kök kırığı.



Resim 8. Kök kırığı sebebiyle diş çekimi sonrası görüntü.

Hazırlanan bölgelere self-etching adeziv bağlayıcı sistem Clearfil SE Bond üreticinin talimatına göre uygulandı ve LED ışık cihazıyla (Elipar FreeLight II, 3M Espe, ABD) ile 10 sn polimerize edildi ve daha sonra hibrit kompozit rezin (Clearfil AP-X, Kuraray Co. Ltd, Osaka, Japonya) ile birlikte hazırlanan diş gövde komşu dişlere adapte edildi ve 40 sn LED ışık cihazıyla polimerize edildi. Fiber materyalin açıkta kalan uç kısımlarının uzunlukları özel kesici makas yardımı ile komşu dişlerin lingual yüzeylerine göre ayarlandı. Kompozit bitirme diskleri (Sof-Lex) ile kompozit yüzeyleri düzeltildi ve polisaj işlemi gerçekleştirildi (Resim 9).



Resim 9. Olgu 3'te tamamlanmış fiberle güçlendirilmiş adeziv köprü restorasyon.

### Tartışma

Sunduğumuz ilk iki vakada horizontal kök kırığı oluşan dişlerde kron-kök parçalarının yapıştırılması ile estetik ve fonksiyonun dişe tekrar kazandırılması tarif edilmiştir. Günümüze kadar kök kırığının lokalizasyonuna bağlı olarak birçok farklı tedavi stratejileri geliştirilmiştir (16). Koronal bölgede oluşan kök kırıklarının tedavi seçeneklerinin birisi de kırık kron-kök parçalarının yapıştırılmasıdır (9, 10). Kök-kırıklarının restore edilmesinde en önemli sorun primer stabilizasyondur. Bu amaç için diş okluzal yükten uzaklaştırılır ve komşu dişlere splintlenerek hareketsizleştirilir.

Splintleme; tüm dişler üzerine simante edilen ortodontik tel, akrilik bağlar, döküm splintler ve asitle pürüzlendirilmiş mine yüzeyine kompozit uygulama tekniği ile yapılır (17). Yapılan çalışmalarda ortodontik band uygulaması ile yapılan splintleme işleminin aşırı kuvvet uygulamasına bağlı olarak kırık parçalar arasında birleşmeyi engellediği görülmüştür. Bunu önlemek için asitle pürüzlendirme uygulaması ile beraber kompozit kullanılarak yapılan pasif splint kullanılması tavsiye edilir (18). Bizde çalışmamızda kırık parçalarının stabilizasyonunda rezin bağlayıcı uygulaması ile beraber rezin kompozit kullanılarak kırık kron parçalarını komşu sağlam dişlere splintleme yaptık.

Günümüz rezin adeziv sistemleri ve rezin post sistemleri dentine güçlü ve uzun ömürlü bir bağlantı sağladıkları için kırık köklerin restorasyonu için kron-kök parçalarının yapıştırılması seçeneği geliştirilmiştir (19,20). Kök kırığının tedavisinde kron-kök parçalarının yapıştırılması ile iyi bir estetik sağlanır, diğer restoratif seçeneklere göre daha az zaman gereklidir ve daha ucuz bir tedavi seçeneğidir. Sunduğumuz vakalarda, koronal parçayı kök kısmına yapıştırmak ve oluşan stresleri azaltmak için bir polietilen fiber post kullanıldı. Kullandığımız polietilen fiberin stresi taşımak amacıyla gelen kuvvet için bir yol oluşturduğu, ayrıca önceden kırılmış yüzeyler birleştirildiğinde kırığın açılmasını önlemek için sert bir bant gibi davrandığı; büzülme ve deformasyonu da engellediği bildirilmiştir (21, 22). Ribbond® yüksek molekül ağırlıklı ve yüksek elastikiyet katsayısına sahip (117 GPa) polietilen fiberlerden üretilmiş güçlendirilmiş bir şerittir. Kendine özel fiber dokuma yapısı ve rezin adaptasyonunun iyi olması, bozulmaya karşı mükemmel bir dirence ve yüksek çekme gücüne sahip olmasını sağlamıştır (23). Bu materyal özel fiber ağı sayesinde uygulanan kuvvetlerin etkin bir şekilde transfer olmasına izin verir (21). Kırık kron kök parçalarının yapıştırılması fonksiyon ve estetiği çok konservatif bir şekilde restore eden faydalı ve geçerli bir tekniktir fakat her travma vakası bireysel olarak değerlendirilmeli ve tedavi seçeneği seçilmelidir.

Orta ve apikal üçlü kök kırıkları; tedavisi en zor olan kırık tipidir. Çünkü koronal veya apikal parça cerrahi olarak çıkarılırsa dişe uzun dönemde başarılı bir restorasyon yapılabilmesi için yeterli diş dokusu kalmayabilir. Bu sebeple bu vakalarda dişin tamamının çekilmesi düşünülebilir. Sunduğumuz vakada apikal üçlüde kök kırığı gelişmesi sebebiyle hastamızın dişi çekilmiştir. Tek keser diş kaybı olan hastanın estetik, fonksiyon ve fonetik ihtiyacını gidermek için alternatif bir tedavi yaklaşımı olarak hastanın kendi dişi ile fiberle güçlendirilmiş adeziv köprü yapıldı. Yaptığımız bu uygulamanın, kısa tedavi süresi gerektirmesi, destek dişlere minimum zarar vermesi, diğer tekniklere göre daha ucuz olması, komşu dişlerde renk değişimine neden olan metal desteğin olmaması, palatinal/lingualde tabaka kalınlığının

az olması, diş renginde malzemeler kullanılarak estetik sonuçlar elde edilebilmesi, ileriki dönemlerde geriye dönme isteği olursa bu talebe yanıt verebilmesi gibi bir takım avantajları vardır (15, 24, 25). Bunun yanında kırılan kısmın kolayca tamir edilebilmesi gibi bir olanak da mevcuttur (26). Ünlü ve ark. 3 yıllık klinik takip sonunda fiberle güçlendirilmiş adeziv köprülerin kabul edilebilir bir başarısından bahsetmişlerdir (12). Diğer taraftan polietilen fiberle güçlendirilmiş adeziv köprülerde kırılma olsa bile bu durum köprünün tümünden kullanılamaz hale gelmesiyle sonuçlanmamaktadır, çünkü materyalin şerit tarzındaki yapısı barın kopmasını engellemektedir (27). Ancak titiz bir çalışma gerektirmesi, sınırlı yük taşıma kapasitesi gibi dezavantajları da mevcuttur. Bu tip restorasyonların en çok tartışılan yönü, adeziv köprünün çiğneme kuvvetlerine karşı dayanım gücüdür (28). Diğer taraftan kimi araştırmacılar polietilen fiber bar içeren adeziv köprülerin uzun dönem sonuçlarına ait daha fazla veriye sahip olunması gerektiğini bildirmektedir (27, 29).

### Sonuç

Koronal seviyedeki kök kırıklarının kron-kök parçalarının yapıştırılması ile tedavi edildiği ve tek diş eksikliğinin polietilen fiber bar içeren adeziv köprü ile tedavi edildiği vakalarımız kısa dönemde başarılıdır. Kök kırıklarının tedavisi için uyguladığımız bu alternatif tekniklerin ekonomik ve pratik teknikler olduğu düşünülmektedir. Ancak bu tekniklerin başarılarının tüm yönleri ile değerlendirilmesi için daha uzun klinik takiplere ihtiyaç vardır.

### Kaynaklar

1. Burke FJT. Reattachment of a fractured central incisor tooth fragment. Br Dent J. 1991; 170: 223-225.
2. Andreasen FM, Andreasen JO. Root fractures. In: Andreasen JO, Andreasen FM, editors. Textbook and color atlas of traumatic injuries to the teeth, 3rd edn. Copenhagen: Munksgaard. 1994; p. 279-311.
3. Andreasen JO. Etiology and pathogenesis of traumatic dental injuries. A clinical study of 1, 298 cases. Scand J Dent R. 1979; 78: 329-342.
4. Brich R, Rock WP. The incidence of complications following root fracture in permanent anterior teeth. Br Dent J. 1986; 160: 119- 122.
5. Cohen S, Burns RC. Pathways of the pulp, The Mosby Co., St.Louise. 1976: 20-21.
6. Bondemark L, Kurol J, Hallonsten AL, Andreasen JO. Attractive magnets for orthodontic extrusion of crown root

- fractured teeth. *Am J Orthod Dentofacial Orthop.* 1997; 112: 187-193.
7. Andreasen JO, Andreasen FM. *Essentials of traumatic injuries to the teeth*, 1st edn. Copenhagen: Munksgaard; 1991: 47-62.
8. Wang Z, Heffernan M, Vann WF Jr. Management of a complicated crown-root fracture in a young permanent incisor using intentional replantation. *Dent Traumatol.* 2008; 24: 100-103.
9. Baratieri LN, Monteiro S, De Andrada MAC. Tooth fracture reattachment: case reports. *Quintessence Int.* 1990; 21: 261-270.
10. Arhun N, Ungor M. Re-attachment of a fractured tooth: a case report. *Dent Traumatol.* 2007; 23: 322-326.
11. Zorba YO, Ozcan E. Reattachment of coronal fragment using fiber-reinforced post: a case report. *Eur J Dent.* 2007; 1: 174-178.
12. Unlu N, Belli S. Three-year clinical evaluation of fiber-reinforced composite fixed partial dentures using prefabricated pontics. *J Adhes Dent.* 2006; 8: 183-188.
13. Kuşgoz A, Sener Y, Ülker M, Yıldırım S, Koyuturk AE. "Fiberle Güçlendirilmiş Kompozit ile Üst Keser Diş Eksikliğinin Restorasyonu: üç olgu sunumu. *Türk Diş Hekimliği Dergisi.* 2007; 68: 78-82.
14. İlday NÖ, Zorba YO. Fiberle Güçlendirilmiş Kompozit Inlay Köprü Uygulamaları. *Türkiye Klinikleri J Dental Sci.* 2009; 15: 53-58.
15. Chan DC, Giannini N, De Goes MF. Provisional anterior tooth replacement using nonimpregnated fiber and fiber-reinforced composite resin materials: A clinical report. *J Prothet Dent.* 2006; 95: 344-348.
16. Trushkowsky RD. Esthetic, biologic and restorative considerations in coronal segment reattachment for a fractured tooth: a clinical report. *J Prothet Dent.* 1998; 79: 115-119.
17. Harty FJ, Pitt Ford TR. *Harty's endodontics in clinical practice.* Wright Oxford: Boston. 1997: 209-216.
18. Andreasen JO, Andreasen FM: *Text book and color atlas of traumatic injuries to the teeth*, The Mosby Co. Copenhagen. 1981: 337-371.
19. Baratieri LN, Monteiro S Jr, de Albuquerque FM, Vieira LC, de Andrada MA, de Melo Filho TC. Reattachment of a tooth fragment with a new adhesive system: a case report. *Quintessence Int.* 1994; 25: 91-96.
20. Fidel SR, Sassone L, Alvares GR, Guimarães RP, Fidel RA. Use of glass fiber post and composite resin in restoration of a vertical fractured tooth. *Dent Traumatol.* 2006; 22: 337-339.
21. Belli S, Erdemir A, Yildirim C. Reinforcement effect of polyethylene fibre in root-filled teeth: comparison of two restoration techniques. *Int Endod J.* 2006; 39: 136-142.
22. Belli S, Cobankara FK, Eraslan O, Eskitascioğlu G, Karbhari V. The effect of fiber insertion on fracture resistance of endodontically treated molars with MOD cavity and reattached fractured lingual cusps. *J Biomed Mater Res B Appl Biomater.* 2006; 79: 35-41.
23. Vitale MC, Caprioglio C, Martignone A, Marchesi U, Botticelli AR. Combined technique with polyethylene fibers and composite resins in restoration of traumatized anterior teeth. *Dent traumatol.* 2004; 20: 172-177.
24. Eskitascioğlu G, Eskitascioğlu A, Belli S. Use of polyethylene ribbon to create a provisional fixed partial denture after immediate implant placement: A clinical report. *J Prothet Dent.* 2004; 91: 11-14.
25. Belli S, Özer F. A simple method for single anterior tooth replacement. *J Adhesive Dent.* 2000; 2: 67-70.
26. Strassler HE, LoPresti J, Scherer W, Rudo DN. Clinical evaluation of woven polyethylene ribbon used for splinting. *Esthetic Dent Update.* 1995; 6: 79-84.
27. Ferreira ZA, de Carvalho EK, Mitsudo RS, et al: Bondable reinforcement ribbon: clinical applications. *Quintessence Int.* 2000; 31: 547-552.
28. Li W, Swain MV, Li Q, Ironside J, Steven GP. Fiber reinforced composite dental bridge. Part I: experimental investigation. *Biomaterials.* 2004; 25: 4987-4993.
29. Burkard H. Ön dişler bölgesinde kompozit kullanılarak doğrudan köprü yapımı. *Quintessence Türkçe.* 2004; 2: 13-25.