

Olgu Sunumu ve Literatür Derlemesi

Üç Mezial Kanallı Mandibular Birinci Moların Endodontik Tedavisi: Olgu Sunumu

Endodontic Treatment of Mandibular First Molar with Three Mesial Canals: Case Report

Ali KELEŞ¹, Mevlüt S. OCAK¹

¹Inönü Üniversitesi Diş Hekimliği Fakültesi Endodonti AD, Malatya

Özet

Dişlerin kök kanal morfolojileri hakkında yeterli bilgiye sahip olmak endodontik tedavinin başarı şansını arttırmaktadır. Kök kanalındaki anomaliler sadece kök fazlalığı ya da azlığı olmayıp; aynı zamanda kanal sayısının fazlalığı ya da azlığı şeklinde de olabilir. Bu olgu bildiriminde, üç mezial kanallı mandibular birinci molarlara yapılan kök kanal tedavisi sunulmuştur.

Anahtar Kelimeler: Kök kanalı anatomisi, Mandibular molar, Mezial kök kanal

Abstract

Having adequate knowledge about root canal morphology of the teeth improves the success rate of endodontic treatment. Anatomical and morphological variations can be in the form of extra or fewer roots, and extra or fewer roots canals, as well. This report presents the root canal treatment of lower first molar with three mesial root canals.

Key Words: Root canal anatomy, Mandibular molar, Mesial root canal

Giriş

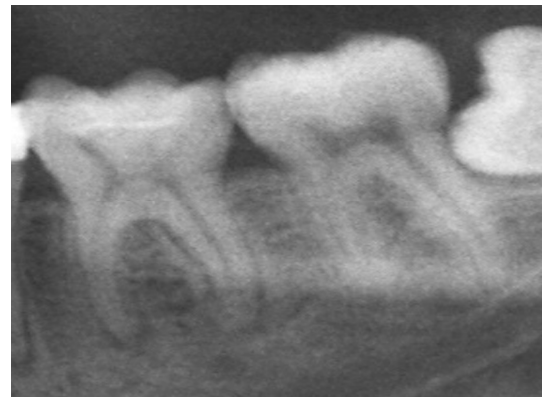Kök kanal tedavisinin asıl hedefi tüm pulpa boşluğunun mekanik ve kimyasal olarak temizlenmesi ve inert bir dolgu materyali ile tamamen doldurulmasıdır. Bazı araştırmacılar, kanalların yetersiz şekillendirilmesinin, yetersiz doldurulmasının ve tedavi sırasında fark edilemeyen kanalların endodontik tedavinin başarısızlığındaki en önemli nedenler olduğuna işaret etmektedir (1, 2).

Mandibular birinci molarlar ilk süren daimi posterior dişler olduğundan çoğunluğu kök kanal tedavisi gerektiren çürüğe sahiptir (3). Klinisyenler mandibular birinci molarların endodontik tedavisi sırasında farklı anormal kök kanal morfolojileriyle karşılaşabilirler (4,5). Meziyobukkal ve meziyolingual kanallar arasındaki gelişimsel olukta bir orta mezial kanala rastlanabilmektedir ve görülme sıklığı da %1 ile %15 arasındadır (3). Yakın zamanda yapılan sistematik bir araştırmada, 4535 mezial kök değerlendirildi ve üçüncü mezial kanal bulunma olasılığının %2,6 olduğu ortaya çıkarıldı (6). Çalışkan ve arkadaşları yaptıkları çalışmada 100 adet şeffaştırılmış birinci molar dişi inceledi ve mezial kökte üçüncü kanal bulunma olasılığını %3,39 olarak bildirdi (7). Mandibular birinci moların morfolojisi hakkındaki sayısız in vitro ve in vivo çalışma ile bu dişlerde bulunan ekstra kökler, ilave kök kanalları, lateral kanallar veya mezial kökte bulunan iki ya da üç kanal arasındaki transvers kanal anastomozları hakkında yeni bilgiler sağlandı (7-11). Bu çalışmalarda, ilave kanalların bulunma ihtimalinden dolayı dikkatli incelemenin gerekli olduğuna işaret edilmektedir.

Bu olgu bildiriminde; alt birinci molar dişinde üç mezial kanal bulunan hastanın başarılı endodontik tedavisi anlatılmaktadır.

Olgu Sunumu

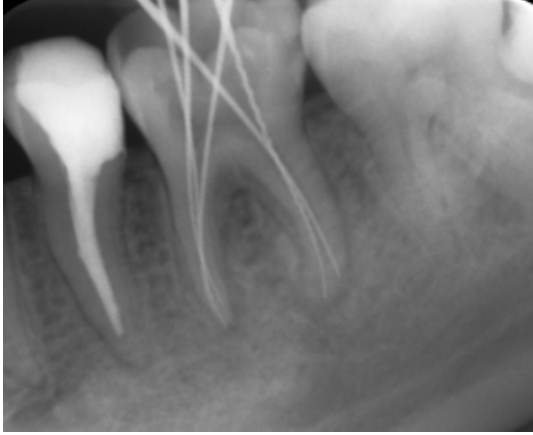
23 yaşındaki bir erkek hasta, sol mandibular molar bölgesinde kendiliğinden başlayan, uzun süreli ağrı şikayetiyle kliniğimize başvurdu. Sistemik anamnezinde herhangi bir hastalığa rastlanmadı.



Şekil 1. Teşhis filmi

Ekstraoral bulguları normal olarak değerlendirildi. İntraoral muayenede sol alt birinci molar dişte çürük, dikey perküsyona duyarlılık ve apikal bölgede palpasyona hassasiyet izlendi. Şişlik veya fistül yolu varlığı tespit edilmedi. Radyografik muayenede birinci büyük azı dişinin apikal bölgesinde lamina dura kaybı ve radyolüsentlik izlendi (Şekil 1).

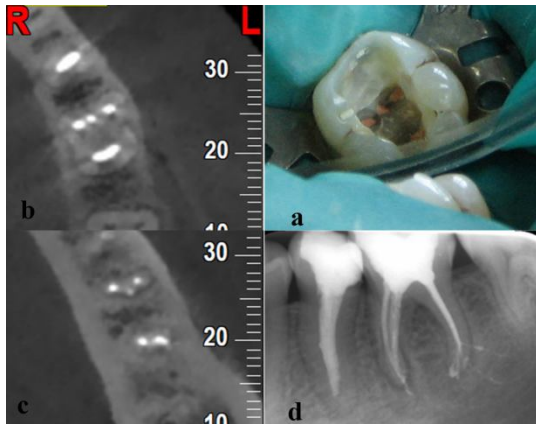
Yeterli derinlikte anestezi elde edildikten sonra lastik örtü ile dişin izolasyonu sağlandı. Çürük dokular uzaklaştırıldıktan sonra pulpa tabanında ikisi mezial bir tanesi de distal kökte olmak üzere 3 adet kanal ağzı görüldü. Mezial kanal ağzları arasındaki gelişimsel oluk üzerinde üçüncü mezial kanal görsel olarak tespit edildi. Mekanik preparasyon esnasında distal kanalın apikal bölgede iki ayrı foramene sahip olduğunu anlaşıldı. Çalışma boyutu tüm kanallar için tespit edildi (Şekil 2).



Şekil 2. Çalışma boyutu kök kanallarına kanal eğeleri konularak tespit edildi.

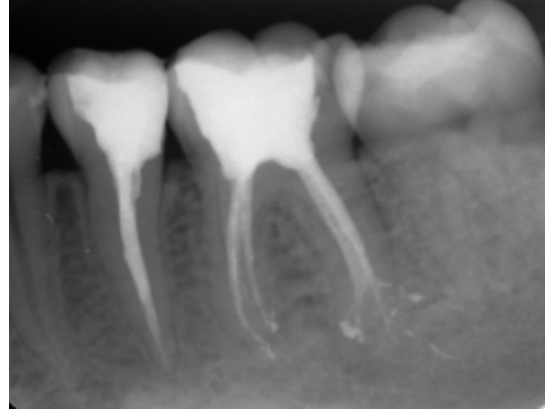
Kanallar paslanmaz çelik eğelerle (MANI Inc. Utsunomiya, Japan) step back tekniğine göre şekillendirildi. Kanalların irrigasyonunda %15' lik EDTA (Wizard, Rehber Kimya, İstanbul, Türkiye) ve %5 NaOCl (Wizard, Rehber Kimya, İstanbul, Türkiye) solüsyonları kullanıldı.

Mekanik preparasyonu tamamlandığında kök kanalları son olarak %5 NaOCl ile dezenfekte edildi ve kağıt konilerle kurulandı. Kök kanallarına kalsiyum hidroksit pastası uygulandı. Steril bir pamuk pelet pulpa odasına konulduktan sonra giriş kavitesi Cavit (3M ESPE AG, Germany) ile kapatıldı.



Şekil 3. (a) Kanal dolgusu sonrası kök kanla ağzlarının görünümü, (b) Kök kanallarının orta üçlüsüne ait tomografik görüntü, (c) Kök kanallarının apikal üçlüsüne ait tomografik görüntü, (d) Kök kanal dolgusunun radyografik görüntüsü.

Bir hafta sonraki randevuda hastanın şikayetleri tümüyle geçmişti. Kök kanalları irrigasyonu %5'lik NaOCl ile yapıldı ve kağıt konilerle kurulandı. Kök kanalları lateral kondensasyon yöntemi kullanılarak AH Plus (Dentsply De Trey GmbH, Konstanz, Germany) kanal patı ve güta-perka ile dolduruldu (Şekil 3). Dişin restorasyonu kompozit rezin ile yapıldı (3M, Dental products, St. Paul, Minn). Bir yıl sonraki randevuda periapikal dokuların normal olduğu ve hastanın herhangi bir şikayetinin bulunmadığı görüldü (Şekil 4).



Şekil 4. Bir yıl sonraki randevuda alınan takip periapikal filmi.

Tartışma

Kök kanal sistemindeki lateral kanalların, aksesuar kanalların veya deltaların varlığı pulpa dokusunun uzaklaştırılmasını engelleyebileceği için endodontik tedavide başarısızlığa yol açabilir (12). Mandibular molar dişlerin anormal kök kanal konfigürasyonları hakkında literatürde oldukça sık rastlandığından dolayı muhtemel aksesuar kanal girişlerinin tespit edilebilmesi için pulpa odasının dikkatli bir şekilde incelenmesi gerekmektedir (13). Dolayısıyla kök kanal tedavisi başladığında ideal giriş kavitesi preparasyonu en temel gereksinim haline gelmektedir (14). Pulpa odası tabanı ve duvarlarının anatomisi kanal sayısının belirlenmesinde rehberlik edebilir.

Mandibular birinci molar dişlerinin mezial köklerindeki varyasyonlar açılı olarak çekilen radyografların dikkatli bir şekilde incelenmesiyle tespit edilebilir (15). Radyolojik değerlendirmeye ilave olarak operasyon mikroskobu kullanımı pulpa odası morfolojisini tespit etmede ve de topografik anatomisinin anlaşılmasında yardımcı olabilir. Klinik çalışmalar kadar bir çok araştırma, endodontik tedavide başarılı sonuçlar alınmasında büyütmenin yardımcı olabileceğinde hem fikirdir (16-18).

Endodontik tedavide başarılı sonuçlara ulaşılabilmesi için diş hekimlerinin kök kanal sitemi ve farklı anatomik varyasyonları hakkında bilgi sahibi olmalıdır. Tedavi öncesinde farklı açılardan alınan radyografların iyi bir şekilde değerlendirilmesi ve tedavi sırasında pulpa odasının dikkatli bir şekilde

incelenmesi kanal ağzlarının bulunmasında yardımcı olacaktır. Sonuç olarak, kök kanalındaki anomaliler sadece kök fazlalığı ya da azlığı olmayıp; aynı zamanda kanal sayısının fazlalığı ya da azlığı şeklinde de olabilir. Alt büyük azı dişlerinin kök-kanal anatomisi ve varyasyonları ile ilgili yeterli bilgiye sahip olmak, kök kanal tedavisinin başarı oranını artıracaktır.

Kaynaklar

1. Weine FS. Nonsurgical re-treatment of endodontic failures. *Compend Contin Educ Dent* 1995; 16(3): 324.
2. Slowey RR. Radiographic aids in the detection of extra root canals. *Oral Surg Oral Med Oral Pathol* 1974; 37(5): 762-72.
3. Vertucci FJ, Haddix JE, Britto LR. Tooth morphology and access cavity preparation. In: Cohen S, Hargreaves KM, ed(s). *Pathways of the pulp*. 9th ed. St Louis, MO: Mosby; 2006: 136-222.
4. Faramarzi F, Fakhri H, Javaheri HH. Endodontic treatment of a mandibular first molar with three mesial canals and broken instrument removal. *Aust Endod J* 2010; 36(1): 39-41.
5. Kontakiotis EG, Tzanetakakis GN. Four canals in the mesial root of a mandibular first molar. A case report under the operating microscope. *Aust Endod J* 2007; 33(2): 84-8.
6. de Pablo OV, Estevez R, Heilborn C, Cohenca N. Root anatomy and canal configuration of the permanent mandibular first molar: clinical implications and recommendations. *Quintessence Int* 2012; 43(1): 15-27.
7. Caliskan MK, Pehlivan Y, Sepetcioglu F, Turkun M, Tuncer SS. Root canal morphology of human permanent teeth in a Turkish population. *J Endod* 1995; 21(4): 200-4.
8. Wasti F, Shearer AC, Wilson NH. Root canal systems of the mandibular and maxillary first permanent molar teeth of south Asian Pakistanis. *Int Endod J* 2001; 34(4): 263-6.
9. Gulabivala K, Aung TH, Alavi A, Ng YL. Root and canal morphology of Burmese mandibular molars. *Int Endod J* 2001; 34(5): 359-70.
10. Villas-Boas MH, Bernardineli N, Cavenago BC, Marciano M, Del Carpio-Perochena A, de Moraes IG, et al. Micro-computed tomography study of the internal anatomy of mesial root canals of mandibular molars. *J Endod* 2011; 37(12): 1682-6.
11. Zhang R, Wang H, Tian YY, Yu X, Hu T, Dummer PM. Use of cone-beam computed tomography to evaluate root and canal morphology of mandibular molars in Chinese individuals. *Int Endod J* 2011; 44(11): 990-9.
12. Yıldırım T, Taşdemir T. Üç distal kanallı mandibular birinci molar: Bir olgu sunumu. *SÜ Dişhek Fak Derg*. 2009; 18: 324-7.
13. Ricucci D. Three independent canals in the mesial root of a mandibular first molar. *Dent Traumatol* 1997;13(1): 47-9.
14. Christie WH, Thompson GK. The importance of endodontic access in locating maxillary and mandibular molar canals. *J Can Dent Assoc* 1994;60(6):527-532, 535-526.
15. Navarro LF, Luzi A, Garcia AA, Garcia AH. Third canal in the mesial root of permanent mandibular first molars: review of the literature and presentation of 3 clinical reports and 2 in vitro studies. *Med Oral Patol Oral Cir Bucal* 2007;12(8):605-9.
16. de Carvalho MC, Zuolo ML. Orifice locating with a microscope. *J Endod* 2000; 26(9): 532-4.
17. Coutinho Filho T, La Cerda RS, Gurgel Filho ED, de Deus GA, Magalhaes KM. The influence of the surgical operating microscope in locating the mesiolingual canal orifice: a laboratory analysis. *Braz Oral Res* 2006; 20(1): 59-63.
18. Baldassari-Cruz LA, Lilly JP, Rivera EM. The influence of dental operating microscope in locating the mesiolingual canal orifice. *Oral Surg Oral Med Oral Pathol Oral Radiol Endod* 2002; 93(2): 190-4.

İletişim Yazarı

Yrd. Doç. Dr. Ali KELEŞ
İnönü Üniversitesi Diş Hekimliği Fakültesi
Endodonti AD, MALATYA
e-posta: ali.keles@inonu.edu.tr