



Olgu Sunumu

Multiple Bilateral Hiper-Taurodontik Dişlerin Endodontik Tedavileri: Olgu Sunumu

Endodontic Management of Multiple Bilateral Hypertaurodontism: Case Report

Fuat AHMETOĞLU, Neslihan ŞİMŞEK, M. Sinan OCAK

İnönü Üniversitesi, Diş Hekimliği Fakültesi, Endodonti AD, Malatya, Türkiye

Özet

Taurodontizm, dişlerde nadiren görülen morfoanatomik gelişimsel bir anomalidir. Bu durum genişlemiş bir pulpa odası, pulpa tavanının apikale doğru yer değiştirmesi ve mine-sement birleşimindeki daralmanın olmaması gibi özelliklerle karakterizedir. Taurodont dişler çoğunlukla molar bölgede görülmekle birlikte daha seyrek oranda diğer diş gruplarında da görülebilmektedir. Bu makale herhangi bir sistemik hastalığı veya anomalisi bulunmayan bir hastada hiper-taurodont maksiller sol birinci büyük azı ve mandibular sağ birinci büyük azı dişlerinin başarılı endodontik tedavilerini rapor etmektedir.

Anahtar Kelimeler: Endodontik tedavi, hiper-taurodontizm, bilateral

Abstract

Taurodontism is a morphoanatomical developmental anomaly rarely seen in teeth. This condition is characteristic with an enlarged pulp chamberi apical displacement of the pulpal floor, and no constriction at the level of the cementoamel junction. This article reports successful endodontic therapy of the maxillary left first molar and the mandibular right first molar with hypertaurodontism in health individuals with no associated syndrome or anomaly.

Key Words: Endodontic treatment, hypertaurodontism, bilateral,

Giriş

Taurodontizm, dişin anatomik yapısıyla karakterize gelişimsel bir anomalidir. Bu terim ilk kez Sir Arthur Keith tarafından, dişlerin "boğa-benzeri" yapılarını ifade etmek için Latince boğa anlamına gelen *tauros* ve Yunancada diş anlamına gelen *odus* kelimelerinden uyarlanmış ve literatüre taurodontizm olarak yerleşmiştir (1). Dişin yapısal anomalilerin en önemlilerinden biri olan taurodontizm, radyografide vertikal olarak uzamış pulpa odası, apikale doğru yer değiştirmiş pulpa tabanı ve iki ya da üçe ayrılmış normale göre kısa kök/kanal yapıları ile kendini göstermektedir (2). Klinikte taurodont bir diş normal diş gibi gözüktür. Ancak dikkatle incelendiğinde normal anatomik yapıya sahip dişlerde görülen mine-sement birleşim yerindeki daralma bu dişlerde daha az belirgindir ve bu durum dişlere dikdörtgen şeklini verir. Aynı zamanda dişlerin kök boyları da pulpa odasına bağlı olarak kısalmıştır (2, 3).

Taurodontizm tek başına görülebildiği gibi amelogenesis imperfekta, Down sendromu, ektodermal bozukluklar, Klinefelter sendromu, ora-fasio-dijital sendrom tip 2, osteoporozis ve trikomoniyazis gibi sendrom veya anomalilerle birlikte de görülebilir (4, 5). Bunun yanında taurodontizmin nedeni hala tam olarak ortaya konamamıştır. Hertwing epitel kılıfının uygun horizontal seviyeye invaze olmasındaki başarısızlık nedeniyle meydana gelebileceğini savunan araştırmacılar (6, 7) yanında, epitelyal-mezenkimal indüklemenin

engellenmesinin de muhtemel nedenlerden biri olduğu da belirtilmiştir (8).

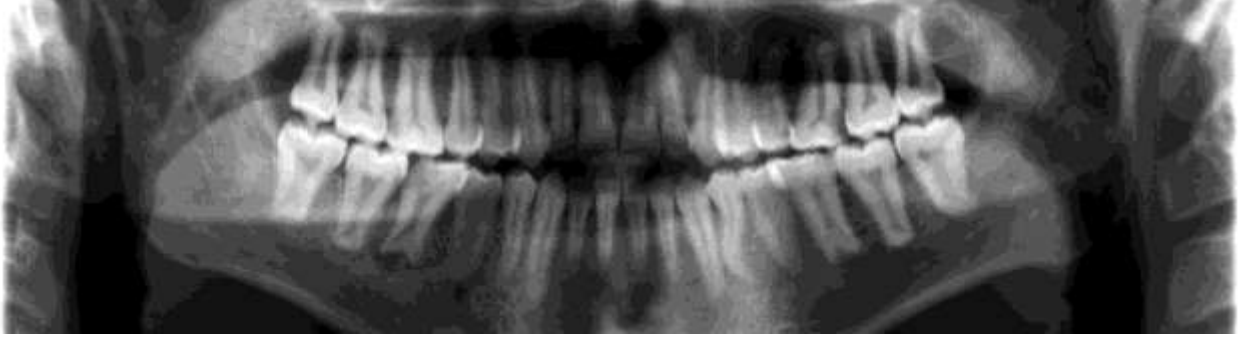
Taurodontizm sık görülen bir anomali değildir. Görülme oranları %2.5 ile %11.3 arasında değişmektedir (3). Türk toplumunda yapılan iki çalışmada %4.97 (9) ve %7.4 (10) oranlarında taurodont dişlere rastlanmıştır. Cinsiyet farkı göstermeden tek veya çift taraflı olarak görülebilen taurodont dişlere, daha çok molar dişlerde rastlanmaktadır. Ancak nadir de olsa premolar ve kesici dişlerde de görülmektedir (2).

Taurodontizmin sınıflandırılmasında farklı kategorizasyon indeksleri ileri sürülmüştür (11-13). Ancak 1928 yılında Shaw'ın (14) yaptığı sınıflandırma günümüzde yaygın olarak kullanılmaktadır. Shaw taurodontizmi, pulpa tabanının apikale doğru yer değiştirmesinin derecesine göre sınıflandırmıştır. Buna göre taurodontizm; hipo-, mezo- ve hiper-taurodontizm olarak üç başlık altında toplamış ve buna kök kanalının piramit formunu da dâhil edilmiştir. Bu sınıflandırma içerisinde hiper-taurodontizm daha az sıklıkta görülmektedir.

Sunulan bu raporda, herhangi bir sistemik hastalığı veya anomalisi bulunmayan bir hastada hiper-taurodont maksiller sol birinci molar ve mandibular sağ birinci molar dişlerin başarılı endodontik tedavilerini bildirmektedir.

Olgu Sunumu

Sağ üst bölgesinde ağrı ile kliniğimize başvuran 19 yaşındaki hastanın yapılan klinik muayenesinde üst sol ve alt sağ birinci molar dişlerinde derin çürük bulunduğu tespit edildi (Şekil 1).



Şekil 1. Tedavi öncesi teşhis filmi

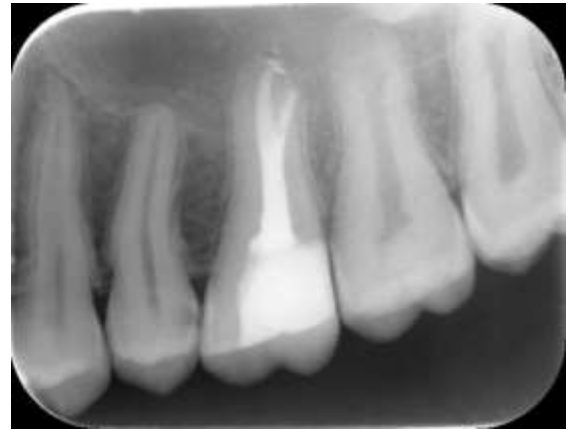Hastadan alınan tıbbi ve ailevi anamnezinde herhangi bir sistemik rahatsızlık olmadığı görüldü. Hastanın üst sağ molar dişi, termal testlere ve vitalite testine ağrı ile yanıt verirken; perküsyon ve palpasyonda ağrı yoktu. Alt sağ molar dişte ise vitalite ve termal testlere yanıt alınmadı; palpasyon ve perküsyonda da ağrı yoktu. Radyografik muayenede her iki dişte de derin çürük olduğu ve aynı zamanda geniş pulpa odasıyla beraber aşırı derecede kısalmış köklerinin olduğu tespit edildi. Alınan panoramik radyografide hastanın tüm üst ve alt azı dişlerinde taurodontizm olduğu görüldü. Yapılan muayene sonucunda üst sol birinci büyük azı dişinde geri dönüşümsüz pulpa iltihabı ve alt sağ birinci büyük azı dişinde ise kronik apikal periodontitis teşhisi konuldu. Bu dişler için kök kanal tedavisi önerildi.

İlk olarak, ağrılı olan üst sağ birinci molar dişin kök kanal tedavisinin yapılması planlandı. Dişe anestezi yapıldıktan sonra çürük temizlendi ve pulpa odası elmas frez kullanılarak açıldı. Pulpa odasının çok geniş ve apikale doğru uzandığı klinik olarak görüldü. Birisi palatinalde diğeri distalde olmak üzere iki kanal tespit edildi. Çalışma uzunlukları 15 numaralı K tipi eğe (Dentsply Maillefer; Ballaigues, İsviçre) ve elektronik apeks bulucu (Root ZX; Morita, Japonya) kullanılarak belirlendi. Pulpa çıkarıldı ve kök kanallarının preparasyonu K tipi eğeler (Dentsply Maillefer; Ballaigues, İsviçre) kullanılarak step-back yöntemi ile tamamlandı. Her eğe arasında %2.5 sodyum hipoklorit (NaOCl) irigasyonu yapıldı ve son yıkama işlemi %15'lik etilen diamintetraasetik asit (EDTA) ve %2.5'lik NaOCl ile pasif ultrasonik irigasyon (PUI) yöntemi kullanılarak yapıldı. Kağıt koniler yardımıyla kanallar kurutuldu. Kök kanalları soğuk lateral kompaksiyon yöntemi kullanılarak AH Plus (Dentsply International) patı ve gütta perka ile dolduruldu. Geride kalan uzamış pulpa boşluğunun dolumu sıcak vertikal kompaksiyon tekniği ile tamamlandı. Kanal dolumunun tamamlanmasının ardından dişin restorasyonu kompozit rezin ile bitirildi. İkinci seansta, hastanın ağrılı olmayan alt sağ birinci molar dişinin endodontik tedavisine başlandı. Çürük dokular uzaklaştırıldıktan sonra pulpa

odası açıldı. Dişte ikisi mezialde birisi distalde olmak üzere üç kanal tespit edildi. Çalışma uzunlukları belirlendikten sonra kök kanallarının preparasyonu K tipi eğeler kullanılarak tamamlandı.

Her eğe arasında %2.5'lik NaOCl irigasyonu kullanıldı ve kanalların son yıkama işlemi PUI yöntemi kullanılarak %15'lik EDTA ve %2.5'lik NaOCl ile tamamlandı. Kök kanalları kağıt konlarla kurutulduktan sonra kalsiyum hidroksit (CaOH) ile dolduruldu ve geçici dolgu maddesi ile kapatıldı. Üçüncü seansta, kanallarda bulunan CaOH, %2.5'lik NaOCl ile PUI yöntemi kullanılarak uzaklaştırıldı. Kök kanalları, kağıt konlarla kurutulduktan sonra gütta perka ve AH Plus patı kullanılarak soğut lateral kompaksiyon yöntemi ile dolduruldu. Üst dişte uygulandığı gibi sıcak vertikal kompaksiyon yöntemi ile geri kalan pulpa odası dolduruldu ve aynı seansta kompozit rezin kullanılarak dişin restorasyonu tamamlandı.

Tedavi bitiminden 3 ay sonra hasta ilk kontrole çağrıldı. Yapılan klinik ve radyografik muayenede her iki dişin klinik olarak asemptomatik olduğu, radyografik olarak ise periapikal lezyonun iyileşme eğiliminde olduğu görüldü (Şekil 2 ve 3).

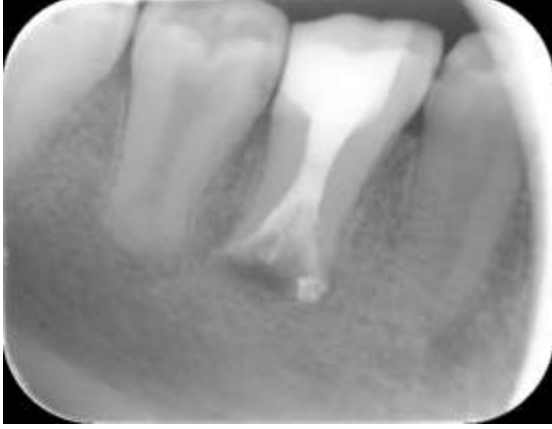

Şekil 2. Tedavi sonrası üst sol birinci molar dişin radyografik görüntüsü

Tartışma

Taurodontizm, genel olarak pulpa odasının kök ucuna doğru uzaması ve diş köklerinin kısalması ile karakterize olan ve nadir görülen bir diş anomalisidir. Son dönemde yapılan çalışmalar bu anomalinin %0.5 gibi nadir

oranlardan, %11.3 gibi daha yüksek oranlara ulaştığını göstermiştir (15, 16). Türk toplumunda ise cinsiyet farkı olmaksızın %4.97 ile %7.4 oranında taurodont dişlere rastlanmıştır (9, 10). Türk toplumunda yüksek sayılabilecek oranlarda görülebilen bu yapıdaki dişlerin klinik olarak belirlenmesi oldukça zordur. Klinikte sadece mine-sement birleşim yerindeki daralma bu dişlerde daha az belirgin ya da yok olmasıyla karakterizedir (3). Bundan dolayı kesin teşhis sadece alınacak olan radyografilerle konulabilir (17).



Şekil 3. Tedavi sonrası alt sağ birinci molar dişin radyografik görüntüsü

Bu makalede hiper-taurodont maksiller sol birinci molar ve mandibular sağ birinci molar dişlerinin başarılı endodontik tedavilerini rapor edilmiştir. Bu dişler için yapılan hiper-taurodontizm tespiti Shaw'ın (14) yapmış olduğu sınıflandırma rehber alınarak belirlenmiştir. Shaw, pulpa odasını apikale yer değiştirmesinin miktarını baz alarak sınıflandırmasını oluşturmuştur. Buna göre hiper-taurodontizmde pulpa odası prizmatik yada silindirik şekilde kök ucuna kadar uzanır ve sonra iki yada dört kanala ayrılır. Bu vakaların ilkinde iki, ikincisinde ise üç kanal varlığı görülmüştür.

Taurodont bir dişte, pulpa odasının büyüklüğü ve şekli geniş bir varyasyon göstermektedir. Aynı zamanda kanal konfigürasyonları, apikal pozisyonları ve ilave kök kanal sistem varlıkları gösterebilmeleri kök kanal tedavisinin oldukça zor hale getirmektedir (6, 18, 19). Buna ilaveten pulpa testleri, büyük bir pulpa odasının etkisi altında diş hassasiyet hakkında çok az bilgi vermesi (5) teşhisi de zorlaştırmaktadır. Tüm bu zorluklar göz önüne alındığında bu dişlerin endodontik tedavileri her zaman daha zor olmuştur.

Durr ve arkadaşları (5) dişin morfolojisinin kanal girişlerini etkileyebileceğini böylece kök kanallarının şekillendirilmesi ve doldurulmasının daha zor olabileceğini ileri sürmüştür. Bununla birlikte, köklerin kısa ve pulpa odası tabanının daha apikalde konumlanmasından dolayı perforasyondan kaçınmak önemlidir.

Taurodont bir dişte pulpa odası geniş olduğundan özellikle nekroze dişlerde daha fazla pulpa dokusunu uzaklaştırmak için iyi bir organik doku paraçalayıcı olan %2.5'lik sodyum hipoklorit kullanılması önerilmiştir

(20). Buna ilaveten pasif ultrasonik irrigasyon, kök kanallarından daha fazla organik doku, planktonik bakteri ve dentin debrizi uzaklaştırabilmesinden dolayı kök kanallarının temizlenmesi için önemli bir yardımcı sistem olarak kullanılabilir (21).

Kök kanal anatomisinin karmaşık yapısından dolayı taurodontizmde kök kanal sisteminin tamamen doldurulması zordur. Tsesis ve arkadaşları (6) lateral kompaksiyon ve sıcak vertikal kompaksiyon tekniklerinin kombinasyonunu taurodont dişlerin kanal dolularında kullanılabileceğini önermişlerdir.

Bu olgu sunumu, geleneksel yöntemlerle tamamlanması zor üst sol ve alt sağ taurodont birinci molar dişlerinin kanallarının lateral kompaksiyon, geri kalan uzamış pulpa boşluğunun da sıcak vertikal kompaksiyon yapılarak tamamlanmış başarılı iki kök kanal tedavilerini sunmaktadır. Geniş pulpa odaları nedeniyle kanal ağzlarının lokalizasyonu ve apikale doğru konumlanmaları taurodont bir dişin endodontik tedavisini oldukça zorlaştırmaktadır. Ancak taurodont dişlerde ideal bir endodontik tedavi yapıldığında iyileşme sağlanmaktadır.

Kaynaklar

1. Keith A. Problems relating to the teeth of the earlier forms of prehistoric man. Proc R Soc Med 1913;6:103-124.
2. Jafarzadeh H, Azarpazhooh A, Mayhall JT. Taurodontism: a review of the condition and endodontic treatment challenges. Int Endod J 2008;41(5):375-388.
3. Parolia A, Khosla M, Kundabala M. Endodontic management of hypo-, meso- and hypertaurodontism: case reports. Aust Endod J;38(1):36-41.
4. Cichon JC, Pack RS. Taurodontism: review of literature and report of case. J Am Dent Assoc 1985;111(3):453-455.
5. Durr DP, Campos CA, Ayers CS. Clinical significance of taurodontism. J Am Dent Assoc 1980;100(3):378-381.
6. Tsesis I, Shifman A, Kaufman AY. Taurodontism: an endodontic challenge. Report of a case. J Endod 2003;29(5):353-355.
7. Hamner JE, 3rd, Witkop CJ, Jr., Metro PS. Taurodontism; Report of a Case. Oral Surg Oral Med Oral Pathol 1964;18:409-418.
8. Llamas R, Jimenez-Planas A. Taurodontism in premolars. Oral Surg Oral Med Oral Pathol 1993;75(4):501-505.
9. Bilge M. Dental Hastalar Arasında Taurodontizmin Görülme Sıklığı. Atatürk Üniversitesi Tıp Bülteni 1989;21:989-993.
10. Rana Naçacı SG, Müge Karakaya. Türk Toplumunda TAurodontizm Görülme Sıklığının Araştırılması. Türkiye Klinikleri Diş Hekimliği Bilimleri Dergisi 2000;6:178-182.
11. Keene H. A morphologic and biometric study of taurodontism in a contemporary population. American Journal of Physical Anthropology 1966;25:208-209.

12. JE Blumberg WH, RA Goepp. Taurodontism: a biometric study. American Journal of Physical Anthropology 1971;34:243-255.
13. A Shifman IC. Prevalence of taurodontism found in radiographic dental examination of 1,200 young adult Israeli patients. Community Dentistry and Oral Epidemiology 1978;6:200-203.
14. Shaw J. Taurodont teeth in South African races. J Anat 1928;62:476-498.
15. Ruprecht A, Batniji S, el-Neweihi E. The incidence of taurodontism in dental patients. Oral Surg Oral Med Oral Pathol 1987;63(6):743-747.
16. Shifman A, Chanannel I. Prevalence of taurodontism found in radiographic dental examination of 1,200 young adult Israeli patients. Community Dent Oral Epidemiol 1978;6(4):200-203.
17. Kulkarni G, Rajeev KG, Ambalavanan P, Kidiyoor KH. Successful endodontic management of hypo, meso and hypertaurodontism: Two case reports. Contemp Clin Dent;3(Suppl 2):S253-256.
18. KM Hargreaves HG. Seltzer and Bender's Dental Pulp. 3rd ed. Chicago: Quintessence Pub Co. 2002.
19. Rao A, Arathi R. Taurodontism of deciduous and permanent molars: report of two cases. J Indian Soc Pedod Prev Dent 2006;24(1):42-44.
20. Prakash R, Vishnu C, Suma B, Velmurugan N, Kandaswamy D. Endodontic management of taurodontic teeth. Indian J Dent Res 2005;16(4):177-181.
21. van der Sluis LW, Versluis M, Wu MK, Wesselink PR. Passive ultrasonic irrigation of the root canal: a review of the literature. Int Endod J 2007;40(6):415-426.

Fuat AHMETOĞLU

İnönü Üniversitesi,
Diş Hekimliği Fakültesi, Endodonti AD,
Malatya, Türkiye
email: fuat.ahmetoglu@inonu.edu.tr