

Olgu Sunumu

Plevral Kateter İle Drenaj Sırasında Oluşan Miyokardiyal Yaralanmanın Erken Tanısı

Early Diagnosis Defection of Myocardial Injury During Pleural Drainage by Pleurocan Catheter

Erol Karaaslan¹, Ercan Kahraman², Mehmet Cengiz Çolak³

¹Malatya Devlet Hastanesi, Anestezi ve Reanimasyon Bölümü, Malatya, Türkiye.

²Malatya Devlet Hastanesi, Kalp ve Damar Cerrahisi Bölümü, Malatya, Türkiye

³İnönü Üniversitesi Tıp Fakültesi, Kalp ve Damar Cerrahisi Anabilim Dalı, Malatya, Türkiye.

Özet

Kardiyak ve kardiovasküler cerrahide tanı ve tedavi amaçlı kateter kullanımı ve kateter ile ilişkili komplikasyonlar halen vardır. Biz bu vakada pleurocan kateter ile drenaj sırasında oluşan miyokardiyal yaralanmanın erken tanısı ve uygun tedavisini sunmayı amaçladık.

Anahtar Kelimeler: Miyokardiyal Yaralanma, Kateter, Tanı.

Abstract

Diagnosis and treatment purpose of complications associated with catheter use in cardiac and cardiovascular surgery may occur. We aim to provide early diagnosis and appropriate treatment of myocardial injury occurred during pleurocan catheter drainage in this case.

Keywords: Myocardial Injury, Catheter, Diagnosis.

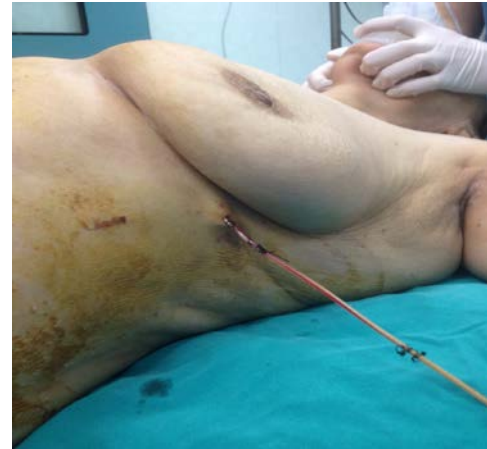Giriş

Kardiyak ve kardiovasküler cerrahide tanı ve tedavi amaçlı kateter kullanımı giderek artmaktadır. Bununla beraber kateter ile ilişkili komplikasyonlar halen vardır (1). Hatta kardiyak yaralanma sonrası ölüme neden olan kardiyak tamponada neden olabilir (2, 3). Biz bu vakada pleurocan kateter ile drenaj sırasında oluşan miyokardiyal yaralanmanın erken tanısı ve uygun tedavisini sunmayı amaçladık.

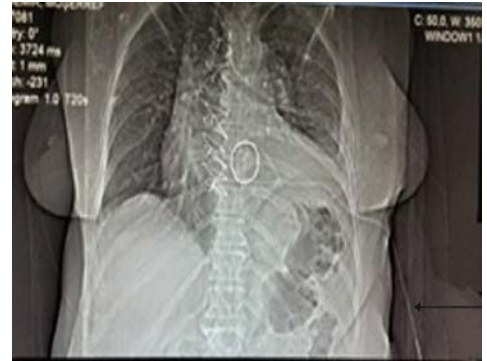Olgu Sunumu

62 yaşında bayan hasta acil servise çarpıntı, göğüs ağrısı ve nefes darlığı ile başvurdu. Muayenesinde taşikardi olup, kalp hızı 120/dakika, tansiyon 80/50mmHg idi. Hastanın özgeçmişinde ise 25 gün önce açık kalp ameliyatı olmuştur. CBC ve biyokimyasal değerleri normal olan hastanın akciğer ve CT anjiyografisinde sol hemitoraksda mayi ve solda diyafraqma elevasyonu görülmesi nedeni ile pleurocan kateter takılmaya karar verildi. Hasta oturur pozisyonda, sol kol baş üzerinde olacak şekilde 6. İnterkostal aralığın midaksiller hat ile birleştiği bölgenin hemen ön tarafından kostaların üzerinden pleurocan kateter takıldı (Resim 1). Fakat enjektöre gelen kan basınçlı ve kırmızı renkte idi. Kan analiz için gönderildi ve Hb:9gr, Htc:%27, PO2:89mmHg ve fibrin içermesi nedeni ile sol ventriküle girildiği düşünülerek tekrar akciğer filmi (Şekil 1) ve CT (Şekil 2) çekildi. Kateterin sol ventriküle olduğu ve mekanik kalp kapağına doğru yöneldiği görüldü. Kesin tanı için kateterden radyopak madde verilerek skopi çekildi. Kateterin sol ventriküle olduğu kesinleşince acil olarak ameliyata alındı. GAA sol anterolateral torakotomi ile katetere ulaşıldı (Resim 2). Kateterin giriş yerinde sol ventrikülün toraks duvarına yapışık olduğu görüldü. Yapışıklıklar giderildi ve kateterin sol ventriküle giriş yeri etrafı plejlitli sütürler ile dönülerek tamir edildi. Sol torakstan yaklaşık 700 cc seröhemorajik mayi boşaltılıp bir

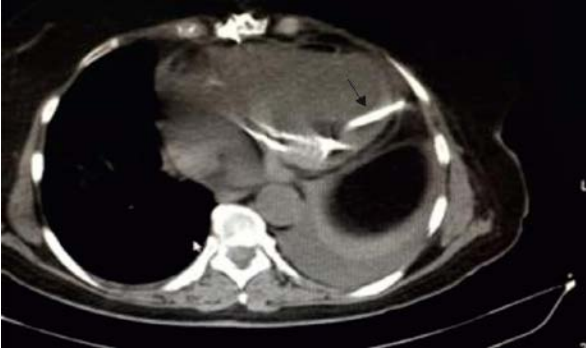adet göğüs dreni konularak katlar usulüne uygun kapatıldı. Postoperatif 7. gün hasta taburcu edildi.



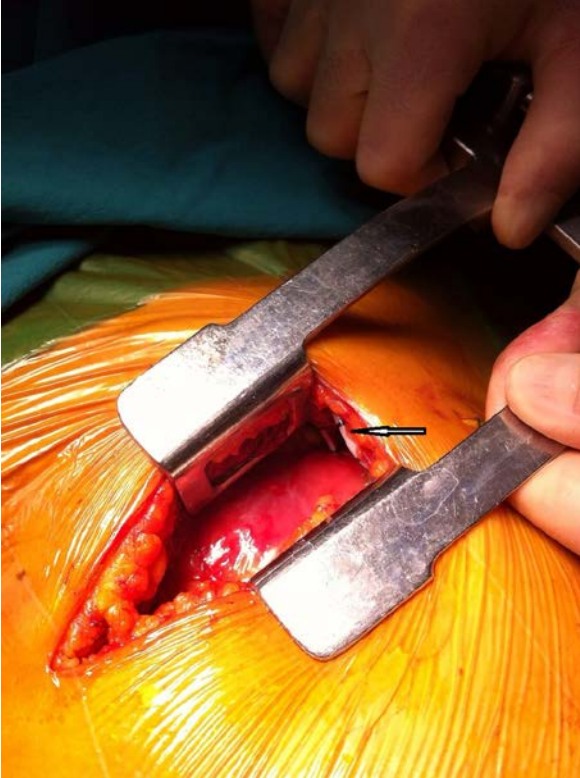
Resim 1. Pleurocan kateter takılma yeri



Şekil 1. Akciğer filminde pleurocan kateterin sol hemitorakstan kalbe yöneldiği görülmektedir. (Uzun siyah ok)



Şekil 2. Kompüterize tomografide kateterin sol ventrikülde olduğu görülmekte. (Siyah ok)



Resim 2: Pleurocan kateterin myokarda giriş yeri. (Siyah ok)

Tartışma

Kardiyak yaralanma nadir fakat hayatı tehdit eden bir komplikasyondur. Kardiyak yaralanmanın sıklığı valvuloplasti işleminde % 1.5-4.7 (4, 5), radyofrekans ablasyonda %0.2-1 (6), elektrofizyolojik çalışmalarda %0.1-0.2 (7), kardiyak biopside %0.5 (8), koroner anjioplastide %0.03 (9), tanı amaçlı kardiyak kateterizasyonda %0.01(4) dir.

Kardiyak yaralanma veya kardiyak perforasyon sıklıkla hayatı tehdit eden bir durum olup acil olarak yapılacak bir cerrahi müdahale hastanın hayatını kurtaracaktır. Bizim hastamızda da sol akciğerdeki mayiyi boşaltmak amacıyla takılan pleurokan kateterden seröz yada seröhemorajik mayi gelmesi gerekirken açık kırmızı renkli ve basıçlı şekilde mayi gelmesi nedeni ile kardiyak bir yaralanma düşünüldü ve acil olarak çekilen akciğer filmi ile CT de kateterin sol ventrikülde olduğu ve mekanik kalp kapağına doğru yöneldiği görüldü. Kesin tanı için kateterden radyoopak madde verilerek skopi çekildi ve katetrin sol ventrikülde olduğu kesinleşince acil olarak ameliyata alındı.

Bu vakada dikkat edilmesi gereken noktalardan bir diğeri ise hastamızın 25 gün önce açık kalp ameliyatı olması ve perikardın anterior ve anterolateralden sola doğru açılması sonrası kalbin özellikle sol ventrikülün sol hemitoraksa doğru hafif yer değiştirmesine neden olmaktadır. Bizim vakamızda da kalp hafif sol hemitoraksa doğru yer değiştirmekle beraber göğüs duvarına sol ventrül yapışmış idi. Bu yapışıklıktan dolayı sol ventrikülde resim 2 de görüldüğü gibi sadece kateterin giriş deliği kadar bir yaralanma vardı. Bu nedenle kardiyak tamponad ve ani ölüm gerçekleşmedi.

Kardiyak tamponad durumunda hastanın durumu hızla instabil hale geliyorsa ekokardiyografi eşliğinde perikardiyosentez yapıp hasta stabil hale getirilip nedene yönelik cerrahi işlem acil olarak yapılmalıdır. Pediatrik hastalarda kardiyak rezerv dahada önemli olduğundan hızlı ve az miktarda perikardial mayi dahi kardiyak kontraksiyonu ve kardiyak outputu engelleyeceğinden hayatı tehdit eden bir duruma neden olabilir.

Sağ ventrikül veya sağ atriumda katetere bağlı rüptürler basıncın sol ventriküle göre daha düşük olması nedeni ile cerrahi müdahale için bize zaman kazandırabilir fakat hayati tehletin her zaman olduğu unutulmamalıdır.

Kardiyak yaralanma olgularında diğer önemli noktalardan biride anestezi ve kardiyak ekibin birlikte hareket ederek olayın ciddiyetinin farkında olup bir an önce kardiyak cerrahi ekibe hastayı teslim etmeleridir. Kateterizasyona bağlı epikardiyal damarlarda bir yaralanma var ise bunun kesin tanısı cerrahi eksplorasyondur. Akciğer filmi, ekokardiyografi, kompüterize tomografi veya kardiyak anjiografi bazen tanı koyamamızı sağlamayabilir.

Sonuç

Kardiyak yaralanmalarda öncelikli tanı, erken cerrahi müdahale ile anestezi ekibi ile kardiyak ekibin beraber uyumlu bir şekilde çalışması hastanın hayatını kurtarabilir.

Ağızdaki tüm dişlerin protetik açıdan tedavi edildiği olgularda estetik ve fonksiyonel problemler dikkate alınarak, psikososyal güvenin yeniden kazandırılabilmesi gerekmektedir. Detaylı bir diaagnoz ve belirlenecek iyi bir tedavi planı ile bu hastalarda başarıyı yakalamak mümkündür (6, 16).

Kaynaklar

1. Stolt V, Cook S, Räber L. et al. Amplatzer septal occluder to treat iatrogenic cardiac perforations, Cathet Cardiovasc Interv 2012; 79: 263-70.
2. Witzke CF, Martin-Herrero F, Clarke CS. et al. Thechanging pattern of coronary perforation during percutaneous coronary intervention in the New Device Era J Invasive Cardiol 2004;16: 257-301.
3. Vaitkus PT, Herrmann HC, LeWinter MM. Treatment of malignant pericardial effusion, JAMA 1994; 272: 59-64.
4. Friedrich SP, Berman AD, Baim DS. et al. Myocardial perforation in the cardiac catheterization laboratory: incidence, presentation, diagnosis, and management, Cathet Cardiovasc Diagn 1994; 32:99-107.
5. Isner JM. Acute catastrophic complications of balloon aortic valvuloplasty. J Am Coll Cardiol 1991; 17: 1436-44.
6. Lesh MD, van Hare GF, Schamp DJ. et al. Curative percutaneous catheter ablation using radiofrequency energy for accessory pathways in all locations: results in 100 consecutive patients. J Am Coll Cardiol 1992; 19: 1303-9.

7. Ward DE, Camm AJ, Clinical Electrophysiology of the Heart, E. Arnold, London, UK, 1987.
8. Deckers JW, Hare JM, Baughman KL, Complications of transvenous right ventricular endomyocardial biopsy in adult patients with cardiomyopathy: a seven-year survey of 546 consecutive diagnostic procedures in a tertiary referral center. J Am Coll Cardiol 1992;19: 43-7.
9. H Seggewiss, Schmidt HK, Mellwig KP et al. Acute pericardial tamponade after percutaneous transluminal

coronary angioplasty (PTCA). A rare life threatening complication. Z Kardiol 1993; 82: 721-26.

Sorumlu Yazar:

Mehmet Cengiz Çolak

İnönü Üniversitesi Tıp Fakültesi, Kalp ve Damar
Cerrahisi Anabilim Dalı, MALATYA, TÜRKİYE.
E-mail: drmccolak@yahoo.com