

## Baş ve Boyunun Fasyal Boşlukları ve Klinik Anlamı Fascial Spaces of Head and Neck and their Clinical Significance

Mete BÜYÜKERTAN<sup>1</sup>, Hüseyin Avni BALCIOĞLU<sup>2\*</sup>

<sup>1</sup>Sağlık Bilimleri Üniversitesi, Hamidiye Tıp Fakültesi, Anatomi Anabilim Dalı, İstanbul, Türkiye

<sup>2</sup>Sağlık Bilimleri Üniversitesi, Hamidiye Tıp Fakültesi, Anatomi Anabilim Dalı, İstanbul, Türkiye

### Özet

İşlevsel olarak pek çok işlevi yerine getiren baş boyun bölgesi yapısal olarak pek çok alt bölümden oluşmaktadır. Bu bölümler temel olarak mandibula altı, yanak ve yüz yanı, farinks ve yüz orta bölgesi olarak ayrılır. Bazı yazarlar ise hiyoid kemiğe göre hiyoid üstü ve hiyoid altı olarak sınıflandırmıştır. Klinik açıdan yaklaşıldığında bölge diş kaynaklı enfeksiyonların yayılımına göre sınıflandırılmıştır. Bu derlemede fasyal boşluklar: submandibular boşluk, submental boşluk, sublingual boşluk, mental boşluk, bukkal ve infraorbital boşluk, kanin boşluğu (infra-orbital boşluk), çiğneme kasları boşluğu (submasseter boşluk, pterygomandibular boşluk, temporal ve infratemporal boşluklar), parafaringeal boşluklar (lateral faringeal boşluk-*spatium lateropharyngeum*), retrofaringeal boşluk-*spatium retropharyngeum*) ve parotis boşluğu olarak incelenmiştir. Boşlukların sınırları, içerikleri ve ilişkileri değerlendirilmiş olup, yerine göre klinik durumlar ile fasyal boşluklar arasındaki bağlantılardan söz edilmiştir. Bu bölgenin anatomisi, bölge ile ilgili patolojilerin tanımlanmasında, teşhis sürecinin kolaylaşmasında yardımcı olacaktır. Bölgenin detaylı anatomik bilgisi tedavi sırasında meydana gelebilecek olası komplikasyonların önüne geçilmesinde büyük bir önem göstermektedir.

**Anahtar Kelimeler:** Fasyal boşluklar, maxilla, mandibula, fascia cervicalis, serviks

### Abstract

The head and neck region, which performs many functions, is structurally composed of many sub-sections. These sections are mainly divided into submandibular space, cheek and lateral face spaces, pharyngeal and midface spaces, which have been classified by some authors as suprahyoid and subhyoid spaces according to the hyoid bone. From a clinical point of view, the region is classified according to the spread of dental infections. In this review, fascial spaces were investigated as submandibular space, submental space, sublingual space, mental space, buccal and infraorbital space, canine space (infra-orbital space), masticator space (submasseteric space, pterygomandibular space, temporal and infratemporal spaces), parapharyngeal spaces (lateral pharyngeal space-*spatium lateropharyngeum*), retropharyngeal space-*spatium retropharyngeum*) and parotid space. Their boundaries, contents, and relationships were evaluated, and the connections between clinical conditions and fascial spaces were addressed depending on context. Detailed knowledge of the region will help clinicians during the diagnosis and definition of pathologies. It will also guide surgeons during operations in the region and prevent possible complications.

**Key Words:** Fascial spaces, maxilla, mandibula, cervical fascia, neck

**Atıf için (how to cite):** Büyükertan, M., Balcioğlu H.A., (2021). Baş ve Boyunun Fasyal Boşlukları ve Klinik Anlamı. Fenerbahçe Üniversitesi Sağlık Bilimleri Dergisi 2021;1(3), 269-280.

## 1. Giriş / Introduction

Baş ve boynun fasyal boşlukları bu bölgedeki fasya ile derininde bulunan organ ve diğer dokular arasında oluşan alanlardır (Cohen ve Hargreaves, 2010). Ayrıca fasyal doku alanları olarak da isimlendirilirler (Kerawala ve Newlands, 2014). Baş ve boyunda kemik ve kas gibi anatomik yapıların topografisi de bu alanların tanımlanmasında belirleyicidir. Paranasal sinüsler dışında bütün bu bölümler kas, damar, lenf düğümü, tükürük bezleri, tiroid bezi, larynx gibi yapılarla doldurulmuş olduğu için normalde boşluk olarak gözlenmezler, bu nedenle potansiyel boşluk olarak adlandırılırlar. İltihap, kan ya da yabancı cisimler bu alanları doldurduğuna potansiyel boşluk olan bu aralıklar kendilerini gösterir. Enfeksiyon ve enflamasyon için uygun alanlar ve yayılım yollarıdır.

Baş boyunun boşlukları birbirine çok fazla sayıda ve çok yakın önemli anatomik yapıları barındıran bölgelerdir. Gerek kulak-burun-boğaz, gerekse diş hekimliği cerrahisi açısından çok güncel olan bu bölgelerde karşılaşılan problemlerin tanımlanması ve çözümlenmesinde klinisyenlerin bölge ile ilgili detaylı bilgiye ihtiyaçları vardır. Bu nedenle bu makalede farklı araştırmacıların yayınlarından faydalanarak önce baş boyundaki boşlukları için yapılan sınıflandırmalar gözden geçirilmiş; ardından her boşluğun sınırları, komşulukları, bağlantıları ve içeriği değerlendirilmiştir. Bu boşlukların sınıflandırılmasında farklılıklar bulunmaktadır. Bu sınıflandırmalardan bazıları şu şekilde sıralanabilir:

### A- Topografik bölgelere göre (Cohen ve Hargreaves, 2010)

**Tablo 1:** Boşlukların dört bölgeye göre sınıflandırılması

1-Mandibula ve altı	2-Yanak ve yüzün yanı	3-Pharynx ve boyun bölgeleri	4- Yüzün orta bölgesi
-Bukkal vestibül	-Maxilla'nın bukkal vestibülü	-Pterygomandibular boşluk	-Damak
-Corpus mandibula	-Bukkal boşluk	-Parafarengeal boşluk	-Üst dudağın tabanı
-Mental boşluk	-Submasseterik boşluk	-Boyun boşluğu	-Kanin (infraorbital) boşluğu
-Submental boşluk	-Temporal boşluk		-Periorbital boşluk
-Submandibular boşluk			

### B- Hyoid kemiğe göre (Norton, 2007)

- Suprahyoid boşluklar
- İnfrayoid boşluklar
- Boynu boylamasına geçen boşluklar

### C- Enfeksiyonların yayılımına göre

Maksillofasiyal cerrahide boşluklar daha çok dış kaynaklı enfeksiyonlara göre tanımlanır. Üst çenede ve alt çenede ve primer yayılma boşluğu ve sekonder boşluk olarak isimlendirilir (Tablo 2).

**Tablo 2:** Boşlukların enfeksiyonlara göre sınıflandırması

1-Primer maksiller boşluk	2-Primer mandibuler boşluk	3-Servikal boşluklar
Kanin boşluğu	Submental boşluk	
Bukkal boşluk	Bukkal boşluk	
İnfratemporal boşluk	Submandibular boşluk	
	Sublingual boşluk	
	Submasseterik boşluk	

Grodinsky ve Holyoke kadavrada bu boşluklara renkli boya doldurmuşlar ve baş ve boyunda iltihabın hidrostatik basınçla ilerlediğini göstermişlerdir (Grodinsky ve Holyoke, 1938). Günümüzde bu durum deriyi delen actinomycosis ve lenfatik yolla yayılan mikotüberküloid enfeksiyonları dışında doğru kabul edilmektedir.

*Bu yazıda boşluklar aşağıdaki başlıklar altında değerlendirilmiştir;*

- 1-Submandibular boşluk
- 2-Submental boşluk
- 3-Sublingual boşluk
- 4-Mental boşluk
- 5-Bukkal ve infraorbital boşluk
- 6-Kanin boşluğu (infraorbital boşluk)
- 7-Mastikatör boşluk
  - 7.1-Submasseter boşluk
  - 7.2-Pterygomandibular boşluk
  - 7.3-Temporal ve infratemporal boşluklar
- 8-Parafarengeal boşluklar
  - 8.1-Lateral farengeal boşluk (*spatium lateropharyngeum*)
  - 8.2-Retrofaringeal boşluk (*spatium retropharyngeum*)

## 9-Parotis boşluğu

### 1- Submandibular Boşluk

Hyoid kemiğin üzerinde perifaringeal aralığın ön kısmından oluşur. *M. digastricus*'un ön ve arka karnları arasında, *m. mylohyoideus*'un yüzeysel (inferior) bölümünde bulunan çift taraflı boşluktur (Norton, 2007) ve bu boşluk *trigonum submandibulare* ile ilişkilidir.

Yukarıda *m. mylohyoideus* ve ağız tabanı mukozası, aşağıda ve lateralde deri, *fascia superficialis*, *platysma* ve *fascia cervicalis profunda*'nın yüzeysel yaprağı, ön ve yanda mandibula'nın medial yüzeyi, arkada hyoid kemik ve medialde de *m. digastricus*'un *venter anterior*'u bulunur (Varghese, 2008).

Boşluğun ön alt kısmında şerit şeklinde *m. digastricus*'un her iki karnına ait bölümler ve *m. mylohyoideus* ve *m. hyoglossus*'a ait lifler ultrasonla rahatlıkla izlenirken, *gl. submandibularis*'i geren hipoekoik demetler şeklinde görülürler. *Gl. submandibularis*, *a. facialis*'in dalları, *v. facialis*'in dalları ve submandibular lenf düğümleri ultrasonografik olarak iyi takip edilir. *Ductus submandibularis*, derin bölümünde öne doğru gelir ve sublingual boşluğa girer.

Önde iç yanda submental boşluk, arkada yukarıda sublingual boşluk, aşağıda lateral faringeal aralık (*spatium lateropharyngeum*) ile bağlantılıdır.

### 2- Submental Boşluk

Yukarıda *m. mylohyoideus*, aşağıda *fascia cervicalis profunda*'nın *lamina superficialis*'i (investing fasya) ve yüzeyselinde *platysma* tarafından sınırlandırılır (Cohen ve Hargreaves, 2010). Bölge *trigonum submentale*'ye uyar.

Önde mandibula'nın alt kenarı, arkada os hyoideum, dış yanda *venter anterior m. digastricus* bulunur. Posterolateralde submandibuler boşluk ile, üstte sublingual boşluk ile komşudur ve *nodi lymphatici submentales*, gözele yağ dokusu ve *v. jugularis anterior*'u içerir (Standring, 2008).

### 3- Sublingual Boşluk

Yüz boşluklarının suprahyoid grubunda bulunan sublingual boşluk ucu öne bakan V harfi şeklinde bir aralıktır. Yukarıda ağız tabanının mukozası ve dil, aşağıda *m. mylohyoideus*, önde corpus mandibula'nın medial yüzü, arkada dil boyunca uzanan *m. geniohyoideus* ve *m. genioglossus* bölgeyi sınırlar. Ortada ise dilin intrinsik kasları ve *m. genioglossus*, sublingual boşluğu bariyer oluşturmaksızın iki yarıya ayırır. Sublingual boşluk *m. mylohyoideus*'un arka kenarı aracılığı ile submandibuler boşluk ile ilişkilidir (Standring, 2008). *A. sublingualis*, *n. hypoglossus*, *n. glossopharyngeus*, *gl. sublingualis* gibi yapıları barındırır. *Gl. submandibularis*'in derin bölümü ve *ductus submandibularis* de bu bölgede yer alır. Mandibula'da apeksleri mylohyoid kas seviyesi üzerinde olan dişlerin abseleri sublingual boşluğa yayılabilir (Norton, 2007).

Sublingual alandaki enfeksiyonların bulgu ve belirtileri ağız tabanının ön bölgesinin sert, şiş ve ağrılı olmasıdır. Sublingual abse dili yukarı kaldırıp ağız dışına salya akışına ya da yutma güçlüğüne neden olabilir. Drenaj için insizyon, *plica sublingualis* lateraline yapılır. Ranula gelişmesine ihtimal vermemek için *plica sublingualis*'in kesilmesinden kaçınmalıdır. Plikanın medialinde yapılan kesi ise *ductus*

*submandibularis* (Wharton kanalı), *a. ve v. sublingualis* ve *n. lingualis*'in zarar görmesine neden olabilir (Cohen ve Hargreaves, 2010).

#### 4- Mental Boşluk

Yukarıda *m. mentalis*, aşağıda platysma arasında yer alan bilateral bir boşluktur. Mandibula'nın ön bölgesinde yer alan dişlerden kaynaklanan abseler *m. mentalis*'in tutunma yerinin altında iseler bukkal kortikal kemiği delip mental boşluğu doldurabilirler. Arkada submandibuler boşluk ile, yukarıda sublingual boşluk ile aşağıda da thorasik inlet ile devamlılık gösterir (Cohen ve Hargreaves, 2010).

Ludwig Anjini'nde enfeksiyon yayılım yolları, yukarıdaki 3 boşluğun tutulumu ile olur. Sublingual ve submandibuler boşluklar posteriora birbirleri ile ve mastikatör ve lateral faringeal boşluklarla ve dolayısıyla da retrofaringeal boşlukla bağlantılıdır. Bu bağlantı, retrofaringeal boşluk yoluyla enfeksiyonun mediastinum superior'a ulaşmasına neden olur. Alt molarlardaki bir periapikal absenin mediastinuma ulaşması bu anatomik yollarla mümkündür. Bu dişlerin köklerinin sublingual aralıkta ya da submandibular aralıkta olması bahsedilen submandibular ve sublingual boşluk ilişkileri nedeniyle enfeksiyon ve enflamasyonun yayılım mekanizmasına dair küçük bir değişikliğe neden olsa da bağlantılar nedeniyle mediastinuma inen yayılım yolu aynıdır (Thompson ve Yeung, 2016).

#### 5- Bukkal Boşluk

Yüzde deri altı bölgesinin derin tabakası bukkal ve infraorbital doku alanları tarafından oluşturulur. Bu iki alan da bol miktarda fibroadipoz bağ dokusu içerir (Kitamura, 2017). Çift olarak gözlenen bukkal boşluklar *m. buccinator*'un yüzeyinde olup *platysma* ve derinin derininde yer alır (Hupp ve ark, 2008).

Önde ağız köşeleri, arkada *m. masseter*, üstte *processus zygomaticus*, maxilla ve *m. zygomaticus*, aşağıda *m. depressor anguli oris* ve *mandibula*'nın derin fasyası, medialde *m. buccinator* ve lateralde *platysma*, deri altı doku ve deri ile sınırlıdır (Hupp ve ark, 2008).

Pterygomandibular boşluk, infratemporal boşluk, submasseterik boşluk ve arkada lateral faringeal boşlukla ilişkilidir. İçinde bukkal yağ kitlesi, ductus parotideus (Stenson kanalı), *a. ve v. facialis*, *a. ve v. transversa faciei* bulunur (Standring, 2008). Yirmi yaş dişi cerrahisi sonrası hematoma bu bölgeyi doldurabilir. Bukkal boşluk abseleri tipik olarak yukarıda arcus zygomaticus'dan aşağıda basis mandibula'ya, önde *m. masseter*'in ön kenarından ağız köşesine yayılan yanak şişliğine neden olur (Hupp ve ark, 2008).

Yüzde yara izini önlemek ve *ductus parotideus*'u korumak için drenajı intraoral olarak *papilla ductus parotidici*'nin altından yapılır (Kerawala ve Newlands, 2014) ve *m. buccinator*'u ayırmak için forseps kullanılarak diren yerleştirilir. Uzun süreli bukkal abseler deriyi delerek mandibula tabanı veya ağız köşesine yakın olarak yüze drene olur.

Genellikle üst molarlar ve premolarlar ve alt premolarlar bukkal boşluğa açılırlar. Maxilla ya da mandibula'nın duvarlarını delen enfeksiyonlar bukkal vestibule ve oradan ağız içine ya da bukkal boşluğa drene olurlar. Ancak *m. buccinator* kısmi bir bölme olduğu için sıklıkla iki yöne de yayılabilirler.

## Corpus adiposum buccae

İç yanda m. buccinator'un dış yüzü ile dış yanda m. zygomaticus major, m. zygomaticus minor ve m. masseter arasında corpus adiposum buccae olarak adlandırılan yanak yağ kitlesi bulunur (Egyedi, 1977). Marie François Xavier Bichat tarafından tanımlandığı için Bichat yağ kitlesi olarak da bilinir. İyi sınırlanmış kapsülü ile yüzeysel fasya ve yüz kaslarından ayrılır. Hemen yanak derisi altında bulunan yanak yağ kitlesi ile karıştırılmamalıdır (Zhang ve ark, 2008).

Ortada, *ramus mandibulae*'nin önünde bulunan bir cisim kısmı bulunurken, temporal, pterygoid ve bukkal olmak üzere üç adet uzantısı vardır. Bu kitle oral kavitenin konjenital defektlerini onarmada ya da konjenital damak yarıklarının tamirinde kullanılmak için uygun otojen greftlerdir.

### 6- Kanin Boşluğu (*infra-orbital boşluk*)

Aşağıda m. levator anguli oris ve yukarıda m. levator labii superioris arasında yer alır. Fossa canina'ya yakın olduğu için kanin boşluğu olarak adlandırılır, diğer adı da infraorbital boşluktur.

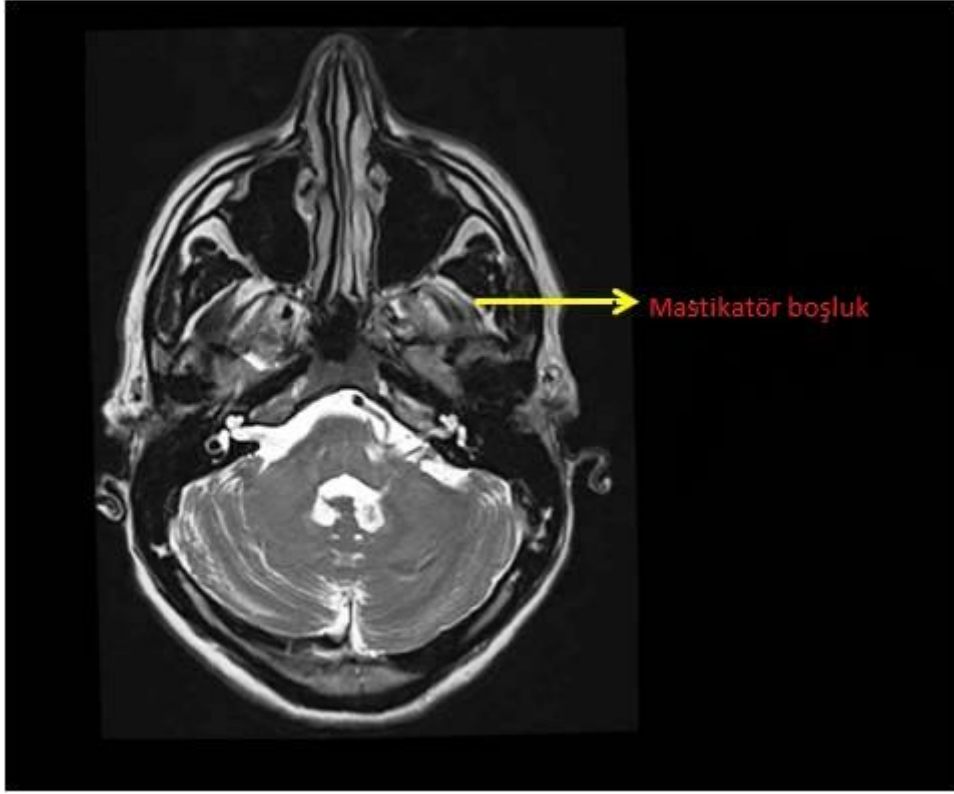
Önde burun kıkırdakları, arkada bukkal boşluk, üstte *m. levator labii superioris*, altta sulcus labialis, superficial olarak da *m. levator labii superioris* bulunur (Cohen ve Hargreaves, 2010). A. ve v. *angularis*'i ve n. *infraorbitalis*'i içerir (Hupp ve ark, 2008).

Kanin boşluğu enfeksiyonları bukkal boşluk enfeksiyonlarından kaynaklanabilir. Belirtisi sulcus nasolabialis'in belirsizleşmesine neden olan şişliktir. Eğer tedavi edilmeden bırakılırsa, medial ve lateral cantus'da direnç düşük olduğu için bu alanlara direne olur.

Nadiren de olsa kanin boşluğunda bulunan abse, v. *infraorbitalis*'i ya da v. *ophthalmica inferior*'u etkilerse, v. *ophthalmica superior* ve *fissura orbitalis superior* aracılığı ile *sinus cavernosus*'a giderek ender ama hayati tehlikesi olan kavernoza sinus trombozuna neden olabilir. Odontojik olarak kanin boşluğuna en çok kanin ve 1. premolar dişlerden kaynaklanan iltihaplar yayılır, bu iltihabın *m. levator anguli oris*'in tutunma yerinin üzerinden bukkal kortikal tabakayı delmesi sonucu gerçekleşir (Cohen ve Hargreaves, 2010).

### 7- Mastikatör Boşluk

Submasseter boşluk, pterygomandibular boşluk, yüzeysel temporal boşluk ve derin temporal boşluk olarak da kullanılır (Şekil 1). İnfratemporal boşluk derin temporal boşluğun alt bölümüdür. Boyundan yukarı çıkan boyun fasyası, mandibula'nın altı sınırında bölgedeki çiğneme kaslarını sarmak üzere bölümlere ayrılır. Her mastikatör boşluk n. trigeminus'un mandibular divizyonunun bir bölümünü ve a. maxillaris'in bir bölümünü içerir (Topazian ve ark, 2002).



**Şekil 1.** Mastikatör boşluğun transvers kesitte MR görüntüsü

#### 7.1- Submassesterik Boşluk (masseter boşluğu)

Çene köşesinin üzerinde ramus mandibula'nın lateralinde m. masseter ve onu saran investing fasyanın medialinde bulunan potansiyel bir boşluktur.

Ön sınırı m. masseter'in ön kenarı, arka sınırı gl. parotidea, üst sınırı arcus zygomaticus, alt sınırı basis mandibulae'dir. Önde bukkal boşluk ile, arkada pterygomandibular ve parotid boşluklarla, yukarıda yüzeysel temporal boşluk ile komşudur. İçinde a. ve v. masseterica'yı barındırır (Hupp ve ark, 2008).

#### 7.2- Pterygomandibular Boşluk

Pterygomandibular boşluk medial duvarını m. pterygoideus medialis ile m. pterygoideus lateralis'in yaptığı, lateral duvarını ise ramus mandibulae ile m. temporalis'in oluşturduğu, içi fibro-adipoz doku ile dolu bir alandır. İçinde n. mandibularis, a. maxillaris, v. maxillaris ve plexus perygoideus'u barındırır.

Önde bukkal yağ yastığı ile bağlantılıdır. Bukkal boşluktaki iltihaplar pterygomandibular ve temporal boşluklara yayılabilir (Hupp ve ark, 2008).

#### 7.3-Temporal Boşluklar (Yüzeysel ve derin) ve İnfratemporal Boşluk

Linea temporalis superior'dan periosteum'un devamı olarak başlayan fascia temporalis aşağı doğru inerken medial ve lateral olmak üzere iki laminaya ayrılır. Bu laminalar arcus zygomaticus'un medial ve lateral yüzeylerine tutunarak yüzeysel temporal boşluğu oluştururlar. Bu iki lamina arasında fibro-adipoz doku bulunur. Bu doku yüzeysel temporal yağ yastığı olarak adlandırılır (Standring, 2008).

### 7.3.1- Derin Temporal Boşluk

Fascia temporalis ile os temporale'nin dış yüzü arasında gerçekleşir. Bu boşlukta bulunan fibro-adipoz yağ yastıkçığı ise derin temporal yağ yastıkçığı olarak adlandırılır. Bu yastıkçık bukkal yağ yastığının yukarı uzanan bölümü ile bağlantılıdır. Bu nedenle temporal boşluk bukkal doku aralığının parçası olarak da değerlendirilebilir (Hupp ve ark, 2008).

İçinde *m. temporalis*'i barındıran derin temporal boşluğun altı sınırı *crista infratemporalis* ile *arcus zygomaticus* arasında bulunan *orificium zygomaticum*'dur (Varghese, 2008).

### 7.3.2- Infratemporal Boşluk

Derin temporal boşluğun alt bölümünü oluşturur. Yukarıda os sphenoidale'nin büyük kanadı, aşağıda pterygomandibular boşluk, önde maxilla'nın infratemporal yüzeyi, medialde ise pterygoid çıkıntının lateral laminası, *m. pterygoideus lateralis*'in bir kısmı ve farengeal duvarın dış duvarı ile komşudur (Hupp JR, Ellis E, Tucker MR).

Önde pterygomandibular boşluk ile, aşağıda bukkal boşluk ile bağlantılıdır. Plexus pterygoideus ile de sinus cavernosus ile bağlantılıdır. İçeriğinde *a. maxillaris*'in dalları ve *plexus pterygoideus* bulunur. Bu bölgede görülen dental kaynaklı abseler en sık olarak üst 3. büyük azı dişinden kaynaklanır (Cohen ve Hargreaves, 2010).

## 8- Parafarengial Boşluklar

### 8.1-Lateral Farengial Boşluk

Lateral farengial boşluk çevresinde bulunan boşlukların patolojilerinden kaynaklanan yer değiştirme, indirekt olarak komşu alanlardaki kitle ya da enfeksiyonların yerini gösterir ve lateral farengial boşlukta gözlenen bu durum ayırıcı tanıya yardım eder. Lateral farengial boşluk etrafındaki kemik yapıları yukarıda kafa tabanı ve aşağıda os hyoideum'un cornu majus'udur (Şekil 2). Yukarıda foramen jugulare, canalis hypoglossus ve foramen lacerum ile ilişkilidir (Standring, 2008).

Tersine dönmüş bir piramit şeklindedir. Lateral farengial boşluğun medial ve inferiorunda vagina carotica bulunur. Her iki lateral farengial boşluk ve karotis boşluğu arkasında retrofarengial boşluk bulunur. Retrofarengial boşluk arkasında bulunan aralık, komplike enfeksiyonların posterior farinksden göğüze ve medulla spinalis'e yayılabildiği bir alan olduğu için tehlikeli boşluk olarak adlandırılır.

Lateral farengial boşluğun önünde; alt diş arkı, çiğneme kasları, *n. alveolaris inferior*, *n. trigeminus*'un dallarını barındıran mastikatör boşluk bulunur (Unger ve Chintapalli, 1983).

Medialinde farinks bulunur, öne doğru *raphe pterygomandibularis* ile sınırlıdır, arkaya doğru posterolateralde vagina carotica ve posteromedialde retrofarengial boşluk ile sınırlıdır.

Lateralde *ramus mandibulae*, *gl. parotidea*'nın derin lobu, *m. pterygoideus medialis* ile komşudur. *Mandibula*'nın altında *m. digastricus*'un *venter posterior*'unu saran fasya ile sınırlıdır.

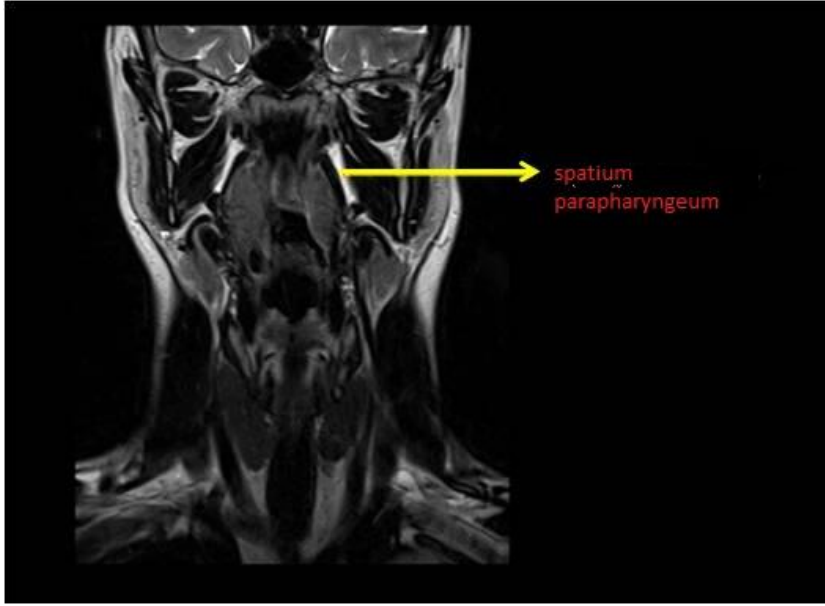


Anatomik sınırları lateral farengeal boşluğu retrofarengeal boşluk ile devamlı hale getirirken diğer yüz ve baş boşlukları ile ve mediastinum ile iletişim halindedir.

Lateral farengeal boşluk processus styloideus'u *m. tensor veli*'ye bağlayan Zukerkandl ve Testut aponeurosis'i ile prestyloid ve poststyloid olmak üzere ikiye ayrılır (Hermans, 2006).

### İçerik

A. maxillaris ve a. pharyngea ascendens, n. glossopharyngeus, a. carotis interna, v. jugularis interna, n. vagus, n. accessorius, n. hypoglossus, ganglion cervicale superius, a. pharyngea ascendens, nodi lymphaticis cervicales profunda'dır (Standring, 2008).



**Şekil 2.** Spatium parapharyngeum'un frontal kesitte MR görüntüsü

### 8.2-Retrofarengeal Boşluk

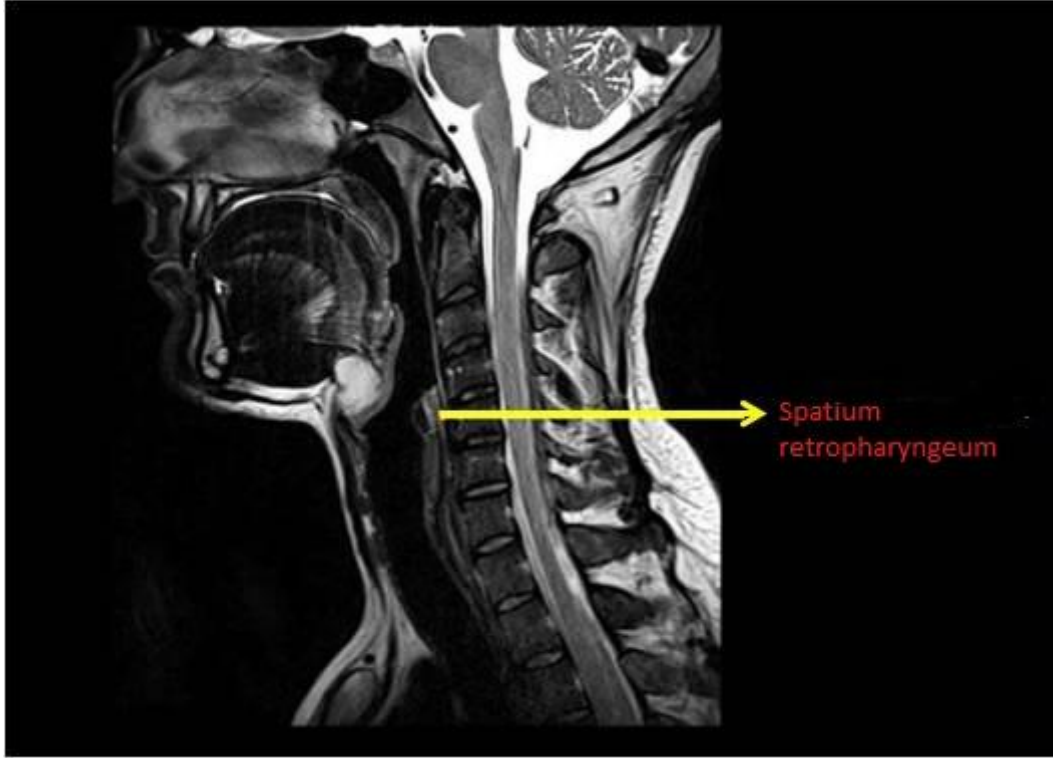
Prevertebral aralık olarak da tanımlanan retrofarengeal boşluk önde fascia buccopharyngealis ve arkada fascia alaris ile sınırlandırılmış bir alandır (Chong ve Fan, 2000). Lateral faringeal fasya ile birlikte bu iki alan parafarengeal alanlar olarak adlandırılır. Kafa tabanından başlar ve mediastinum superius'ta T3 vertebranın cismi seviyesinde sonlanır (Şekil 3). İçinde retrofarengeal lenf düğümlerini ve yağ dokusunu barındırır.

### Klinik Önemi

Retrofarengeal boşluk düğümleri farenjit tarafından etkilenebilir. Etkilendiğinde tepki gösterir, irin toplar ve sonunda da yırtılarak retrofarengeal boşluk absesini oluşturur.

Nazofarenks ve orofarenks'in ark duvarının skuoz hücreli karsinomları retrofarengeal boşluk düğümlerine dökülür (Ozlugedik ve ark, 2005).

Ciddi diş enfeksiyonları bu boşluk aracılığı ile posterior mediastinuma inebildikleri için sıklıkla tehlikeli boşluk ile karıştırılır. Fascia alaris, tehlikeli boşluğu retrofarengeal aralıktan ayırır; böylece mediastinum posterior'a bariyer oluşturur.



**Şekil 3.** Spatium retropharyngeum'un sagittal MR görüntüsü

#### 9- Parotis Boşluğu

Boyunun lateral suprahyoid boşluklarındandır. Fascia cervicalis profunda'nın yüzeysel yaprağı tarafından yapılır. Kabaca piramit şeklindedir. Laterale bakan tabanı düz ve geniştir. Tabanda parotis bezinin yüzeysel lobunu saran fascia cervicalis'in yüzeysel yaprağı bulunur. Tepesi ise mediale bakar. İçinden a. carotis externa, v. retromandibularis ve n. facialis geçer (Standring, 2008).

İçerisinde parotis içi lenf düğümleri, parotis içi n. facialis, a. carotis externa, v. retromandibularis bulunur.

Medialinde parafaringeal boşluk, lateralinde superficial boşluk ve deri altı dokusu, arkasında karotis boşluğu, önünde mastikatör boşluk bulunur. Parotis boşluğu fascia cervicalis profunda'nın superficial yaprağı tarafından sınırlandırılmıştır (Standring, 2008). Üst sınırı meatus acusticus externus, processus mastoideus, alt sınırı mandibula'nın alt sınırı, ön sınırı ise mastikatör boşluktur (Kanekar ve ark, 2012)

## 2. Sonuç/Conclusion

Yukarıda görüldüğü gibi fasyal boşluklar baş ve boyunun geniş bir alanına yayılmış ve birbirleri ile çok kompleks düzeyde ilişkileri olan karmaşık alanlardır. Klinisyenlerin karşılaştıkları vakalarda tanıya yönelik kararları alabilmeleri için bölge ile ilgili derin ve ayrıntılı anatomik bilgiye sahip olmaları gerekmektedir. Konu ile ilgili gerekli bilgi sadece tanı açısından değil tedavi sırasında da klinisyenin olmazsa olmaz olarak kabul edebileceğimiz ihtiyacıdır. Yukarıda kısaca toparlamaya çalıştığımız, bize göre başarılı teşhis ve tedavi için minimum bilgileri içeren bu derleme bu konu ile ilgili ancak bir başlangıç oluşturabilir.

## Yazarların Katkısı/ Authors Contributions

Çalışma tasarımı: MB, HAB; Makalenin yazımı: MB; Gözden geçirme: HAB

## Çıkar Çatışması / Conflict of Interest

Yazarlar arasında çıkar çatışması olmadığı beyan edilmiştir.

## Kaynakça / References

- Chong, V. F., & Fan, Y. F. (2000). Radiology of the retropharyngeal space. *Clinical radiology*, 55(10), 740–748. <https://doi.org/10.1053/crad.2000.0510>
- Cohen, S. & Hargreaves, K. M. (Ed) (2010). *Cohen's Pathways of the Pulp Expert Consult* (10th ed.). Mosby Elsevier.
- Egyedi, P. (1977). Utilization of the buccal fat pad for closure of oro-antral and/or oro-nasal communications. *Journal of Maxillofacial Surgery*, 5, 241–244. [https://doi.org/10.1016/s0301-0503\(77\)80117-3](https://doi.org/10.1016/s0301-0503(77)80117-3)
- Hermans R. (Ed), (2006) *Head and Neck Cancer Imaging*. Springer
- Hupp, J. R., Ellis, E. & Tucker, M. R. (2008). *Contemporary Oral and Maxillofacial Surgery* (5th ed.). Mosby.
- Grodinsky, M., & Holyoke, E. A. (1938). The fasciae and fascial spaces of the head, neck and adjacent regions. *American Journal of Anatomy*, 63(3), 367–408. <https://doi.org/10.1002/aja.1000630303>
- Kanekar, S. G., Mannion, K., Zacharia, T., & Showalter, M. (2012). Parotid space: anatomic imaging. *Otolaryngologic clinics of North America*, 45(6), 1253–1272 <https://doi.org/10.1016/j.otc.2012.08.011>
- Kerawala, C., & Newlands, C. (2010). *Oral and Maxillofacial Surgery (Oxford Specialist Handbooks in Surgery)* Oxford Oxford University Press.
- Kitamura S. (2017). Anatomy of the fasciae and fascial spaces of the maxillofacial and the anterior neck regions. *Anatomical science international*, 93(1), 1–13. <https://doi.org/10.1007/s12565-017-0394-x>
- Norton N. S. (2007). *Netter's Head and Neck Anatomy for Dentistry*. Elsevier.
- Ozlucedik, S., Ibrahim Acar, H., Apaydin, N., Firat Esmer, A., Tekdemir, I., Elhan, A., & Ozcan, M. (2005). Retropharyngeal space and lymph nodes: An anatomical guide for surgical dissection. *Acta Oto-Laryngologica*, 125(10), 1111–1115. <https://doi.org/10.1080/00016480510035421>
- Standring, S. (Ed) (2008). *Gray's Anatomy: The Anatomical Basis of Clinical Practice: 150 Anniversary Edition* (40th ed.) Elsevier.
- Topazian, R. G., Goldberg, M. H., & Hupp, J. R. (2002). *Oral and Maxillofacial Infections*. (4th ed.) Saunders.
- Thompson, S. H., & Yeung, A. Y. (2016). 4—Anatomy Relevant to Head, Neck, and Orofacial Infections. *Head, Neck, and Orofacial Infections [Internet]*. St. Louis: Elsevier, 60-93
- Unger, J. M., & Chintapalli, K. N. (1983). Computed Tomography of the Parapharyngeal Space. *Journal of Computer Assisted Tomography*, 7(4), 605–609. <https://doi.org/10.1097/00004728-198308000-00006>

Varghese, K. G., (2008). *A Practical Guide to Hospital Dentistry*. Jaypee.

Zhang, H.-M., Yan, Y.-P., Qi, K.-M., Wang, J.-Q., & Liu, Z.-F. (2002). Anatomical Structure of the Buccal Fat Pad and Its Clinical Adaptations. *Plastic and Reconstructive Surgery*, 109(7), 2509–2518. <https://doi.org/10.1097/00006534-200206000-00052>