

Sezaryen Skar Endometrioması: Olgu sunumu

Özkan ÖZDAMAR¹, Ali BABACAN², İsmet GÜN²

¹Gölcük Asker Hastanesi, Kadın Hastalıkları ve Doğum Servisi, Gölcük/KOCAELİ

²GATA Haydarpaşa Eğitim Hastanesi, Kadın Hastalıkları ve Doğum Servisi, Üsküdar/İSTANBUL

ÖZET:

Endometriozis, endometrial stroma ve glandların uterus kavitesi dışındaki ektopik yerleşimi olarak tanımlanmaktadır. Skar endometriozis, bu tablonun nadir ancak sıklığı giderek artan bir formudur. Yaygın yakınmalar cerrahi insizyon bölgesinde menstrüasyon ile ilişkili olarak ortaya çıkan şişlik, ağrı ve bazen kanama şeklindedir. Kesin tedavisi cerrahi olup bu cerrahide dikkat edilmesi gereken bazı noktalar vardır. Burada sezaryenden 22 ay sonra insizyon bölgesinde ağrılı şişlik tablosu ile başvuran bir olgu, uygulanan cerrahi tedavi yöntemi ile beraber irdelenmiştir.

Anahtar Kelimeler: endometriozis, skar endometriozis, sezaryen doğum, cerrahi eksizyon

İletişim Bilgileri

İlgili Doktor : Özkan Özdamar

Yazışma Adresi: Gölcük Asker Hastanesi, Kadın Hastalıkları ve Doğum Servisi, Gölcük/KOCAELİ

ABSTRACT :

Cesarean Scar Endometriosis; A Case Report

Endometriosis is defined as the ectopic settlement of the endometrial stroma and the glands outside the uterine cavity. Scar endometriosis is a rare form of this disease with increasing incidence. The prevalent complaints are menstruation related nodule, pain and sometimes bleeding, in the area of surgical incision. The definitive therapy is surgery which requires attention to some points. In this case report, we examined the case of painful tumor emerging 22 months after cesarean section in the site of surgical incision, with an emphasis on the important points of surgery.

Key Words: endometriosis, scar endometriosis, surgical excision.

GİRİŞ

Fonksiyonel endometrial dokunun, uterus dışındaki varlığı endometriozis olarak bilinmektedir (1). Bu tanım, ilk kez 1921 yılında Sampson tarafından yapılmıştır (2). Ektopik endometrium, vücutta en sık pelvik organlarda, bunlardan da overler, Douglas boşluğu, sakrouterin ligamentler ve pelvik peritonda görülür. Ekstragenital endometriosis ise vücudun her bölgesinde görülebilir (3,4).

Skar endometriozis son dönemlerde sıklığı giderek artan bir endometriozis formudur (5). Görülme sıklığı %0,03 - %1,7 oranında bildirilmektedir (3,6). En sık formu, geçirilmiş sezaryen skarında gelişen endometriozistir.

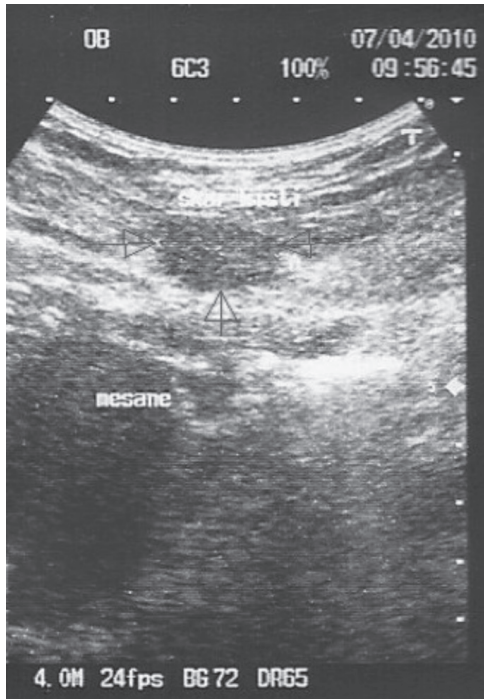
Skar endometriozisin semptomları en sık cerrahi kesi hattında palpe edilebilen kitle olmakla birlikte adetlerle bağlantılı sıklık veya nonsiklik ağrı, şişlik ve sıklık kanama da görülebilir. Hem abdominal insizyon skarında hem de uterin insizyon skarında endometriozis vakaları raporlanmıştır (3).

Son yıllarda görülme sıklığı giderek artan skar endometriozis vakaları, her zaman Kadın-Doğum hekimine başvurmamakta ve farklı branş hekimlerince farklı tedavi yöntemleri denenebilmektedir. Bunun sonucu olarak da; etkin tedavi için hem zaman kaybı, hem de uygun olmayan cerrahiler nedeni ile nüks oranları artmaktadır. Sıklığı yıllar içinde artan ve semptomatolojisi nedeniyle diğer branş hekimlerinin de karşılaştığı, ancak tanı koymalarının zorunlu olduğu skar endometriozisin cerrahi prosedürlerini tekrar hatırlatarak gerek skar endometriozis cerrahisi sonrası, gerekse uterus cerrahileri sonrası skar endometriozis gelişme oranlarını azaltabilmek adına cerrahi esnasında dikkat edilebilecek basit birkaç hususu, vaka ve literatür bilgisi eşliğinde tartışmayı ve böylelikle skar endometriozisin neden olduğu morbiditeyi azaltmayı amaçladık.

OLGU SUNUMU

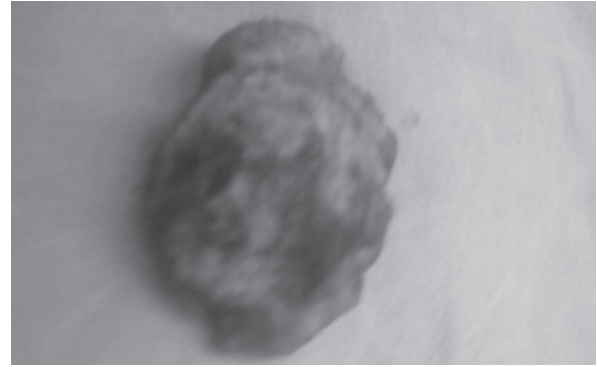
Hastamız Z.İ., 25 yaşında, G1P1 olup, geçirilmiş sezaryen kesisi yerinde şişlik, ele gelen kitle ve ağrı yakınmalarıyla başvurdu. Hastanın öyküsünde 40 ay önce geçirdiği sezaryen doğumu vardı ve sigara kullanımı dışında herhangi bir özellik yoktu. Hastamız abdominal sezaryen kesisi bölgesinde orta hattın sağında eline bir kitle geldiğini, bu kitlenin zaman zaman ağrıya neden olduğunu ve ağrının da özellikle adet dönemlerinde arttığını ifade ediyordu. Bu yakınmaları yaklaşık 18 ay önce başlamış ve sezaryen sonrası yaklaşık 22 aylık sürede herhangi bir problemi olmamıştı. Sezaryen doğum öncesi veya sonrası dönemde pelvik endometriozisi düşündürtecek herhangi bir şikayeti olmamıştı. Fizik muayenede vulva ve vajen doğal görünümde olup nullipar serviks ve normal boyutlarda uterus tespit edildi. Adneksiyal alanlarda yer kaplayıcı lezyon yoktu. Karın muayenesinde eski sezaryen kesisinin altına denk gelen bölgede ve orta hattın sağında, yaklaşık 3 cm çapında sert, fikse kitle tespit edildi. Ultrasonografide cilt altı ile fascia arasında lokalize, 3X4X3 cm boyutlarında hipoekoik kompleks bir lezyon izlendi (Şekil 1). Lezyon sınırları düzensiz, girintili çıkıntılı idi ve batın içi ile ilişkili değildi.

Şekil 1: Cilt altında solid komponentler de içeren kistik lezyonun ultrasonografik görünümü.



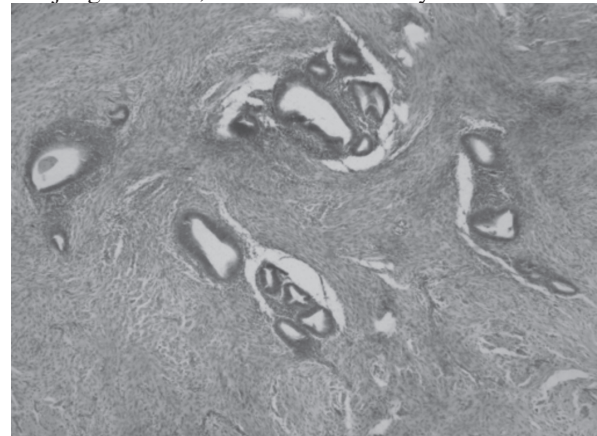
Hastanın laboratuvar testleri normaldi. Cilt altı absesi ve skar endometriozis ön tanıları ile operasyon hazırlıkları tamamlanan ve opere edilen hastada karın ön duvarı cilt altında fascia ile ilişkili yaklaşık 3X4 cm çaplı sert ve fikse kitle izlendi. Kitle, çevre 5 mm'lik sağlam dokuyu da içine alacak şekilde ve kapsülü rüptüre edilmeden çıkarıldı (Şekil 2). Lezyon eksize edilirken, fikse durumda olduğu fascia parçası da beraberinde çıkarıldı.

Şekil 2: Çevre sağlam dokuyu da kapsayacak şekilde eksize edilen endometrioma, makroskopik görünüm



Patoloji frozen incelemesi sonucunun malignite negatif şeklinde raporlanması üzerine detaylı bir kanama kontrolü yapılarak batın katmanlarının kapatılmasına geçildi. Öncelikle fasiada ortaya çıkan defekt, çok geniş olmaması nedeniyle sentetik mesh kullanılmaksızın primer sütürasyonla kapatıldı. Cilt altında ortaya çıkan doku defekti ise, ölü boşluk bırakılmamasına özen gösterilerek tamir edildi. Batın katmanları kapatılırken, fascia onarımı için kullanılan sütürlerden arta kalanların ciltaltı veya ciltte kullanılmamasına dikkat edildi. Hasta post-operatif dönemini sorunsuz geçirdi ve taburcu edildi. Nihai patoloji raporu da endometriozisi doğruladı (Şekil 3).

Şekil 3: Cilt altından eksize edilen lezyonun histopatolojik görünümü, endometrioma ile uyumlu.



TARTIŞMA

Fonksiyonel endometriyal stroma ve glandların uterus kavitesi dışında ektopik yerleşimi olarak tanımlanabilen endometriozis, vücutta en sık pelvik organlara yerleşmekle birlikte ekstrapelvik olarak en çok akciğerler, barsak ve deride izlenmektedir (3,4). Gerçek insidansı tam olarak bilinmemektedir. Bunun yanında reproduktif dönemdeki tüm kadınlarda yaklaşık %10-15 ve infertil grupta ise %25-30 oranında görüldüğü kabul edilmektedir (1,7). Skar endometriozis ise son dönemlerde sıklığı giderek artan bir formudur (5). Görülme sıklığı %0,03 - %1,7 oranında bildirilmektedir (3,6). Skar endometriozisin sık formu, geçirilmiş sezaryen skarında gelişen endometriozistir. Douglas ve Rotimi yapmış oldukları 34 olguluk çalışmada, en sık tutulum yeri olarak pflanenstiel insizyon skarını (%44.11) göstermişlerdir (8). Bunu sırasıyla epizyotomi, histerotomi, histerektomi ve diğer laparotomi kesi skarlarında görülen endometriozisler takip eder.

Bizim olgumuz da sezaryen doğum sonrası gelişmiş bir skar endometriozis vakasıdır. Endometriozisin etiyolojisi net olarak aydınlatılamamış olmakla birlikte başta retrograd menstruasyon teorisi olmak üzere çöломik metaplazi, hematojen ve lenfatik yayılım, genetik yatkınlık gibi birçok teori ortaya atılmıştır. Skar endometrioziste ise daha çok cerrahi transplantasyon teorisi kabul görmektedir (9). Patolojik süreç, çeşitli cerrahi işlemler esnasında desidual hücrelerin implantasyonu ve takiben proliferasyon olup komşu hücrelerde estrogenin de etkisiyle metaplaziyi indüklemesi şeklinde ilerlemektedir. Skar endometriozis vakalarının %25' ine pelvik endometriozis de eşlik etmektedir (10). Ancak bazı farklı çalışmalarda eşlik eden pelvik endometriozise çok daha nadiren rastlandığı da raporlanmaktadır (11). Bizim olgumuzda da pelvik endometriozise ait belirti ve bulgu yoktu. İnsizyon skar endometriozisi, asemptomatik seyredebileceği gibi şişlik, ağrı ve bazen kanama yakınmaları ile de başvurulabilir. Ancak klasik klinik öykü, hastaların yalnızca yarısı tarafından verilmektedir. Bizim hastamızda karakteristik klinik yakınmalar olan adet dönemiyle uyumluluk gösteren sık-

lık şişlik ve ağrı yakınmaları mevcuttu. Semptomlar, cerrahi işlemde aylar hatta yıllar sonra ortaya çıkabilirse de ortalama ortaya çıkış süresi 30 aydır. Sunduğumuz hastada da sezaryen sonrası yaklaşık 22 aylık süre semptomsuz geçirilmiştir. Zhao ve ark., abdominal cerrahiye sekonder duvar endometriozisli 64 olguluk çalışmalarında semptomların hemen başlamadığını ve yaşın ilerlemesiyle ortaya çıkan semptomların görülme süresinin uzadığını göstermişlerdir (12). Skar endometrioziste hem histopatolojik tanı hem de tedavi açısından seçilecek yöntem cerrahi eksizyondur (13) ve kesin tanı sadece eksizyon sonrası histopatoloji ile konulabilir (3,5,8). Skar endometriomanın ortaya çıktığı ve semptomatik olduğu vakaların hepsi kadın doğum hekimine başvurmamaktadırlar (8). Karın ağrısı yakınmasıyla sıklıkla genel cerrahi servislerine başvuran bu hastalarda tanı koyulmasında gecikmeler olabilir. Ayrıca endometriozis ile ayırıcı tanıya giren diğer klinik antitelere ayırımı cerrahi esnasında yapıp gerekli önlemler alınmazsa nüks vakalar ortaya çıkabilmekte, bunun yanı sıra tekrarlayan operasyonlar nedeniyle hastada doku defektleri ve anestezi komplikasyonlarının sıklığında artış görülebileceği bilinmektedir. Skar endometriozisin ayırıcı tanısında, sütür granülomu, abse, sebace kist, primer veya metastatik kanser, lipom, hematoma, inguinal herni, insizyonel herni, desmoid tümör, sarkom veya lenfoma gibi klinik tablolar akla getirilmelidir (14).

Skar endometrioma eksizyonu, diğer eksizyon prosedürlerinden (lipom eksizyonu vb.) cerrahi yaklaşım açısından bazı farklılıklar göstermektedir. Abdominal duvar skar endometriomalarının eksizyonu teknik olarak, kitlenin büyüklüğüne ve derinliğine bağlı olarak zor olabilir. Lezyon fascia, kas, hatta nadiren periton gibi derinlerdeki tabakalara uzanıyorsa eksize edilen kitlenin genişletilmesi gerekebilir. Cerrahi eksizyon esnasında kitlenin çevre dokuyu 5 mm kapsayacak şekilde ve kitleyi rüptüre etmeden bütün halinde çıkarılması en doğru yaklaşım olarak kabul edilmektedir (13). Bu yaklaşım, mikroskopik endometrial doku kalıntılarının transplantasyonunu azaltarak yara yerinde endometriozisin rekürrens riskini minimal-

ize eder. Total eksizyon sonrası rekürrens oranları oldukça azdır (15). Skar endometrioma eksizyonu işlemi, lezyonun derinliği gözönünde bulundurulmak koşuluyla fasya ve kas tabakalarını da kapsayabilir ve işlem sonucunda bu dokularda ortaya çıkabilecek defektler mutlaka usulüne uygun olarak onarılmalıdır. Eksizyon materyalinin boyutları ile orantılı olmak üzere ortaya çıkan doku defekti, dokuda ölü boşluk bırakılmayacak şekilde onarılmalıdır. Bu onarım fazla büyük olmayan defektlerde primer sütürasyon ile yapılabilirken daha büyük defektlerde sentetik mesh kullanılabilir veya fasia-kas flebi çevirilebilir (16). Eksizyon işleminin sonunda ve doku defektinin onarımından önce mutlaka kanama kontrolü yapılmalıdır. Bunların yanında bizim önerimiz endometriotik odağın bulunduğu batın katmanlarının onarımında kullanılan sütür materyallerinin, olası bir endometriotik doku transplantasyonunun önüne geçmek için cilt altı ve cilt tabakalarının kapatılmasında kullanılmamasına özen gösterilmesi yönündedir. Literatürde de uterus cerrahilerinde, uterus tamirinde kullanılan sütür ve cerrahi aletlerin diğer batın katmanlarında kullanılmaması yönünde önerilerle karşılaşılabılır (16). Bunun yanı sıra başta sezaryen olmak üzere uterus cerrahilerinde karın duvarı kapatılırken kesi yerinin tuz solüsyonları ile yıkanması ve temizlenmesi önerilmişse de (17) bu yöntemin etkinliği kanıtlanmamıştır. Sezaryen esnasında parietal ve visseral peritonun kapatılmamasının daha yüksek skar endometrioma oranları ile ilişkili olabileceği öne sürülmüştür (18).

SONUÇ

Karın duvarı kitlelerinde, özellikle geçirilmiş pelvik cerrahi öyküsü olan hastalarda, ayırıcı tanıda endometriozis mutlaka akla getirilerek teşhis ve tedavi süresi kısaltılabilir. Uterus cerrahilerinde, uterus tamirinde kullanılan sütür ve cerrahi aletlerin diğer batın katmanlarında kullanılmamasının skar endometriozis oluşumunu engelleyebileceği ve yine skar endometriozis cerrahisinde bazı önemli prosedürlere dikkat edilerek hem cerrahi nükslerin hem de hastada oluşabilecek tekrarlayan doku defektlerinin ve anesteziye bağlı komplikasyonların görülme oranlarının azaltılabileceği değerlendirilmektedir.

KAYNAKLAR

1. Tsenov D, Mainkhard K. Endometriosis in the surgical scar from cesarean section. *Akush Ginekol (sofia)* 2000;39:50-1.
2. Gordon CW, Singh KB. Cesarean scar endometriosis: a review. *Obstet Gynecol Surv* 1989; 42:89-95.
3. Blanco RG, Parithivel VS, Shah AK, Gumbs MA, Schein M, Gerst PH, Abdominal wall endometriomas. *Am J Surg* 2003; 185:596-8
4. Spaczynski RZ, Duleba AJ. Diagnosis of endometriosis. *Semin Reprod Med* 2003;21:193-208.
5. Kurman RJ. Blaustein' s pathology of the female genital tract. 4 th edition. New York: Springer-Verlag;1994.
6. Guneş M, Kayıkçıoğlu F, Öztürkoğlu E, Haberal A. İncisional endometriozis after caserean section, episiotomy and other gynecologic procedures, *J Obstet Gynaecol Res* 2005;31:471-5.
7. Royal College of Obstetrics and Gynecologists (2000) The investigation and management of endometriosis guideline no.24. RCOG, London.
8. Douglas C, Rotimi O. Extragenital endometriosis-a clinicopathological review of a Glasgow hospital experience with case illustrations. *J Obstet Gynaecol* 2004;24:804-6.
9. Liand CC, Liou B, Tsai CC, et al. Scar endometriosis. *Int Surg* 1998;83:69-71.
10. Lever WF. Histopathology of the sk in. 7 th edition. Philedelphia: Lippincott Company; 1990.
11. Seydel AS, Sickel JZ, Warner ED, Sax HC. Extraplevic endometriosis: diagnosis and treatment. *Am J Surg* 1996;177:239-241.
12. Zhao X, Lang J, Leng J, Liu Z, Sun D, Zhu L. Abdominal wall endometriomas. *Int J Gynaecol Obstet* 2005;90:218-22.

13. Matthes G, Zabel DD, Nastala CL, Sheshtak KC. Endometrioma of the abdominal wall following combined abdominoplasty and hysterectomy: case report and review of the literature. *Ann Plast Surg* 1998;40(6):672-675
14. Blanco RG, Parithivel VS, Shah AK, Gumbs MA, Schein M, Gerst PH. Abdominal wall endometriomas. *Am J Surg* 2003;185:596-8
15. Figen Kır Şahin, Dursun Ali Şahin, Güleğül Köken, Mehmet Nuri Koşar, Önder Şahin. A Case of Endometriosis Cesarean Scar, and Review of the Literature, *İstanbul Tıp Fakültesi Dergisi* 2006; 68:117-119
16. Cárdenas-Lailson L, Berlanga-Ramírez F, Athié-Athié A, Gonzáles-Parada F, Villanueva-Egan L. Endometrioma de pared abdominal: Características clínicas y resultados Del tratamiento quirúrgico [Abdominal wall endometrioma: clinical characteristics and results of surgical treatment]. *Cirujano General*. 2002;24(4):295-9.
17. Waşfie T, Gomez E, Seon S, Zado B. Abdominal wall endometrioma after cesarean section: a preventable complication. *Int Surg* 2002;87(3):175-177
18. Minaglia S, Mishell DR Jr, Ballard CA. Incisional endometriomas after Cesarean section: a case series. *J Reprod Med*. 2007;52(7):630-4.