

OLGU YAZISI / CASE REPORT

## Adrenal Myelolipom - Dört Vakanın Değerlendirilmesi

Adrenal Myelolipoma - Evaluating of Four Cases

Fatma Cavide SÖNMEZ<sup>1</sup>, Hacı Hasan ESEN<sup>2</sup>, Hatice TOY<sup>2</sup>, Özgür KÜLAHCI<sup>3</sup>

<sup>1</sup>Bezm-i Alem Vakıf Üniversitesi, Tıp Fakültesi, Patoloji AD, İstanbul

<sup>2</sup>Selçuk Üniversitesi, Meram Tıp Fakültesi, Patoloji AD, Konya

<sup>3</sup>Adana Numune Eğitim ve Araştırma Hastanesi, Adana

### ÖZ

Adrenal myelolipom, genellikle tek taraflı, düzgün sınırlı, değişken boyutlarda olan, adrenal bezin nadir, benign ve hormonal olarak inaktif bir tümörüdür. Neoplazm yağ doku ve kemik iliğine ait myelopoetik hücrelerden oluşur. Pekçok tümör asemptomatiktir ve çoğunlukla otopsi çalışmalarında tesadüfen tespit edilir. Dört tane adrenal myelolipom vakamızı, makroskopik ve mikroskopik özelliklerini vurgulayarak sunduk.

**Anahtar Kelimeler:** Myelolipom, benign, adrenal.

### ABSTRACT

Adrenal myelolipoma is a rare, benign and hormonally inactive tumor of the adrenal gland, usually unilateral, well limited, variable in size. The neoplasm consists of adipose tissue and myelopoietic cells of the bone marrow. Most tumors are asymptomatic and usually are discovered incidentally at autopsy studies. We have reported four cases of adrenal myelolipoma, emphasizing their macroscopic and microscopic features.

**Keywords:** Myelolipoma, adrenal, benign

**Geliş Tarihi / Received:** 11.04.2013

**Kabul Tarihi / Accepted:** 06.09.2013

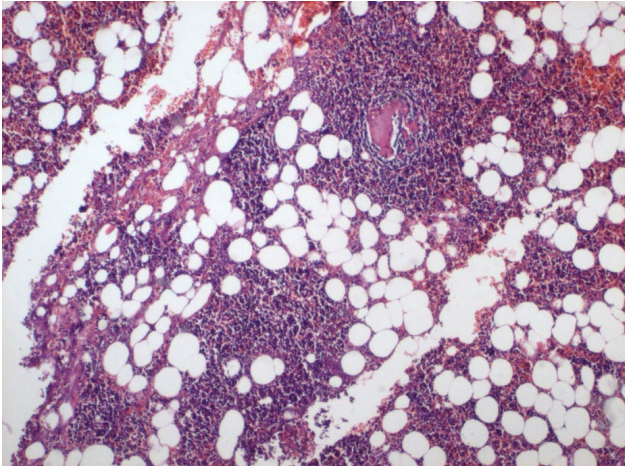
**Yazışma Adresi / Correspondence:** Uzman Dr. Fatma Cavide SÖNMEZ  
Bezm-i Alem Vakıf Üniversitesi, Tıp Fakültesi, Patoloji AD, İstanbul  
fcerden@yahoo.com

## GİRİŞ

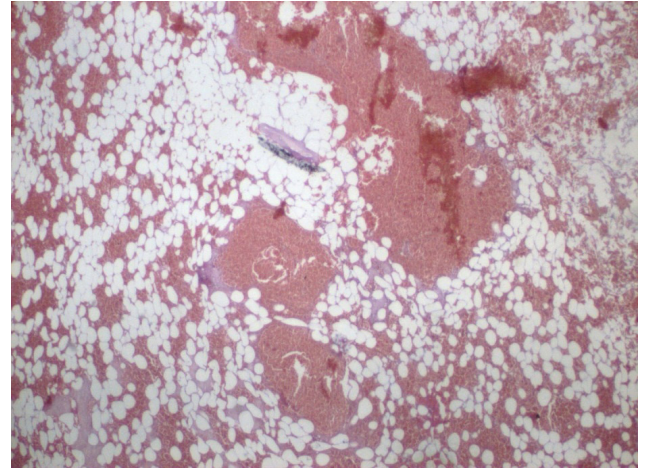
Adrenal myelolipom sık görülmeyen, benign, hormonal olarak inaktif bir tümördür (1). Benign adrenal lezyonların büyük kısmı olmakla beraber tüm primer adrenal bez tümörlerinin yaklaşık %2.5'ini oluşturur. Radyolojik olarak yağ içeren, iyi sınırlı kitle olarak saptanır (2). Diğer benign sürrenal lezyonlarında olduğu gibi pek çoğu asemptomatiktir; büyük tümörler bulgu verebilir (1,2) Tespit ettiğimiz 4 adet adrenal myelolipom olgusunu ve özelliklerini sunduk.

## OLGU SUNUMU

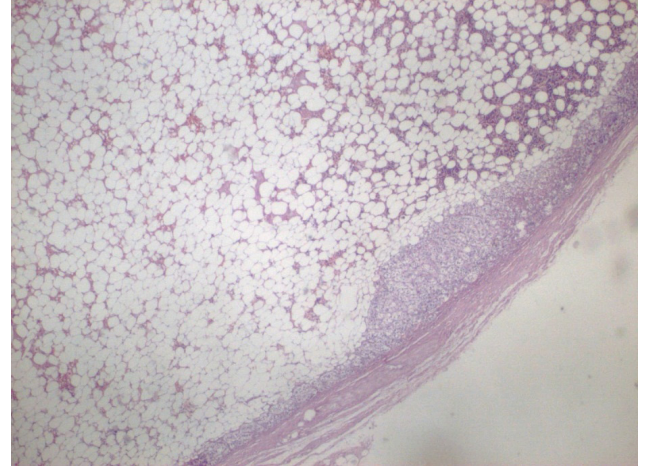
Adenom ve feokromasitoma ön tanıları ile gönderilen, yaşları 47, 50, 59, 69 (ortalama: 56) olan, üçü kadın ve biri erkek hastaya ait, 4 adet makroskopik spesmenin ağırlıkları sırasıyla 12.4, 51, 63 ve 492 gram, en geniş çapları ise 3.5, 6.5, 6 ve 16 cm idi. Hepsi unilateral olup, ikisi sağ, diğer ikisi sol adrenal bezde yerleşmişti. Yan ağrısı, karında şişlik gibi şikâyetlerle başvuran hastalarda radyolojik olarak da ortak bulgular tespit edilmiş olup, yağ dansitesinde, solid, içinde kontrastlanan alanlar da içeren kitle lezyonu bildirilmekteydi. Makroskopik görünüm, boyutları dışında genellikle benzer olup, etraflarında atrofik adrenal bez izlenen, yuvarlakça, düzgün sınırlı, sarı-pembe renkli, yer yer kanamalı ve nonhomojen görünümlü, yumuşak kıvamlı kitleler şeklindeydi. Histopatolojik görünümleri ise matür yağ hücre adaları arasında değişen oranlarda kemik iliği elemanları (**Şekil I**) ve kanama (**Şekil II**) ile etrafta atrofik adrenal beze ait yapılar içermekteydi (**Şekil III ve IV**). İkinci olgumuzda kanamaya eşlik eden nekroz odakları da mevcuttu.



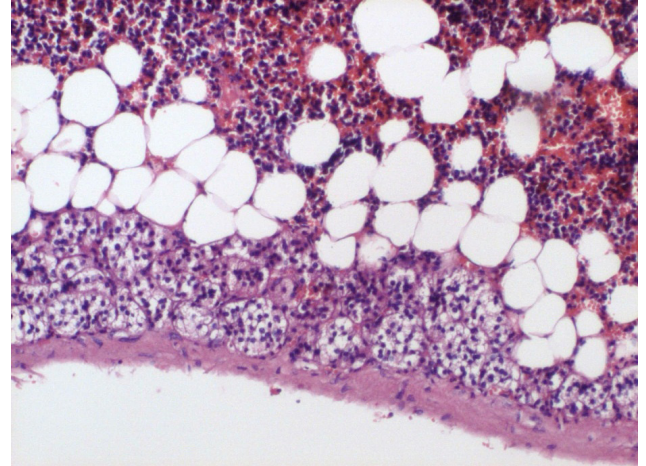
**Şekil 1:** (HEEx40) Yoğun olarak kemik iliği hücreleri ve arada matür adipositler.



**Şekil 2:** (HEEx20) Tümör içersinde kanama sahası.



**Şekil 3:** (HEEx20) Büyük oranda yağ dokudan oluşan, düzgün sınırlı tümör.



**Şekil 4:** (HEEx100) Matür yağ hücre adaları arasında değişen oranlarda kemik iliği elemanları, tümör periferinde atrofik adrenal bez.

## TARTIŞMA

Adrenal myelolipom nadir görülen, benign davranış sergileyen, hormonal aktivitesi olmayan bir tümördür (3). Otopsi serilerindeki insidansı % 0,08 ile % 2 arasında değişmektedir (4) Karaciğer, mide, retroperiton gibi ekstraadrenal bölgelerde de bildirilmiştir. Genellikle 5-7. de-

katlarda görülür ve her iki cinsiyeti eşit olarak etkiler. Etiyolojisi tartışmalı olup, hematopoetik kök hücre embolizasyonu ve ektopik myeloid hiperplaziden bahsedilmektedir. Pek çoğu soliter ve unilateraldir; bilateral, multifokal tutulum görülebilir. Büyüklük değişkendir; birçoğu otopsielerde insidental olarak tespit edilirken, bazıları çok büyüktür (4,5). Bizim olgularımızdan bir tanesi de büyük çaplı olup, literatürde benzer vakalar mevcuttur (3,6). Karakteristik BT ve MR görüntüsü iyi sınırlı adrenal kitle içerisinde yağlı alanlar şeklindedir. Yağ oranı düşük olan veya hemoraji, infarkt, kalsifikasyon içeren komplike vakalarda görüntüleme yöntemleri ile tanı güç olabilir (2). Makroskopik görünüm yağ ve myeloid hücre oranlarına göre sarı-kırmızı-kahverengi alanlar sergiler. İyi sınırlı olup, kapsülsüzdür. Mikroskopik olarak matür yağ doku ve myeloid hücrelerden oluşur; infarkt ve hemoraji içerebilir (5). Pek çok lezyon asemptomatiktir (1). Semptomatik olduklarında özellikle de hayatı tehdit eden spontan rüptür ve hemoraji riski yüksek olan büyük myelolipomlar geç kalınmadan cerrahi olarak tedavi edilmelidirler (3). Eğer çok büyük çaplara ulaşırlarsa abdominal kitle ve ağrı hissi, komşu organlara bası etkisi ve akut intratümöral veya retroperitoneal hemorajiye sebep olabilirler (6). Adrenal glandda nadiren bulunan lipomlardan kemik iliği elemanlarının bulunması ile ayrılırlar (4).

Literatürde testosteron üreten ekstra-adrenal adrenokortikal onkositom ve myelolipom birlikteliği bildirilmiştir (7). Nadiren Cushing sendromu veya Conn sendromu ile ilişkili olabilir (4). Dört olgumuzda da olduğu gibi farklı klinik ön tanımlarla karşımıza çıkabilen bu lezyonlar, sık görülmeyen, benign tümörlerdir.

## KAYNAKLAR

1. Wagnerová H, Lazúrová I, Bober J, Sokol L, Zachar M. Adrenal myelolipoma. 6 cases and a review of the literature. *Neoplasma* 2004;51(4):300-5.
2. DeLellis Ronald A, Lloyd Richard V, Heitz Philipp U, Eng Charis. WHO, World Health Organization, classification of tumours, tumours of the endocrine organs. Lyon: ARC Press, 2004:169.
3. Dell'Avanzato R, Castaldi F, Giovannini C, Mercadante E, Cianciulli P, Carlini M. Giant symptomatic myelolipoma of the right adrenal gland: a case report. *Chir Ital* 2009;61(2):231-6.
4. Paolo Gattuso, Vijaya B. Reddy, Odile David, Daniel J. Spitz, Merly H. Haber. Differential diagnosis in surgical pathology, 2inci baskı, Saunders Elsevier, 2010:481-2
5. Fletcher Christopher DM. Diagnostic histopathology of tumors, 2inci baskı, Elsevier Science, 2000:1074-6.
6. Castillo Lario MC, Carro Alonso B, Gimeno Peribáñez MJ, Freile García E, Villavieja Atance JL. Giant right adrenal myelolipoma. *Arch Esp Urol* 2006;59(9):911-3.
7. Surrey LF, Thaker AA, Zhang PJ, Karakousis G, Feldman MD. Ectopic functioning adrenocortical oncocyctic adenoma (oncocyctoma) with myelolipoma causing virilization. Case Report *Pathol* 2012. Article ID:326418.