



TÜRK PLASTİK CERRAHİ GEÇMİŞİNDE EKSİK BİR PARÇA: OP. DR. CAFER TAYYAR KANKAT

*Ufuk AYDIN , *Ramazan KAHVECİ

*Uludağ Üniversitesi Tıp Fakültesi Plastik Rekonstrüktif ve Estetik Cerrahi Anabilim Dalı ve El Cerrahisi Bilim Dalı, Bursa

ÖZET

Cafer Tayyar Kankat, yaşlı bir imparatorluğun yıkılışına ve genç bir cumhuriyetin kuruluşuna tanıklık etmiş, yaşadığı dönemde pek tanınmayan, ancak yaptıkları ile Türkiye’de Beyin Cerrahisinin gelişmesine öncülük etmiş başarılı bir cerrahdir. Yurtdışında aldığı cerrahi eğitiminin ardından, görgü ve deneyimleri ışığında, İstanbul’da ve Adana’da mesleğini icra etmiştir.

Meslek hayatının büyük bölümünde Nöroşirürji ile meşgul olan Cafer Tayyar Kankat, sonraları Plastik Rekonstrüktif ve Estetik Cerrahi ile ilgilenmeye başlamış ve bu dalda çok sayıda ameliyat yapmıştır. Plastik Cerrahi ile ilgili çalışmalarını, 1946 yılı Kader matbaası basımlı “Plastik, Reparatis ve Estetik Şirürjisi “ adlı kitabında yayımlamıştır. Kitabı, dönemin cerrahi anlayışını ve toplumun Plastik Rekonstrüktif ve Estetik Cerrahi’ye olan bakışını yansıtmaları bakımından değerli bir kaynaktır.

Anahtar Kelimeler: Cafer Tayyar Kankat, Plastik, Reparatis, Estetik, Şirürji

A MISSING PEACE IN THE TURKISH PLASTIC SURGERY HISTORY: OP. DR. CAFER TAYYAR KANKAT

ABSTRACT

Cafer Tayyar Kankat is a successful surgeon who testified the collapse of an old empire and foundation of a young republic. Although he is not well known at his living era, he succeeded to publish the first Neurosurgery Journal in Turkish, leading neurosurgery to progress in Turkey. After his surgery education in Germany and France, he practiced in Istanbul and Adana. In majority of his practice he was dealt with neurosurgery but later he was interested into the Plastic Reconstructive and Aesthetic Surgery and performed many operations on this branch. At 1946 he published a book “Plastic Reparative and Aesthetic Surgery” about his workings and cases. His book is an important reference because of reflecting the old surgery practice and the peoples opinion about Plastik Reconstructive and Aesthetic Surgery.

Keywords: Cafer Tayyar Kankat, Plastic, Reparative, Aesthetic, Surgery

CAFER TAYYAR KANKAT’IN YAŞAMI

1898 yılında Manastır’da dünyaya gelmiştir. İzmir’de, orta ve lise eğitimini tamamladıktan sonra Askeri Tıbbiye Mektebi’ne girmiştir. Mezuniyetinin ardından Kafkas Cephesinde savaşmış ve Ardahan Meydan Muharebesinde yaralanmıştır.¹ İstanbul’da tıp Fakültesi 1. Hariciye bölümünde çalışmış ve buradan operatör olarak mezun olmuştur.¹ Uzman olarak belli süre görev yapmış ve 1924 yılında eğitim amaçlı yurtdışına gitmiştir. 1926 yılında Berlin’de Prof. Bier’in ve

Paris Salpetrier Hastanesi’nde Paris Tıp Fakültesi öğretim üyesi Prof. Gosset’in yanında cerrahi asistanlığı yapmış ve Paris Tıp Fakültesi Cerrahi Asistanlığı Ünvanını almıştır (Resim 1). Kitabından anlaşıldığı kadarıyla, Plastik Rekonstrüktif ve Estetik ameliyatlarını Paris Salpetrier Hastanesinde öğrenmiştir. Fransa’da Nöroşirürji eğitimini tamamlayarak 1938 yılında yurda dönen Op Dr Kankat, kurduğu “Şişli Cerrahi Kliniği”nde mesleğini icra etmiştir. Nöroşirürji dalında pek çok yayını olan Cafer Tayyar



A



B

Resim 1: Cafer Tayyar Kankat, Fransa Eğitimi Sonrası

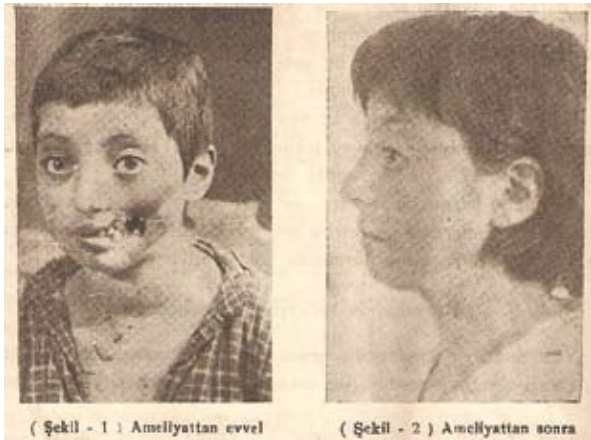Kankat, "Modern Cerrahi ve Nöroşirürji Mecmuası'nı" çıkarmıştır. Bu dergi, Türkiye'de nöroşirürji alanında çıkan ilk dergi olması bakımından önemlidir.¹

Meslek yaşamının sonlarına doğru Plastik Rekonstrüktif ve Estetik Cerrahiye olan ilgisi artmış, ve bu dalda pek çok ameliyat yapmıştır. Kitabında verdiği ameliyat sayıları, bugün bile yakalaması zor sayılardır. Yaptığı ameliyatları, olgu sunumları şeklinde, hastaların ameliyat öncesi ve sonrası fotoğrafları ile birlikte " Plastik, Reparatis ve Estetik Şirürjisi " adlı kitabında

yayımlamıştır. Kitabında, plastik cerrahinin gelişmesi ile ilgili kısa bilgiler ile kendisinin ve yaşadığı dönemin Estetik Cerrahiye karşı bakışlarını okumak mümkündür.

CAFER TAYYAR'IN KENDİ ANLATIMI İLE KİTABINDAN VAKA ÖRNEKLERİ

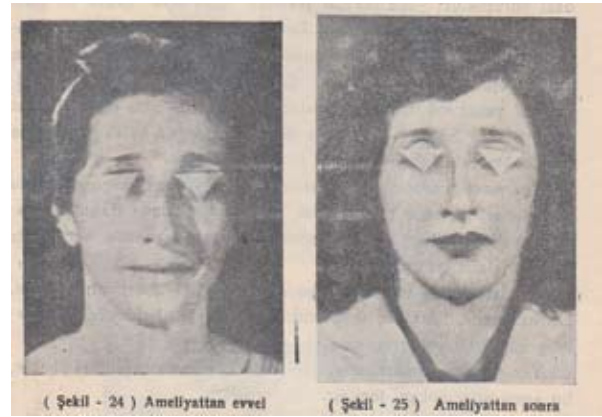Vaka 1 – Protokol No. 470. Mahmut kızı Fatma 12 yaşında. Şekil 1'de görüldüğü üzere (Resim 2) eski noma (Eski Dil. Ağız gangreni) neticesi sol yanak harabiyete uğramış ve sol çene mafsulunda azmi ankiloz (tam ankiloz)



(Şekil - 1) Ameliyattan evvel

(Şekil - 2) Ameliyattan sonra

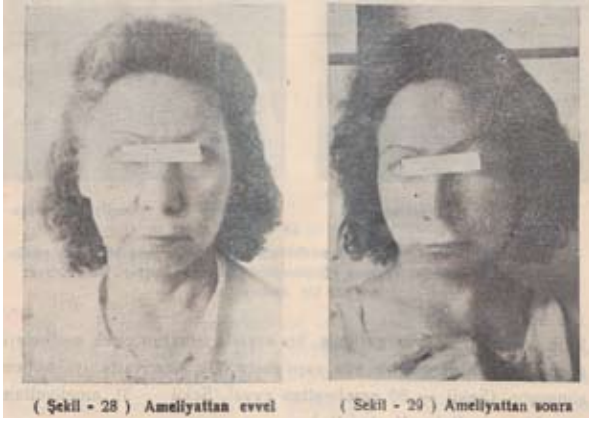Resim 2: Cafer Tayyar Kankat, Fransa Eğitimi Sonrası



(Şekil - 24) Ameliyattan evvel

(Şekli - 25) Ameliyattan sonra

Resim 3: Yüz germe ameliyatı, kitaptan alındığı şekli ile ameliyat öncesi ve sonrası fotoğraflar, şekil 24-25



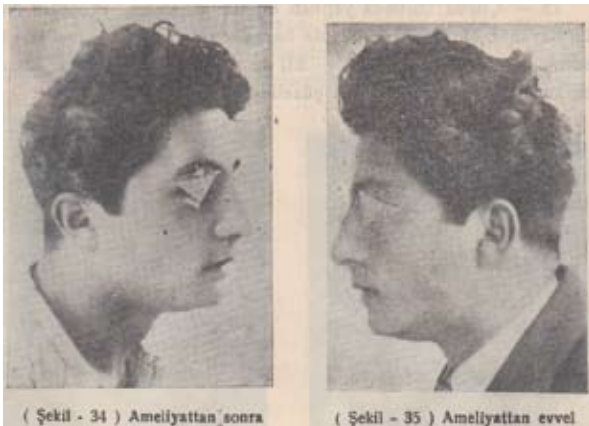Resim 4: Yüz germe ameliyatlarından diğer örnek. Kitapta Şekil 28-29

teessüs etmiştir. Hasta ağzını açamıyor. Sulu yemekler ancak noma deliğinden ağza akıtılmak suretiyle bu kız beslenmekte idi.

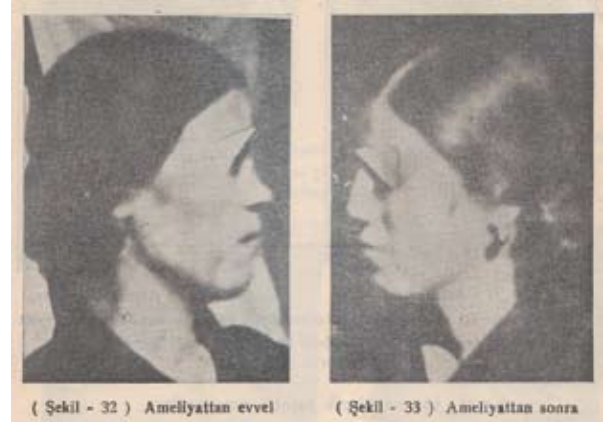Bu hastaya yapılan reperatris ameliyatla, hem sol yanak yeniden teşkil edilmiş ve hem de çene mafsala yapılan artroplastisi ile azmi ankilozda olan bu mafsal müteharrik (hareketli) hale konmuş ve tam şifa ile hasta taburcu edilmiştir. Şekil 1'de hastanın ameliyattan evvelki hali ve Şekil 2'de hastanın ameliyattan sonraki hali görülmektedir. Bu bir reperatris ameliyattır.

Burada ameliyat için hayati endikasyon vardı. Hasta yemek yiyemediği için tedricen ölüme mahkumdu. Yanak tamiri için göğüsten ve koldan cilt lamboları (flepleri) alındı. Müköz plastiği için alınan lamboda daha evvel elektro koagülatörle koterize edilerek ileride ağzın içinde kıl çıkmaması temin edildi. Çene artroplastisi için de ankiloz olan mafsal açıldıktan ve mafsal satırları tanzir edildikten (tazelendikten) sonra fasiya lata'dan alınan sıfakle (ligaman) yeni mafsal teşkil edilmiştir.

Bu olgu Cafer Tayyar'a göre tamamen reperatris (Rekonstrüktif) bir ameliyattır. Kitapta bu olguya benzer birkaç olgu daha ;yüz rekonstrüksiyonu, yanık bir çocukta yüz ve orbita rekonstrüksiyonu, tam ve parsiyel burun



Resim 6: Burun estetik ameliyatı, Kemerli burun düzeltilmesi. Kitapta şekil 34-35



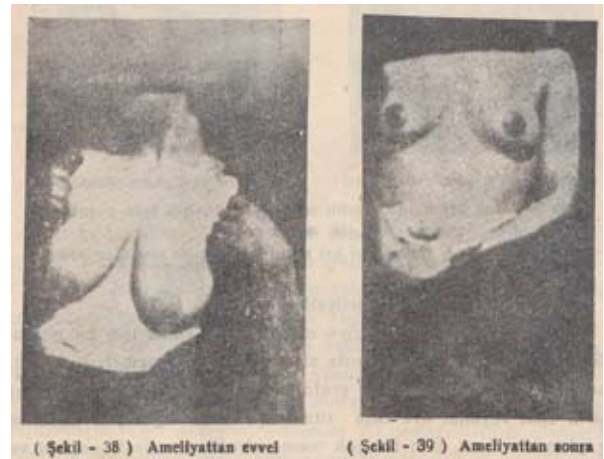
Resim 5: Estetik burun ameliyatı. Semer burun deformitesinin düzeltilmesi. Kitapta Şekil 32-33 Operasyon hakkında ayrıntılı bilgiye yer verilmemekte.

rekonstrüksiyonları, üretra rekonstrüksiyonu vb, ameliyat öncesi ve sonrası resimleri ile anlatılmaktadır.

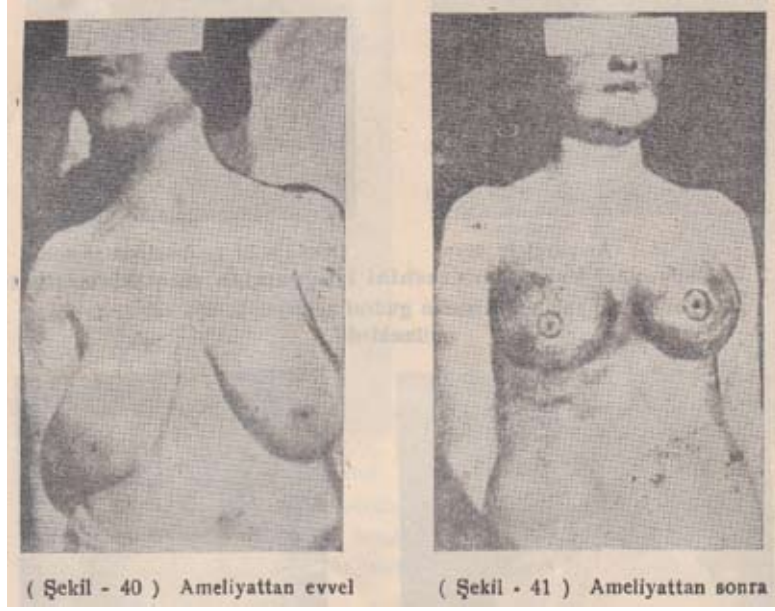
Cafer Tayyar kitabında "Saf Estetik Şiürji" çalışmalarına da yer vermiştir. Ona göre; "insanları ameliyata sevk eden kuvvet, hayati ihtiyaçtan ziyade güzelleşme ve gençleşme arzusudur. Psişik bir tagayyür (Eski Dil. bozukluk) yapabilecek ağır bir çirkinlik ve vakitsiz ihtiyaçlık hakikaten birer hastalık olarak ele alınmalıdır. Göğsü ezen prolabe memeler, batın ahşasını (Esk.Dil. karın içi organlar) sukuta uğratan (Esk. Dil. Aşağı çeken) ptozik ve sarkık bir batının estetik ameliyatında sıhhi endikasyon bulunduğu müelliflerce kabul edilmektedir."

"YÜZ BURUŞUKLUĞU ŞİÜRJİSİ" VE VAKA ÖRNEKLERİ

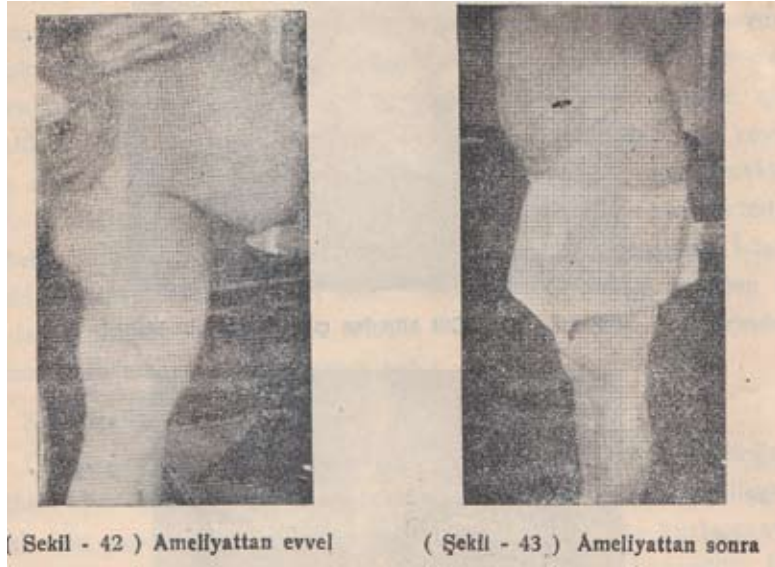
"Bu ameliyat estetik ameliyatların en mühimidir. Yüzün fazla bol cildi yanlardan kesilir. Yanlardan cilt gerilerek buruşukluk giderilir (...) Yüzde buruşukluk; alında, göz kapaklarında, gözün iki tarafında (Kaz ayağı), boyunda, çene altında, ağız ve burnun iki yanlarındaki buruşukluk, yüzü normal şekilden çıkararak çirkin bir hale kor. (...) Estetik esas ameliyatı, yani cildi kesmek yarım saat sürer. Bizi estetik dikiş yorar, bu dikiş bir saat kadar sürer.



Resim 7: Meme estetiği, meme küçültme ameliyatı, kitapta şekil 38-39. Kitapta hangi yöntemin kullanıldığından bahsedilmemekte.



Resim 8: Meme estetiği, meme küçültme ameliyatı, kitapta şekil 40-41.



Resim 9: Abdominoplasti. Ameliyat öncesi ve sonrası hasta fotoğrafları. Kitapta Şekil 42-43

Sikatrıs saç içinde, kulak içinde ve kulak arkasında gizli noktalarda kalır. "

Bu alıntı, yapılan ameliyatın özet bir anlatımıdır. Kitabın genelinde, ameliyatların teknik detaylarından ya da anestezi şekllinden bahsedilmemektedir. Cafer Tayyar Kankat, ilk yüz germe ameliyatının beş sene kadar etki göstereceğini, ikinci bir yüz germe ameliyatı ile bu sürenin ömür boyu olacağını ifade eder. Aşağıdaki alıntıya göre yüz germe ameliyatı, ağır ameliyatlardan değildir.

" Ben İstanbul'da yüzelli kadar, yüz estetiği ameliyatı yaptım. (...) Yüz estetiği ameliyatlarında yüz cildi çepeçevre kesildiği halde, bu ameliyatlar şokan değildir. Bu ameliyatların şokan olmadığını ispat edecek birkaç misal:

Bir hastam yüz estetiği ameliyatından sonra, tramvayla köprüye, oradan da Kadıköy'ne gitti. Aynı

hasta sekizinci günü sütürlerini aldırdıktan sonra uzun bir seyahate çıktı."

Vaka 11 – Yüz, alın, çene altı ve boynu geren tam yüz estetiği ameliyatı. Protokol No 1514 Bayan B.E. 45 yaşında olan bu bayanın buruşuk ve sarkık yüzü estetik ameliyatı ile gerilmiş ve 20 yaşında genç kız yüzü gerginliğinde bir yüz şekli ve taravetine (Eski Dil. tazelik) getirilmiştir. (Şekil 24,25).(Resim 3).

Cafer Tayyar Kankat bazı hastalarına parsiyel bazı hastalarına ise total yüz germe operasyonu uygulamıştır (Resim 4). Hastalarının birkaçı dört ila beş sene sonra ikinci bir yüz germe operasyonu geçirmiştir.

BURUN ESTETİK AMELİYATLARI VE VAKA ÖRNEKLERİ

Op. Dr. Kankat'a göre altı çeşit çirkin burun vardır;

çökük burun, kemerli burun, eğri burun, geniş burun, uzun burun, kıvrık burun. Bu sınıflamaya rağmen yaptığı ameliyatlardan yine ayrıntılı olarak bahsetmemektedir. Kitapta iki olgunun ameliyat öncesi ve sonrası resimleri yer almaktadır. (Resim 5 ve 6).

GÖĞÜS VE MEME ESTETİK AMELİYATLARI

" İpertrofi olmuş ve sarkık kadın memelerini estetik bir şekle sokmak için, o kadar prosede bulunmuştur ki, onları tarif için ciltler dolusu yazı yazmak lazımdır. Ben İstanbul'da elli kadar ipertrofiye ve prolabe meme vak'asına estetik ameliyat yaptım. " (Resim 7 ve 8). Bu alıntıdan anlaşılacağı üzere o dönemde, Küçültme mamoplastisi için pek çok yöntem tariflenmiştir. Op.Dr. Kankat hangi yöntemi uyguladığından bahsetmemiştir.

Op. Dr. Kankat, birçok meme büyütme ameliyatı yaptığını belirtmiştir. Bu ameliyatlarda büyütme için o dönemde halen kullanılmakta olan parafin yerine yağ grefonlarını (transplant) tercih etmiştir.

Kankat estetik ameliyat çeşitlerinin neredeyse tamamını uygulamış bir cerrahdır. Kulak, kaş, kirpik, karın, kol ve bacak estetik ameliyatlarını yaptığından bahsetmektedir. (Resim 9). Estetik dudak ameliyatlarından da kısaca söz etmekte ancak olgu örneği sunmamaktadır. Keza kulak ameliyatlarını da bir olgu ile özetlemiştir.

DÖNEMİN TOPLUMUNA VE ESTETİK CERRAHİ ANLAYIŞINA BAKIŞ

Geçmiş dönemlerde Hariciye ana başlığı altında uygulanan değişik cerrahi bölümler, yüzyılın başlarında ayrı birer cerrahi dal olarak ayrılmaya başlamıştır. Bu açıdan bakıldığında Nöroşirürji Eğitimi almış bir cerrahın Plastik Cerrahi ameliyatları yapması şaşırtıcı değildir.

Plastik, Rekonstrüktif ve Estetik Cerrahi dalları sanki ayrı cerrahi branşlarmış gibi görülen, ancak uygulamada birbirinden ayrılmayan cerrahi branşlardır.² Kitapta geçtiği şekliyle, R. Passot'un dediği gibi " Estetik şirürjisinin büyük hemşiresi reperatris şirürjidir; bunların da en büyük ablalarının plastik şirürjisi olduğunu kabul etmek kabildir."

Cumhuriyetin ilk yıllarında modernite anlayışı ve enerjisi bütün ağırlığı ile hissedilmektedir. O dönemde Cafer Tayyar Kankat'ın İstanbul'da yaptığı olgu sayısı dikkate alındığında, İstanbul halkının estetiğe olan ilgisi

açıkça seçilebilmektedir. Yaşam süresinin ve kalitesinin gittikçe arttığı toplumlarda, erken yaşlanma, artan toplum enerjisi ile ters düşmektedir. Bu noktada Estetik cerrahi, insanın, beden ve ruh yaşı arasındaki dengeyi yakalamasına yardımcı olmaktadır. Estetiğe ve gençliğe verilen önem, kişilerin ve toplumların kendilerine olan öz saygıları ile yakın ilişkilidir. Bu görüş Cafer Tayyar Kankat'ta da açıkça görülebilmektedir. Ve 1940'lı yılların İstanbul halkı güzel bir örnektir.

Aslında Cafer Tayyar Kankat, aynı merkezde (Paris, Salpêtrier) hem Nöroşirürji, hem de Plastik Rekonstrüktif ve Estetik Cerrahi uygulamalarını görmüştür. Ancak meslek hayatının sonlarına doğru Plastik Cerrahi ile meşgul olmuştur. Bu dönemde Plastik Rekonstrüktif ve Estetik Cerrahinin, sosyolojik, sıhhi ve felsefi yönleriyle ilgili değerlendirmelerde bulunmuş, Estetik Cerrahiye güzel sanatlar ile ilişkilendirmiştir.

Günümüzde yapılan Plastik ve Estetik ameliyatların sayısı günden güne artmaktadır. Yeni teknikler ve yeni teknoloji ile girişimler daha kolay ve güvenli hale gelmiştir. Bu artışa rağmen, estetik operasyonlar hala bir tabu ya da saklanması gereken bir durum gibi algılanmaktadır. Ancak toplumların sürekli artan enerjisi ve öz saygısının karşısında tabuların dayanması pek söz konusu değildir.

DR. UFUK AYDIN
ULUDAĞ ÜNİVERSİTESİ TIP FAKÜLTESİ
PLASTİK REKONSTRÜKTİF VE ESTETİK
CERRAHİ ANABİLİM DALI VE EL
CERRAHİSİ BİLİM DALI
Tel: 0.224.295 29 40
Fax: 0.532.320 06 32
e-mail: drufukaydin@gmail.com

KAYNAKLAR

1. Naderi S., Cafer Tayyar Kankat Az Tanınan Bir Nöroşirürjiyen ve Türkiye'deki ilk Nöroşirürji Dergisinin Kurucusu, Türk Nöroşirürji Dergisi 2003;13:81-86.
2. Kankat C.T, Plastik Reparatris ve Estetik Şirürjisi, Özel Şişli Kliniği Çalışmaları, 1946 Kader Matbaası