

TOPIKAL NEGATİF BASINÇ (VAKUM YARDIMLI KAPAMA [VAC]) UYGULAMALARIMIZ

Ahmet DEMİR, Yener DEMİRTAŞ, Mehmet ÇİFCİ, Nuray ÖZTÜRK, Ahmet KARACALAR

Ondokuz Mayıs Üniversitesi Tıp Fakültesi Plastik Rekonstrüktif ve Estetik Cerrahi ve AD. Samsun

ÖZET

Topikal negatif basınç (TNB) uygulaması; akut ve kronik yaralarda iyileşmeyi hızlandırmak için yara üzerine kontrollü ve lokalize negatif basınç uygulanan, invaziv olmayan bir yöntemdir. TNB akut ve kronik yara tedavisinde kullanımı giderek yaygınlaşan alternatif bir tedavi seçeneği haline gelmiştir.

Bu çalışmada kliniğimiz bünyesindeki Kronik Yara Merkezi tarafından takip ve tedavi edilen, TNB uyguladığımız 50 olgu sunulmuştur. TNB uyguladığımız hastaların yara alanlarında belirgin bir küçülme, granülasyon dokusu gelişiminde hızlanma ve yara sekresyonunda azalma gözlemlendi. Tedavi öncesi yara alanı ortalaması 116,1 cm² (13,1-615,5 cm²) ve tedavi sonrası yara alanı ortalaması 87,3 cm² (10,4-424,4 cm²) idi. 50 hastaya uygulanan tedavi süreleri ortalama 12,4/gün (7-21/gün) idi. Yara ebatlarında tedavi sonrası azalma ortalama % 23,0 (%15,8-%41,3) olarak hesaplandı. Lokal kan akımında artış, granülasyon dokusu gelişiminde hızlanma, ödem ve eksudanın kontrol altına alınması ile yara iyileşmesini hızlandıran TNB uygulaması, yarayı ameliyata hazırlamada iyi bir tedavi seçeneğidir.

Anahtar Kelimeler: Negatif basınç, VAC, yara iyileşmesi

SUMMARY

Topical negative pressure (TNP) can be described as a non-invasive method of controlled and localized negative pressure application over acute and chronic wounds to accelerate healing. TNP has recently gained popularity and is now used extensively as an alternative option for treatment of acute and chronic wounds.

In this study, 50 cases who have received TNP from the Chronic Wound Center of our clinic have been presented. Wounds treated with TNP displayed significant shrinkage, accelerated granulation tissue formation and decreased wound secretion. Pre-treatment and post-treatment average wound surface areas were 116,1 cm² (13,1-615,5 cm²) and 87,3 cm² (10,4-424,4 cm²), respectively. Average duration of treatment was 12,4 days (7-21 days). Average wound size reduction following treatment was 23,0 % (15,8 %-41,3 %). By increasing local perfusion, facilitating granulation tissue formation, and controlling oedema and exudation, and thus accelerating wound healing, TNP proved to be a good treatment option for preparing a wound to surgery.

Keywords: Negative pressure, VAC, wound healing

GİRİŞ

Topikal negatif basınç (TNB) uygulaması; akut ve kronik yaralarda iyileşmeyi hızlandırmak için yara üzerine kontrollü ve lokalize negatif basınç kullanımı sağlayan, invaziv olmayan yöntemden ibarettir¹. Fleischmann ve arkadaşları açık ve enfekte yaraların tedavisinde kontrollü negatif basınç uygulamasını ilk kez tanımlamışlardır². Aynı prensipleri kullanarak Argenta ve Morykwas geliştirdikleri bir sistem ile negatif basınç uygulamasına popülerlik kazandırmışlardır³. TNB uygulaması birçok hastada akut ve kronik yara tedavisinde kullanımı giderek yaygınlaşan alternatif bir tedavi yöntemi haline gelmiştir^{3,4}. TNB uygulamasındaki amaç; planlanan

ameliyata kadar yaranın temiz tutulması, doku ödeminin ve yara enfeksiyonunun azaltılması, lokal kan akımının artırılması ve sağlıklı granülasyon dokusu gelişiminin sağlanarak tedavinin başarı şansını arttırmaktır. Bu çalışmada kliniğimiz bünyesindeki Kronik Yara Merkezi tarafından takip ve tedavi edilen, TNB uyguladığımız 50 olgu sunulmuştur.

GEREÇ VE YÖNTEM

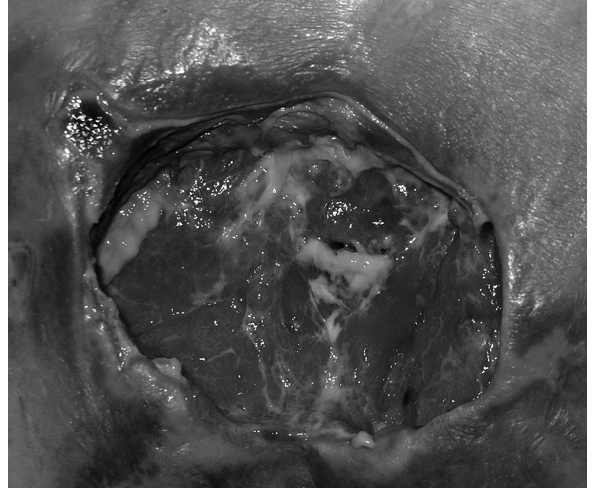
Kliniğimize değişik sebeplerle başvuran 50 olgu yaş, cinsiyet, etyoloji, tedavi süresi, yara boyutları ve yara lokalizasyonuna göre sınıflandırıldı. Bu çalışmada topikal

negatif basınç sağlanması için V.A.C sistemi (Kinetic Concept Inc. USA) kullanıldı. Bu sistem; yarayı doldurmak için poliüretan ve polivinil alkolden oluşan süngerler, yarayı örtmek için yapışkanlı yarı geçirgen kapamalar, yara ile cihaz bağlantısını sağlayan ve basıncı düzenleyen bir düzenek (Therapeutic Regulated Accurate Care (T.R.A.C.) pad), bir toplayıcı kap ve negatif basınç oluşturan bir cihazdan oluşmaktadır. Bütün hastalara ameliyathanede cerrahi debridman yapıldı. Yaranın üzerine uygun boyutlarda siyah-poliüretan süngerler makas ile kesilerek adapte edildi. Boşluklu yaralarda alanlar siyah-poliüretan süngerler ile dolduruldu. Yara alanları yapışkanlı yarı geçirgen kapamalar ile örtüldü. Kapamalar üzerinden küçük bir delik açılarak T.R.A.C pad yerleştirildi ve V.A.C cihazı ile yaranın bağlantısı sağlandı. 100-150 mmHg negatif basınç ilk 48 saat devamlı daha sonraki günlerde aralıklı olmak üzere uygulandı. Pansuman değişiklikleri yaranın durumuna göre 48-72 saatte bir açıldı ve bu sırada yara boyutları ölçüldü ve gerekli yüzeysel debridmanlar yapıldı. Yara boyutları ölçümleri Visitrak Digital (Smith&Nephew, England) cihazı kullanılarak yapıldı. Hastalar yara kültürleri sonuçlarına göre yeterli süre antibiyotik tedavisi aldılar. TNB uygulaması yaranın cerrahi müdahaleye hazır hale gelmesine kadar devam edildi.

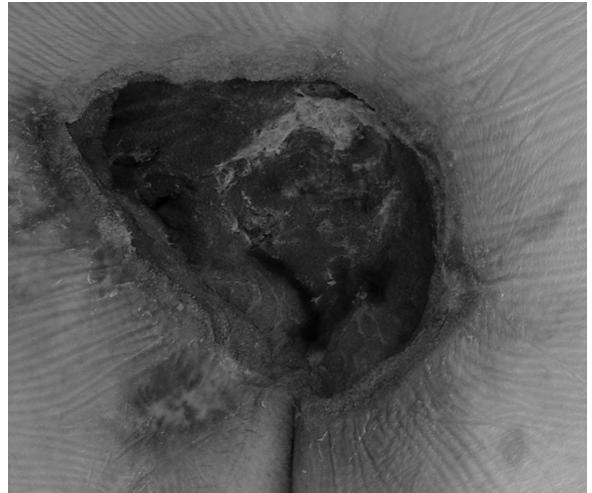
BULGULAR

50 olgunun 29'u erkek (%58), 21'i kadın (%42) olup yaşları 7-78 arasında (ortalama 45,4 yıl) idi. Etiyolojik nedenler arasında 17 olguda bası yarası (%34), 15 olguda diyabetik ayak (%32), 12 olguda travmatik yaralar (%24), 6 olguda diğer nedenler (%12) gelmekteydi (Tablo 1). TNB uyguladığımız hastaların yara alanlarında belirgin bir küçülme, granülasyon dokusu gelişiminde hızlanma ve yara sekresyonunda azalma gözlemlendi (Şekil 1,2,3). Tedavi öncesi yara alanı ortalaması 116,1 cm² (13,1-615,5 cm²) ve tedavi sonrası yara alanı ortalaması 87,3 cm² (10,4-424,4 cm²) idi. 50 hastaya uygulanan tedavi süreleri ortalama 12,4/gün (7-21/gün) idi. Yara ebatlarında tedavi sonrası azalma ortalama % 23,0 (%15,8-%41,3) olarak hesaplandı (Tablo 2).

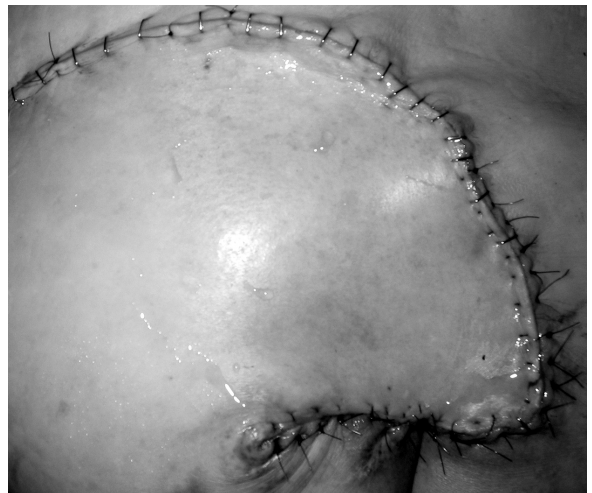Yeni oluşmuş dokunun avulsiyonu nedeni ile özellikle travmatik yaralı hastalarda pansuman değişimleri sırasında ve yara üzerine ilk negatif basınç uygulanırken ağrı gözlemlendi. Bu tür olgularda süngerler lokal anestezik içeren serum fizyolojik ile irriye edildikten sonra yaradan uzaklaştırıldı. Yara üzerine ilk negatif basınç uygulanırken ağrı oluşan travmatik olgularda negatif basınç kademeli olarak artırılarak tedavi düzeyine (100-150 mmHg negatif basınç) getirildi. Tedavi esnasında ağrı oluşan dört olguda (iki travmatik yara, iki diyabetik ayak) negatif basınç miktarı aşamalı olarak 25 mmHg azaltıldı. Ağrı geçtikten sonra basınç tekrar eski tedavi düzeyine getirildi. Olguların hiçbirinde TNB uygulamasına bağlı enfeksiyon, hematoma izlenmedi. Granülasyon dokusunun hızlı geliştiği bazı olgularda lokal kanamalar meydana geldi. Oluşan lokal kanamalar baskı uygulanarak durduruldu. Yaralar cerrahiye uygun hale geldiğinde greft, flep ve iki hastada primer kapama ile yaralar rekonstrükte edildi.



Şekil 1A: Sakral bası yarası: TNB uygulama öncesi



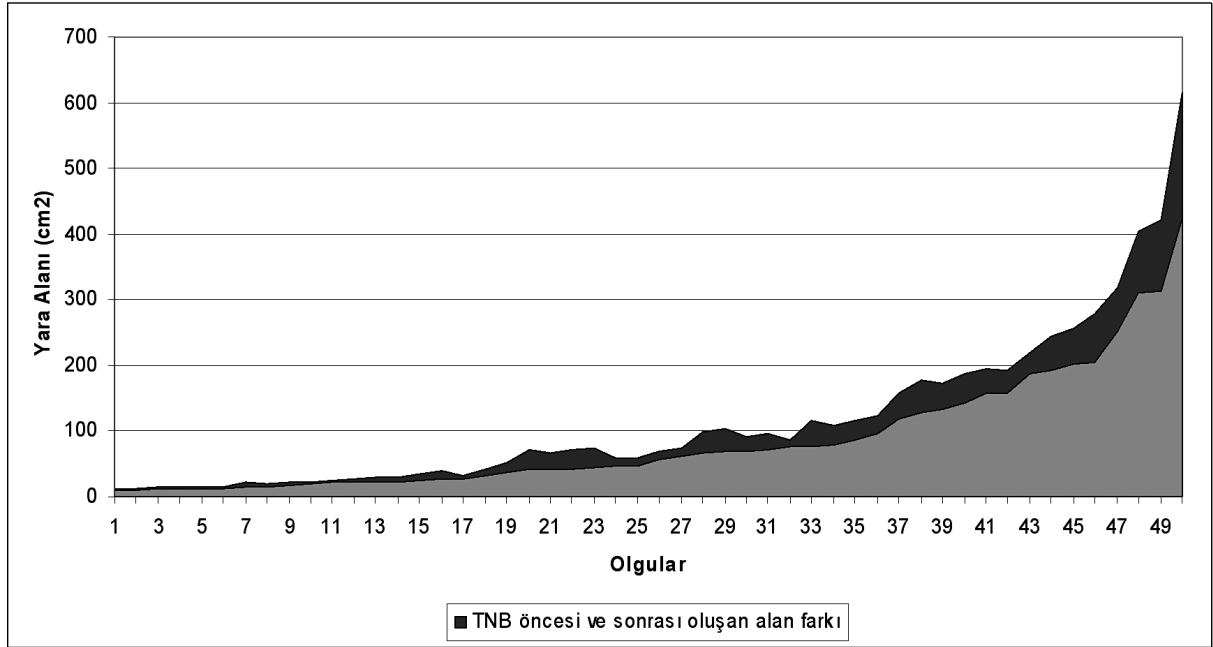
Şekil 1B: Sakral bası yarası: TNB uygulama sonrası 10. gün görünümü.



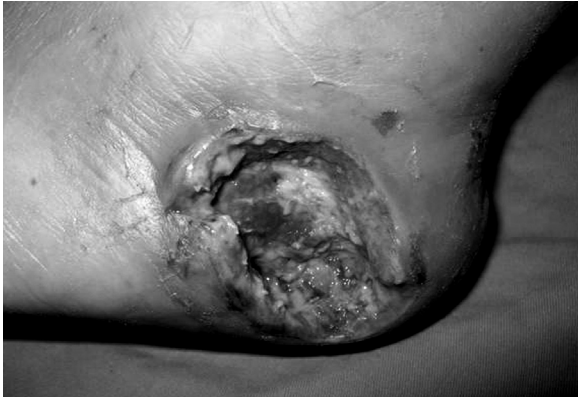Şekil 1C: Sakral bası yarası: Ameliyat sonrası erken dönem görünümü.

	TANI	YAŞ CİNSİYET	VAC uygulama süresi (Gün)	VAC öncesi yara alanı (cm2)	VAC sonrası yara alanı (cm2)	% değişim	Örtüm şekli
1	Sakral bası yarası	44, K	13	244,2	191,3	21	flep
2	İskial bası yarası	21, E	12	30,2	21,8	27	flep
3	Venöz ülser	46, E	15	86,6	75,9	12	greft
4	Diyabetik ayak	46, K	21	23,4	19,7	15	greft
5	Diyabetik ayak	41, E	15	193,8	156,7	19	greft
6	Sakral bası yarası	76, K	15	102,6	67,8	33	flep
7	Travma	17, E	12	156,8	117,3	25	flep
8	Travma	26, E	10	116,2	77,1	33	greft
9	Sakral bası yarası	78, K	14	173,3	132,2	23	flep
10	Travma	26, E	12	21,6	15,7	27	greft
11	Diyabetik ayak	60, K	15	26,6	21,3	19	greft
12	Travma	7, K	10	90,6	68,4	24	greft
13	Travma	49, K	15	422,7	312,8	26	greft
14	Diyabetik ayak	56, E	15	74,5	61,4	17	greft
15	Sakral bası yarası	68, E	9	187,5	143,2	23	flep
16	Sakral bası yarası	51, E	12	278,2	204,7	26	flep
17	Sakral bası yarası	51, E	12	255,4	201,3	21	flep
18	İskial bası yarası	62, E	12	65,8	42,1	36	flep
19	Fasiit	61, E	12	317,8	251,8	20	greft
20	İmmünosupresif tedavi	55, K	14	108,2	78,4	27	primer kapama
21	Travma	35, E	10	33,3	25,4	23	greft
22	Travma	45, E	9	191,2	158,3	17	greft
23	Travma	33, K	9	615,5	424,4	31	greft+flep
24	Travma	33, K	10	403,3	311,5	22	
25	İskial bası yarası	45, E	14	70,9	41,6	41	flep
26	Diyabetik ayak	63, K	14	29,9	22,1	26	greft
27	Sakral bası yarası	15, E	10	32	26,7	16	flep
28	Torakanterik bası yarası	40, K	14	95,2	71,5	24	flep
29	Enfeksiyon + selulit	58, K	10	52	36,1	30	primer kapama
30	Fasiit	55, E	14	218,9	187,3	14	greft
31	Travma	33, E	9	40,8	32,14	21	greft+flep
32	İskial bası yarası	13, E	10	15,2	12,1	20	flep
33	Diyabetik ayak	63, E	15	15,5	11,4	26	flep
34	Diyabetik ayak	50, K	10	15,4	12,1	21	greft
35	İskial bası yarası	34, E	14	72,4	43,1	40	flep
36	İskial bası yarası	34, E	10	40,5	26,4	34	flep
37	Diyabetik ayak	66, K	14	13,1	10,4	20	greft
38	Diyabetik ayak	54, K	14	22,7	17,2	24	greft
39	Fasiit	69, K	10	99,8	67,2	32	greft
40	Diyabetik ayak	63, K	12	57,93	48	17	greft
41	Travma	8, E	10	73,1	44,1	39	greft+flep
42	İskial bası yarası	48, K	12	178,4	128,8	27	flep
43	Diyabetik ayak	56, E	7	68,8	55,8	18	greft+flep
44	Travma	52, E	10	115,2	87,3	24	greft
45	Torakanterik bası yarası	48, E	12	59,4	46,8	21	flep
46	Diyabetik ayak	47, K	14	25,5	21,2	16	greft
47	Diyabetik ayak	36, E	10	19,8	15,8	20	greft
48	Diyabetik ayak	45, K	12	15	11,8	21	greft
49	Diyabetik ayak	52, E	12	13,5	10,9	19	greft
50	Sakral bası yarası	38, E	10	122,8	95,8	21	flep

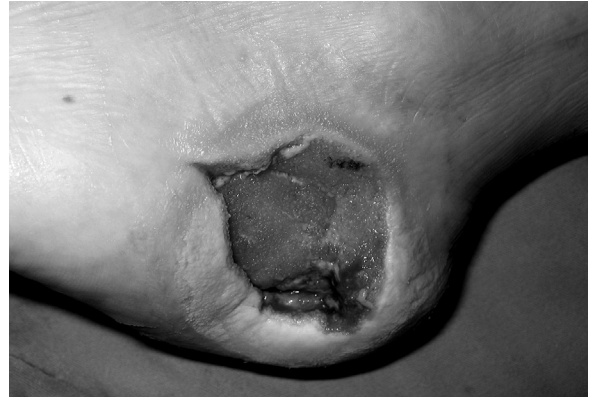Tablo 1



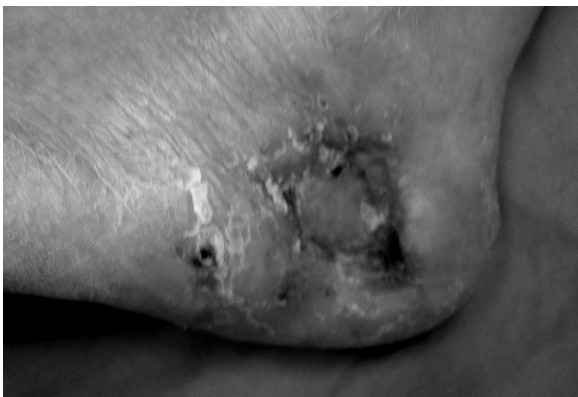Tablo 2: Olgularda VAC öncesi ve sonrası ölçülen alanların, artan şekilde sıralanması ile elde edilen alan farkı grafiği. (Koyu renkli alan; VAC uygulaması ile elde edilen azalma miktarını, açık renkli alan VAC sonrası ölçülen yara alanlarını, koyu + açık renkli alanlar VAC öncesi ölçülen yara alanlarını göstermektedir.)



Şekil 2A: Diyabetik ayak: TNB uygulama öncesi



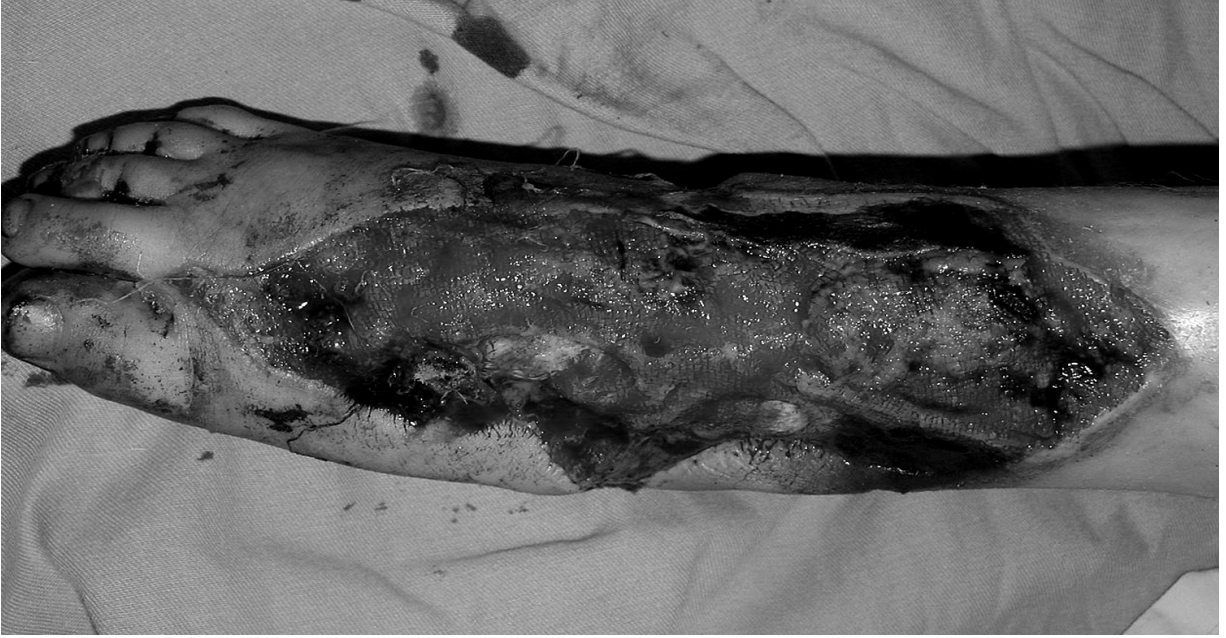Şekil 2B: Diyabetik ayak: TNB uygulama sonrası 21.gün görünümü. Yara kenarlarında uygulamaya bağlı maserasyon mevcut.



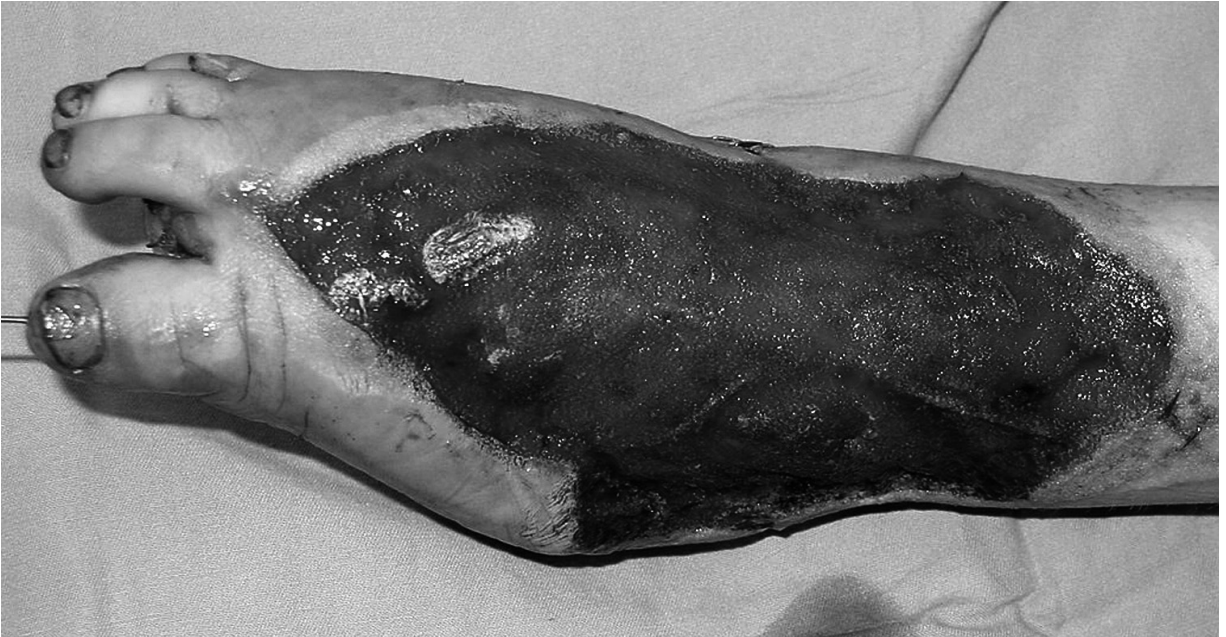Şekil 2C: Diyabetik ayak: Ameliyat sonrası erken dönem görünümü.

TARTIŞMA

TNB uygulamasının yara yatağına birkaç mekanizma ile etki ettiği düşünülmektedir. Bu etkiler yarının fizyolojik ve kimyasal ortamında değişiklikler meydana getirir. Negatif basıncın yara yatağına etki mekanizmalarından ilki lokal kan akımında artışa neden olmasıdır^{5,6}. Morykwas ve arkadaşları 125 mmHglik negatif basıncın kan akımını dört kat arttırdığını göstermişlerdir¹. Bu etki devamlı uygulanan negatif basınçta 5-7 dakikada sonlanır en az iki dakika ara verilerek uygulanan aralıklı negatif basınçta lokal kan akımındaki artışın en yüksek seviyede olduğunu göstermişlerdir. Negatif basıncın etki mekanizmalarının ikincisi yara yüzeyindeki hücrelerde



Şekil 3A: Travmatik doku defekti: TNB uygulama öncesi



Şekil 3B: Travmatik doku defekti: TNB uygulama sonrası 11.gün görünümü.

oluşturduğu mekanik strestir. Mekanik strese dokunun cevabı hücrel proliferasyonda artıştır. Yaranın negatif basınca maruz kalması ile yara yatağındaki hücrelerin sitoskeletonlarında değişiklikler meydana gelir⁷. Bu değişiklikler sitoskeletondaki integrin köprülerini bozar, hücre proliferasyonunu arttıran hücre içi ikincil habercilerin salınımını tetikler ve böylece granülasyon dokusu oluşumunun hızını arttırır. Negatif basıncın etki

mekanizmalarının üçüncüsü yara iyileşmesini engelleyen proteazların emilerek uzaklaştırılmasıdır⁵. TNB uygulaması ile enfekte dokudaki bakteri sayısının azaldığı gösterilmiştir. Ayrıca kan akımının artması, intertisyel doku ödeminin azalması ve zararlı enzimlerin yaradan uzaklaştırılmasında katkı sağlar¹. Tüm bu özellikler; yara iyileşmesinin daha hızlı ve kaliteli olmasına katkı sağlamaktadır. TNB uygulanan olgularda sekonder

iyileşmenin klasik nemli-ıslak pansumana göre daha hızlı olduğu gösterilmiştir⁸.

TNB uygulaması başlangıçta bası yarası, kemik ve tendonun açıkta olduğu deri defektleri veya kaviteli yaralarda kullanım alanı bulmuştur^{9,17}. Son zamanlarda ise sternal defekt ve enfeksiyonlarında, yanıklı hastalardaki açık kemik üzerine, vasküler greft korunmasında, fistülide tüberküloz osteomyelitinde, kompartman sendromu sonrası oluşan defektlerde ve kırığın eşlik etmediği yüz yaralanmalarında, yumuşak dokunun nekrotizan enfeksiyonlarında, rektal rezeksiyonlar sonrası transrektal olarak kullanım alanları literatürde mevcuttur^{18,26}.

TNB uygulaması sırasında en sık karşılaşılan komplikasyonlar; ağrı, maserasyon, kanama, doku nekrozu, pansumanın tam izole edilememesi ile uygun negatif basıncın sağlanamaması ve enfeksiyondur. Bu komplikasyonlardan korunmak için uygun hasta seçimi ve tedavinin iyi planlanması önemlidir. Pansuman değişiminde ağrıyı azaltmak için süngerler lokal anestezi içeren serum fizyolojik ile irriga edilebilir. Çocuklarda olduğu gibi hızlı granülasyon dokusu gelişen yaralarda ise daha kısa sürede pansuman değiştirilerek ağrı ve kanama azaltılabilir⁵. Yara üzerine ilk negatif basınç uygulanırken basınç kademeli olarak artırılarak ağrı önlenebilir. Pansuman değişimleri sırasında granülasyon dokusunun hızlı geliştiği olgularda lokal kanamalar meydana gelebilir. Bu lokal kanamalar hafif bası uygulanarak veya sık pansuman değiştirilerek durdurulabilir. Pansumanın tam izole edilememesi ile uygun negatif basıncın sağlanamaması sonucunda yara üzerindeki hava akımı nekrotik eskar oluşumuna neden olur. Nekrotik eskar eksuda drenajını ve yara kontraksiyonunu engeller. Bu da yetersiz lokal kan akımına ve enfeksiyona neden olur. Bu durumu engellemek için hava kaçağını engellemek gerekir. Ağrı ve kanamayı azaltmak için yara ile poliüretan sünger arasına negatif basıncı etkilemeyecek gözenekli bir bariyer konulabileceği gösterilmiştir²⁷. Literatürde TNB uygulamasını takiben oluşan en ciddi enfeksiyon Toksik Şok Sendromu olarak bildirilmiştir²⁸. TNB uygulaması esnasında hipoalbumeniye bağlı anazarka tarzı ödem ve aşırı sıvı kaybı oluşabileceği belirtilmektedir^{28,30}.

TNB uyguladığımız hastaların yara alanlarında belirgin bir küçülme, granülasyon dokusu gelişiminde hızlanma ve yara sekresyonunda azalma gözlemlendi. Tedavi öncesi yara alanı ortalaması 116,1 cm² (13,1- 615,5 cm²) ve tedavi sonrası yara alanı ortalaması 87,3 cm² (10,4-424,4 cm²) olarak hesaplandı. 50 hastaya uygulanan tedavi süreleri ortalama 12,4/gün (7-21/gün) idi. Yara ebatlarında tedavi sonrası azalma ortalama % 23,0 (%15,8-%41,3) olarak hesaplandı. TNB uygulaması yaranın sekonder olarak kapanmasından çok yarayı sonlandırıcı cerrahi müdahaleye hazırlama amaçlı olarak kullanılmıştır.

TNB uygulamaları ile ilgili farklı çalışmalar mevcuttur. V.A.C sistemi kullanılmadan, cerrahi aspiratör kullanılarak negatif basınç oluşturulan çalışmalar yayınlanmıştır^{31,32}. TNB ve hiperbarik oksijen tedavileri beraber kullanılarak tedavi edilen pyoderma gangrenozumlu bir olgu sunulmuştur³³. TNB uygulaması ve cilt yaklaştırma sütürleri serbest flep donör alan defektlerini kapamada

beraber kullanılmış ve gecikmiş primer kapama ile defektlerin greftsiz onarılması mümkün olmuştur³⁴.

SONUÇ

Lokal kan akımında artış, granülasyon dokusu gelişiminde hızlanma, ödem ve eksudanın kontrol altına alınması ile yara iyileşmesini hızlandıran TNB uygulaması yarayı ameliyata hazırlamada iyi bir tedavi seçeneğidir. TNB uygulamalarının kontrollü, çok sayıda olgu içeren çalışmaları ile desteklenmesi kullanım endikasyonlarının netleştirilmesi açısından önemlidir. TNB nin farklı yaralara uygulama çeşitliliği arttıkça konu hakkında daha geniş bilgiler elde edilecek ve zor iyileşen yaraların tedavisinde kullanılabilecektir.

Yrd.Doç.Dr. Ahmet DEMİR.

*Ondokuz Mayıs Üniversitesi Tıp Fakültesi,
Plastik Rekonstrüktif ve Estetik Cerrahi AD.
55139-Kurupelit- Samsun.*

KAYNAKLAR

1. Morykwas MJ, Argenta LC, Shelton-Brown EI et al. Vacuum-assisted closure: a new method for wound control and treatment: animal studies and basic foundation. *Ann Plast Surg* 38(6):553, 1997.
2. Fleischmann W, Strecker W, Bombelli M et al. Vacuum sealing as a treatment of soft tissue damage in open fractures. *Unfallchirurg* 99(6):488, 1993.
3. Argenta LC, and Morkwas MJ. Vacuum-assisted closure: a new method for wound control and treatment:clinical experience. *Ann Plast Surg* 38(6):563, 1997.
4. Timmers M S, Cessee S, Banwell P et al. The effects of varying degrees of pressure delivered by negative-pressure wound therapy on skin perfusion. *Ann Plast Surg* 55(6):665, 2005.
5. Venturi ML, Attinger CE, Mesbahi AN et al. Mechanisms and clinical applications of the vacuum-assisted closure (VAC) Device. *Am J Clin Dermatol* 6(3):185, 2006.
6. Chen SZ, Li J, Li XY et al. Effects of vacuum- assisted closure on wound microcirculation: An experimental study. *Asian J Surg* 28(3):211, 2005.
7. Saxena V, Hwang CW, Huang S et al. Vacuum-assisted closure: microdeformations of wounds and cell proliferation. *Plast. Reconstr Surg* 114(5):1086, 2004.
8. Josef E, Hamori C, Bergman S et al. A prospective randomized trial of vacuum-assisted closure versus standard therapy of chronic nonhealing wounds. *Wounds* 12(3):60, 2000.
9. Schneider AM, Morykwas M J, and Argenta LC. New and reliable method of securing skin grafts to the difficult recipient bed. *Plast Reconstr Surg* 102(4):1195, 1998.
10. Genecov DG, Schneider AM, Morykwas M J et al. A controlled subatmospheric pressure dressing increases the rate of skin graft donor site reepithelialization. *Ann Plast Surg* 40(3):219 1998
11. Greer SE, Longaker MT, Margiotta M et al. The use of subatmospheric pressure dressing for the coverage of radial forearm free flap donor-site exposed tendon complications. *Ann Plast Surg* 43(5):551, 1999.

12. Caniono DA, Ruth B, Teich S. Wound management with vacuum-assisted closure: experience in 51 pediatric patients. *J Ped Surg* 40:128, 2005.
13. Armstrong DG, Lavery LA. Negative pressure wound therapy after partial diabetic foot amputation: a multicentre, randomised controlled trial. *Lancet* 366:1704, 2005.
14. Varker KA and Ng T. Management of Empyema cavity with the Vacuum-Assisted Closure Device. *Ann. Thorac. Surg* ;81:723, 2006.
15. Stoeckel WT, David L, Levine EA et al. Vacuum-assisted closure for the treatment of complex breast wounds. *Breast* 15(5):610, 2006.
16. Heler L, Levin SL, Butler CE. Management of abdominal wound dehiscence using vacuum assisted closure in patients with compromised healing. *Am J Surg* 191:165, 2006.
17. Bickels J, Kollender Y, Wittig JC et al. Vacuum-assisted wound closure after resection of musculoskeletal tumors. *Clin Orthop Relat Res* 441:346, 2005.
18. Taub PJ, Schulman MR, Sett S et al. Revisiting vascularized muscle flaps for complicated sternal wounds in children. *Ann Plast Surg* 55(5):535, 2005.
19. Agarwal JP, Ogilvie M, Wu LC et al. Vacuum-assisted closure for sternal wounds: a first-line therapeutic management approach. *Plast Reconstr Surg*. 116(4):1035, 2005.
20. Nugent N, Lannon D, O'Donnell M. Vacuum-assisted closure-a management option for the burns patient with exposed bone. *Burns* 31:390, 2005.
21. Dosluoglu HH, Schimpf DK, and Cherr GS. Preservation of infected and exposed vascular grafts using vacuum assisted closure without muscle flap coverage. *J Vasc Surg* 42:989, 2005.
22. Ford SJ, Rathinam S, King JE, et al. Tuberculous osteomyelitis of the sternum: Successful management with debridement and vacuum assisted closure *Eur J Cardio-thorac Surg* 28:645, 2005.
23. Lee AT, Fanton G S, Mc Adams T R. Acute Compartment Syndrome of the thigh in a football Athlete. *J. Orthop Trauma* 19(10): 748, 2005.
24. Schuster R, Moradzadeh A, Waxman K. The use of vacuum-assisted closure therapy for the treatment of a large infected facial wound. *Am Surg* 72:129, 2006.
25. Salcedo ZS, Ruiz JC, Cherit JD et al. An approach to the management of necrotising fasciitis in neonates. *Int Wound J* 2(2):178, 2005.
26. Nagell CF, Holte K. Treatment of anastomotic leakage after rectal resection with transrectal vacuum-assisted drainage (VAC). *Int J Colorectal Dis* 21(7):65, 2006.
27. Jones SM, Banwell PE, and Shakespeare PG. Interface dressings influence the delivery of topical negative-pressure therapy. *Plast.Reconstr. Surg.* 116:1023, 2005.
28. Lambert KV, Hayes P and Mc Carthy M. Vacuum assisted closure: a review of development and current applications. *Eur J Vasc Endovasc Surg* 29: 219, 2005.
29. Friedman T, Westreich M and Shalom A. Vacuum-assisted closure treatment complicated by anasarca. *Ann Plast Surg* 55(4):420, 2005.
30. Norton SE, De Souza B, Marsh D et al. Vacuum-assisted closure (VAC therapy) and the risk of fluid loss in acute trauma. *Ann Plast Surg* 56(29):194, 2006.
31. Etöz A, Özgenel GY, Özcan M. Negatif Basınçlı Pansuman Uygulaması: Klinik Deneyimlerimiz. *Türk Plast Rekonstr Est Cer Derg* 12(2):102, 2004.
32. Tachi M, Hirabayashi S, Yonehara Y et al. Topical negative pressure using a drainage pouch without foam dressing for the treatment of undermined pressure ulcers. *Ann Plast Surg* 53(4):338, 2004.
33. Niezgodna JA, Cabigas EB, Allen HK et al. Managing pyoderma gangrenosum: A synergistic approach combining surgical debridement, Vacuum-Assisted Closure and Hyperbaric Oxygen Therapy. *Plast Reconstr Surg* 117(2):24e, 2006.
34. Velde MV and Hudson DA. VADER (Vacuum- Assisted Dermal Recruitment) A new method of wound closure. *Ann Plast Surg* 55(6):660, 2005.