

# NÖROFİBROMATOZİSTEN ÖĞRENİLECEK BİR DERS: KANAMA KONTROLÜ

Mehmet BOZKURT\*, Altan YÜCETAŞ\*, Emin KAPI\*, Nihal KILINÇ\*\*

\* Dicle Üniversitesi Tıp Fakültesi Plastik Rekonstrüktif ve Estetik Cerrahi Kliniği, Diyarbakır

\*\* Dicle Üniversitesi Patoloji Ana Bilim Dalı, Diyarbakır

## ÖZET

Nörofibromatozis deriyi etkileyen, plastik cerrahlar için önem arz eden, heterojen kalıtsal bir hastalıktır. Bu hastalar kozmetik ya da fonksiyonel nedenlerden ötürü birtakım operatif prosedürlere ihtiyaç duyarlar. Biz, acil servise, kontrol edilemeyen kanama ile kabul edilen Tip I nörofibromatozis tanılı 22 yaşında erkek hastayı sunduk. Nörofibromatozis dokusunun parsiyel eksizyonu, hayatı tehdit eden, kontrol edilemeyen kanamaya yol açabilir.

## SUMMARY

Neurofibromatosis is a heterogeneous hereditary disease sometimes important for plastic surgeons when it affects the skin. These patients may require operative procedures for cosmetic or functional reasons. Here in we present a 22 year old male patient with neurofibromatosis type I admitted to emergency room, because of uncontrollable bleeding. Partial excision of neurofibromatous mass may cause life threatening, uncontrollable hemorrhage. We recommend that vascular abnormalities associated with neurofibromatosis type must be kept in mind during excision of neurofibroma from the head and neck.

## GİRİŞ

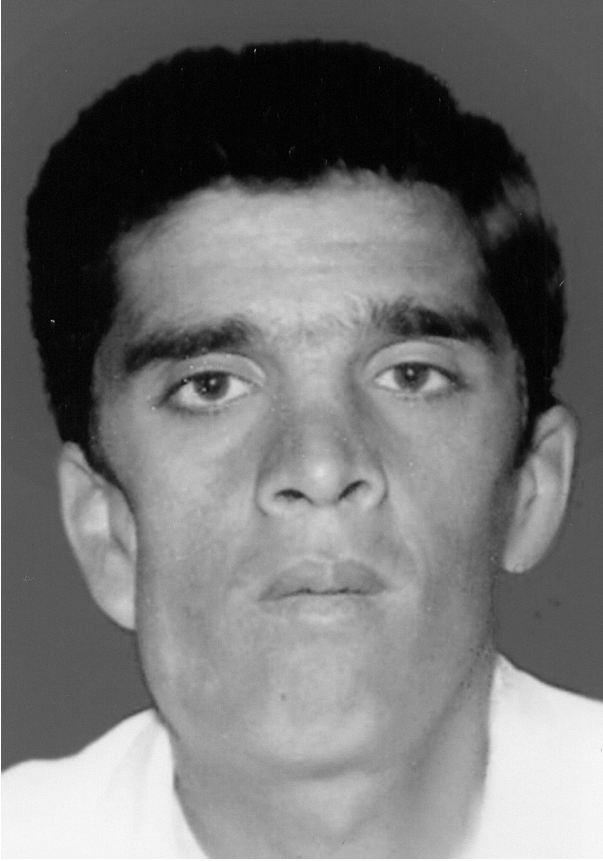
Nörofibromatozis (NF) deri, sinir sistemi ve gözde belirtiler oluşturan, otozomal dominant geçişli bir hastalıktır. Hastalığın tip1 (NF-1) ve tip2 (NF 2) olmak üzere 2 alt tipi vardır. NF-1 17. kromozomdaki, NF-2 ise 22. kromozomdaki gen defekti sonucu gelişir. NF-1 1/3000 sıklıkta görülür<sup>1,2</sup>.

Amerikan Ulusal Sağlık Enstitüsünün bildirdiği tanı kriterlerinin dışında NF'li hastalarda başka anomalilerde görülebilmektedir. Bunlar kemik kistleri, menenjiomlar ve vasküler lezyonlardır. NF de bu vasküler lezyonlara veya koagülopatiyeye bağlı, nadir de olsa ciddi kanamalar görülebilir ve bu durum hayatı tehdit eden bir komplikasyondur<sup>3</sup>. Bu olgu sunumumuzda nörofibromatozis cerrahisinin niçin farklı olduğu, cerrahi sırasında nelere dikkat etmemiz gerektiği tartışılmaktadır.

## OLGU SUNUMU

Yirmi iki yaşında erkek hasta, acil servisimize nörofibromatozis tanısıyla yapılan operasyon sonrası kanamanın intraoperatif durdurulamaması nedeniyle sevk edildi (Resim 1). Hasta getirildiğinde bilinci kapalı, taşikardik ve hipovolemik idi. Yapılan rutin tetkiklerinde

Hb:9.33g/dl, Htc:25.6 idi. Plt:88.6 bin, PTR: 14.4, INR: 1.21 olması nedeniyle koagülopatiyeye gidış düşünöldü. Acil servisimize getirilene kadar 3 ünite eritrosit süspansiyonu transfüze edildiđi bildirildi. Fizik muayenesinde preauriküler bölgeden 'Y' insizyonu şeklinde boyun lateraline ve postauriküler bölgeye uzanan sütüre edilmiş insizyon alanı tespit edildi. Bu bölgede kulak lobölünü ekspans eden ve boyun bölgesine uzanan geniş hematoma bađlı şişlik mevcuttu. İnsizyon alanından yerleştirilmiş olan hemovak drende 300cc kan sapandı. Sağ göz kapaklarını tam kapatamama, sağ fasyal sinir marjinal mandibular dalında paralizi, sağ nazolabial sulkusta silinme izlendi. Hasta aktif kanaması olması nedeniyle hemostaz yapılmak üzere acil olarak ameliyata alındı. Genel anestezi altında yapılan eksplorasyonda 500 cc. hematoma drene edildi. Kanamanın aktif olarak sürdüđü tespit edildi. Operasyon alanında masseter kas kesisi olduđu, parotis bezi yüzeysel lobunda kesi olduđu, kafa tabanında mastoid çıkıntının açıkta olduđu ve bu çıkıntının altında sürekli kan sızıntısının olduđu, SCM kas fasyasının açıldıđı, mandibula cismi üzerinden diseksiyon yapıldıđı ve kemik dokunun açıkta olduđu göröldü. Operasyon sırasında volüm



**Resim 1:** Olgunun preoperatif görünümü

replasmanı yapılarak arteriyel tansiyon değerleri 120/70'e çıkarıldı. Takiben mandibula arkı altındaki yerleştirilmiş oksidize sellüloz tamponlar çıkarıldı. Retromandibular ve eksternal juguler ven kesileri tespit edildi. Kaldırılmış olan deri fleplerinde multiple kanama odaklarının olduğu tespit edildi. Retromandibular ven kesisine bağlı kanama titanyum klip (ligaclip) ve 3/0 poliglaktin 910 dikiş ile onararak durduruldu. Eksternal juguler ven kanaması ise sadece 3/0 poliglaktin 910 dikiş ile bağlanarak hemostaz sağlandı. SCM kas üzerindeki kanamalar 3/0 ve 4/0 poliglaktin 910 dikiş ile bağlanarak hemostaz sağlandı. Deri flepleri üzerindeki kanamalar n-Butyl-2-Cyanoacrylate (indermil) kullanılarak durduruldu (Resim 2).

Operasyon esnasında kanama devam etmesi nedeniyle hastaya 3 ünite eritrosit süspansiyonu (ES) ve 2 ünite taze donmuş plazma (TDP) uygulandı. Taşikardi intraoperatif birinci saatten itibaren normale döndü. Operasyon sonrası hastaya 2 ünite ES ve 1 ünite TDP transfüze edildi. Operasyon sırasında alınan biyopsi histopatolojik inceleme amacıyla patoloji bölümüne gönderildi. Patolojik inceleme sonrasında tanının nörofibromatozis olduğu doğrulandı.

### TARTIŞMA

Nörofibromatozis tip1 ilk defa Von Recklinghausen tarafından tanımlanmış otozomal dominant geçiş gösteren ve 1/3000 sıklıkta görülen bir hastalıktır. NF-1 geni

17.kromozomda (17q 11.2) yer alır. Nörofibromin adı verilen proteinin üretilmesini sağlar. Nörofibromin'in tümör baskılayıcı gibi davranma potansiyeli olduğu bildirilmektedir. Dolayısıyla tanımlanan gende oluşan mutasyon NF-1 de çeşitli tümöral oluşumlara yol açar<sup>1,2</sup>.

Amerikan ulusal sağlık enstitüsünün 1988 yılında yaptığı çalışmada NF-1'in tanı kriterleri şöyledir: 1-Puberte öncesi dönemde 5mm veya daha büyük, puberte sonrası dönemde 15mm veya daha büyük cafe-au-lait lekelerinin bulunması ve sayısının altı veya daha fazla olması, 2-Herhangi bir tipte iki veya daha fazla nörofibromun veya 1 adet peksiform nörofibromun bulunması, 3-Koltuk altı veya kasık bölgesinde çillerin bulunması, 4-Optik gliomun mevcut olması, 5-İki veya daha fazla lish nodülü(iris hamartomu) bulunması, 6-Sfenoid displazi veya psödoartrozla birlikte veya artroz olmaksızın uzun kemiklerin korteksinde incelleme gibi kronik anomalilerin olması, 7-Birinci dereceden akrabalarında yukarıdaki tanı kriterlerine göre NF1 tanısı konulmuş olması. Tanı için kriterlerden ikisi veya daha fazlası olgularda bulunmalıdır<sup>1,2,4</sup>.

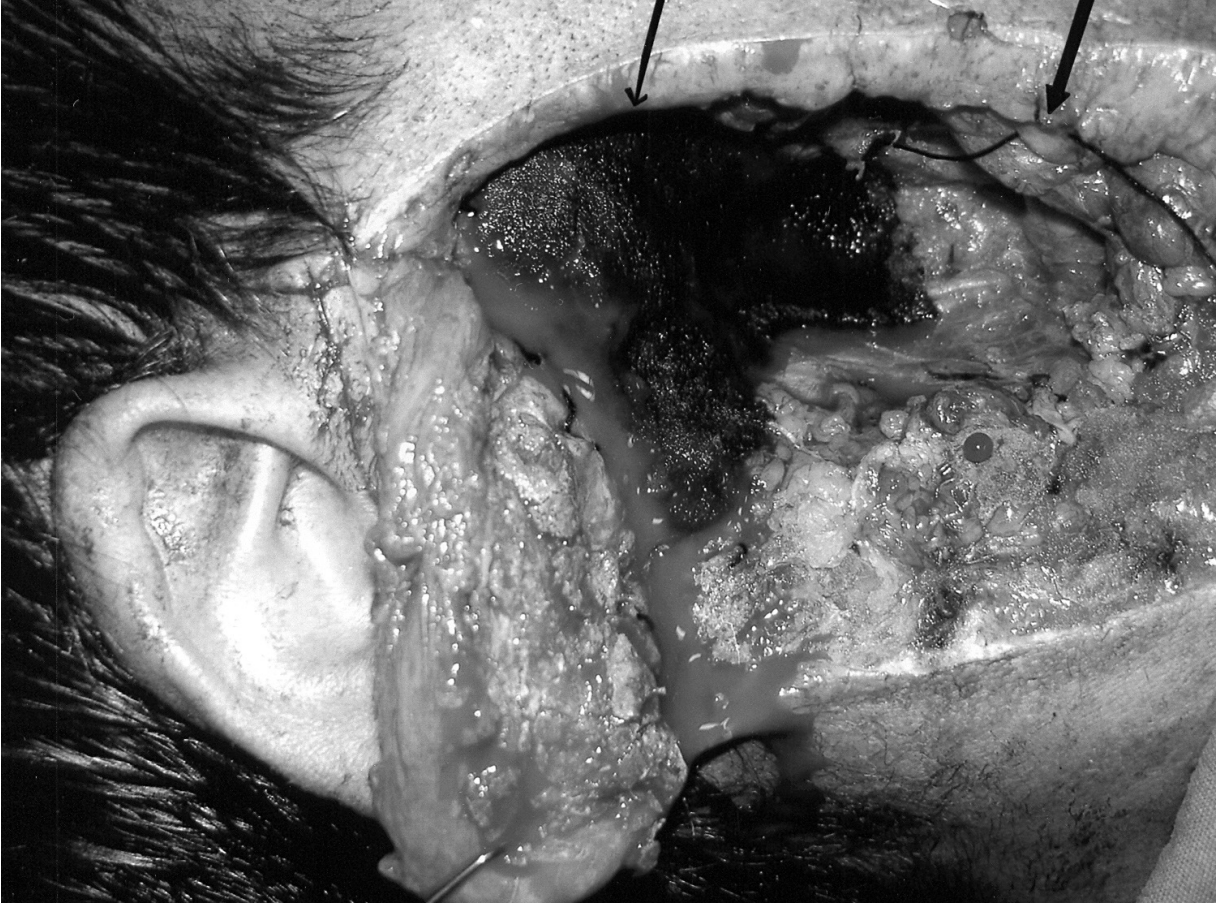Olgumuzda tanı kriterlerinden dört tanesi bulunmaktadır. Bunlar; 15 mm'den büyük cafe-au-lait lekeleri, gövde ve ekstremitelerde multiple nörofibroma ait tümöral kitleler, koltuk altı ve kasık bölgesinde çiller, sağ ve sol gözde 5'er adet lisch nodülleridir. Nörofibromatoziste vasküler anomaliler hastaların %50'sinde görülmektedir. Kanama NF'de travma veya spontan yırtık sonrası nadir görülen bir komplikasyondur. Literatürdeki vakaların çoğu intratorasik veya GIS kanamasıyla başlamıştır. Postmortem hastaların %50 sinde vasküler anomali saptanmıştır. Makroskopik olarak bu anomaliler; vasküler darlıklar, anevrizmalar ve A-V fistül gibi biçimlerde görülebilmektedir. Mikroskopik olarak küçük ve orta boy kan damarlarında ince fakat fibrotik media ve intimanın kalınlaşmasıyla karakterizedir. Nörofibromatik doku normal adipoz doku ile yer değiştirmiş çevresel nöral stroma içinde uzanan ince duvarlı ektopik kan damarları içeren anormal vasküler yapıdan oluşur. Tablo beraberinde koagülopati görülmesiyle daha komplike bir hale dönüşebilmektedir. Bunlar kalıtsal veya vasküler nomalilere sekonder oluşan trombosit pıhtılaşması ve pıhtılaşma faktörlerinin tüketimiyle oluşabilmektedir<sup>3,5,6,7</sup>.

Ayrıca literatürde; serviko-serebral arterial stenoz veya oklüzyon, intrakranial anevrizma, serebral A-V malformasyon oluşumu, servikal arter anevrizması ve servikal A-V fistüller gibi baş boyun bölgesi vasküler anomalileri nörofibromatozis tip-1 de tarif edilmiştir<sup>5</sup>. Nörofibromatozis tip-1'li hastaların operasyonu esnasında bu vasküler anomalilere bağlı ciddi kanamaların olabildiği literatür incelemesinde görülmüştür<sup>3,5</sup>. Hastamız nörofibromatozis tanısıyla baş-boyun bölgesinde yapılan operasyon sonrası hayatı tehdit eden aktif kanamayla kliniğimize getirildi. Acil olarak operasyona alınarak hemostaz sağlandı. İntraoperatif ve postoperatif olarak eritrosit süspansiyonu ve taze donmuş plazma verilerek hastanın instabil durumu ve koagülopatiyi geçişi düzeltildi.

Bizim düşüncemize ve literatüre göre; nörofibromatozis tip-1'e bağlı nörofibrom eksizyonu

planlanan hastalarda vasküler anomaliler açısından preoperatif ciddi bir değerlendirme yapılmalıdır. Hastalara bu dönemde anjiyografi yapılarak vasküler yapıların

değerlendirilmesinin hayatı tehdit edebilecek kanamaların önlenmesinde önemli olduğunu düşünüyoruz. Ayrıca olgumuzda olduğu gibi fasiyal paralizi ve benzeri iatrojenik ciddi komplikasyonlar bu şekilde azaltılabilir.



**Resim 2:** Olgunun hemostaz sonrası görünümü

**İnce ok:** Uygulanan surgicell'i göstermektedir. **Kalın ok:** Retromandibuler venin ligasyon sonrası görüntüsünü belirtmektedir.

*Dr Mehmet BOZKURT*

*Dicle Üniversitesi Plastik Rekonstrüktif ve Estetik  
Cerrahi Kliniği, Diyarbakır*

#### **KAYNAKLAR**

1. Ozcan H, Kandı B, Dogan G, Hazneci E. Nörofibromatozis. İnönü üniversitesi tıp fakültesi dergisi. 9(4) 273-276 (2002)
2. Saltık S, Dönmezer B, Yüksel E, Çakı S, Ergüven M. Nörofibromatozis tip-1 hastalarında klinik ve kraniyal manyetik rezonans görüntüleme özellikleri. Türk pediatri arşivi 2005; 40: 94-101
3. White N, Gwanmesia I, Akhtar N, Withey SJ. Severe haemorrhage in neurofibromatoma. British Journal of Plastic Surgery (2004) 57, 456-457
4. Öztürk M, Özyazgan İ, Mavili E, Orhan S. Nörofibromatozis tip-1 olgusunda bazal gangliyon lezyonlarının spontan regresyonu. Tanısal ve Grişimsel Radyoloji. (2003) 9: 439-442
5. Yılmaz M, Ada E, Vayvada H, Barutcu A. Management of a large arteriovenous fistula in the face: a case of neurofibromatosis type 1. Ann. Plast. Surg. 1997Sep; 39(3): 308-13
6. Hamilton SJ, Friedman JM. Insights into the pathogenesis of neurofibromatosis 1 vasculopathy. Clin Genet 2000; 58: 341-344
7. Singh S, Riaz M, Wilmshurst AD, Small JO. Radial artery aneurysm in a case of neurofibromatosis. Br J Plast. Surg. 1998 Oct ; 51 (7) : 564-565