

# ÇOCUKLARDA SERBEST ANTEROLATERAL UYLUK FLEP TRANSFERLERİ İLE OLAN TECRÜBELERİMİZ

Ömer ÖZKAN, O. Koray COŞKUNFIRAT, Özlenen DOĞAN, H. Ege ÖZGENTAŞ

Akdeniz Üniversitesi Tıp Fakültesi, Plastik ve Rekonstrüktif Cerrahi Anabilim Dalı, Antalya, Türkiye.

## ÖZET

Bu yazıda, anterolateral uyluk flebi transfer edilmiş 16 yaş ve altında 10 hastadaki bulgu ve sonuçlarımız sunulacaktır. Yaşları 3 ile 16 arasında değişen (ortalama 10.6 yaş), 8 erkek, 2 kız çocukta 11 anterolateral uyluk flebi transfer edildi. Hastaların 10 flep alt ekstremité defektleri için kullanılırken, 1 flep üst ekstremité defekti için kullanıldı. Üç hastada flepler primer olarak inceltildi. Üç flep flow through tarzda hazırlandı. İki hastada flepler ayak rekonstrüksiyonu için duyuşal olarak kullanıldı. Üç hastada donör saha deri grefti ile kapatılırken diğer yedi hastada donör sahalar primer olarak kapatıldı. Ameliyat sonrası enfeksiyon veya hematom komplikasyonları gerekti ve işlem sonrası flep kurtarıldı. Anterolateral uyluk flebinin, yetişkinlerde olduğu gibi çocukluk yaş grubunda da belirgin fonksiyonel ve kozmetik üstünlükleri ile birçok yumuşak doku defekti için uygun bir flep seçeneği olduğu inancındayız.

## SUMMARY

In this report, an analysis of 10 patients aged 16 and younger who underwent free anterolateral thigh flap transfer is presented. Eleven anterolateral thigh flap transfers were performed in 8 male and 2 female patients with ages ranging from 3 to 16 (mean age 10.6). Ten of the flaps were used for lower extremity reconstruction, and 1 flap was used for upper extremity reconstruction. In three patients thinning of the flap was performed. Three flaps were harvested in a flow-through manner. In two patients, the flap was used as a neurosensory type in foot reconstruction. Three patients underwent skin grafting of the donor site, and in the remaining cases the donor sites were closed primarily. No infections or hematomas were observed. One flap required reoperation due to vascular compromise and it was salvaged with anastomosis revisions. We conclude that in children, as in adults, the anterolateral thigh flap is an ideal and versatile material for most soft tissue defects with its functional and cosmetic advantages.

## GİRİŞ

Son yıllarda mikrocerrahideki ilerlemeler ile birlikte perforator flepler, radyal ön kol, latissimus dorsi, rektus abdominis ve de tensor fasya lata flebi gibi konvansiyonel fleplerle karşılaştırıldığında özellikle donör sahalarındaki belirgin avantajlarla rekonstrüktif cerrahide yaygın kullanım alanları bulmuşlardır. Perforator flepler içerisinde, anterolateral uyluk flebi son zamanlarda bir çok yumuşak doku defekti için sıklıkla kullanılan flep seçeneği olmaktadır.<sup>1,6</sup>

Literatürde birçok başarı oranı yüksek seriler bildirilmiş olsa da çocuk yaş grubunda serbest fleplerin güvenilirliği ve uygulanabilirliği ile ilgili yayınlar sınırlı sayıdadır.<sup>7,12</sup> Hazırlanışı teknik incelik gerektiren perforator fleplerin, özellikle damar çapı ve uzunluğu gibi ayrıntılarının yetişkinlerden farklılıklar göstermesi ve zorluklar oluşturabilmesi nedeniyle çocuklarda uygulanabilirliği çok fazla tartışılmamıştır.<sup>12</sup> Bu çalışmada, günümüzde en sık kullanılan perforatör fleplerden olan anterolateral uyluk

flebinin çocuk yaş grubundaki 10 hastada transfer ettiğimiz 11 fleplik serimizdeki tecrübelerimizden bahsetmekteyiz. Flebin, günümüze kadar yaygın kullanım alanı bulmuş konvansiyonel fleplerle karşılaştırıldığında çok yönlü, kullanışlı olması gibi avantajları tartışılmıştır.

## MATERYAL VE METOD

Mart 2002 ile Ekim 2005 arasında, üst yaş sınırı 16 yaş olan 10 hastada 11 serbest anterolateral uyluk flebi değişik bölgelerdeki yumuşak doku defektlerinin rekonstrüksiyonunda kullanıldı (Tablo 1). 10 flep alt ekstremité defekti ve 1 flep üst ekstremité defekti rekonstrüksiyonunda kullanıldı. Serimizde 8 erkek çocuk hasta varken diğer 2 tanesi kız çocuğu hastaydı ve en küçük hasta 3 yaşında iken, en yaşlısı 16 yaşında idi (ortalama yaş: 10.6). Rekonstrüksiyon yapılan hastalarda 2 flep pyoderma gangrenozum nedeniyle oluşmuş ülsere bağlı doku defekti, 1 flep kronik iyileşmeyen yaraya bağlı doku defekti, 1 flep malign kitle eksizyonu sonrası oluşan defekt

HASTA NO	YAŞ (yıl)	CİNS..	ETYOLOJİ	DEFEKT BÖLGESİ	FLEP BOYUTU	OPERASYON SÜRESİ	KOMPLİKASYON	DONOR SAHA KAPLAMA	HASTANEDE YATIŞ (gün)	TAKİP SÜRESİ (ay)
1	9	E	Ezici yaralanma	Ayak medial plantar	7X 12 cm	4 st 20 dk	-	P	10	40
2	16	E	Ezici yaralanma	Ayak, medial plantar ve medial malleol	7 X 14 cm	3 st 15 dk	-	P	13	36
3	12	E	Malign tümör	Bacak	8 X 14 cm	5 st	-	P	14	34
4	3	E	Ezici yaralanma	Topuk	6 X 11 cm	2 st 10 dk	-	P	12	30
5	13	E	Pyoderma gangrenozum	Sağ ve sol bacaklar	9 X 15 cm 9 X 14 cm	5 st 30 dk	-	P	14 (transfersonrası)	30
6	16	E	Ezici yaralanma	Ayak metatars distalleri	9 X 14 cm	3 st	-	G	14	24
7	6	K	Ezici yaralanma	Dirsek	8 X 12 cm	3 st 15 dk	-	G	12	6
8	10	E	Ezici yaralanma	Uyluk	12 X 29 cm	3 st 20 dk	-	G	13	5
9	16	E	Kronik iyileşmeyen yara	Ayak tabanı, 5 metatars distali	6 X 18 cm	2 st	-	P	12	5
10	5	K	Ezici yaralanma	Ayak, medial plantar	5 X 7 cm	2 st 30 dk	-	P	10	4

Tablo 1: Hasta özeti

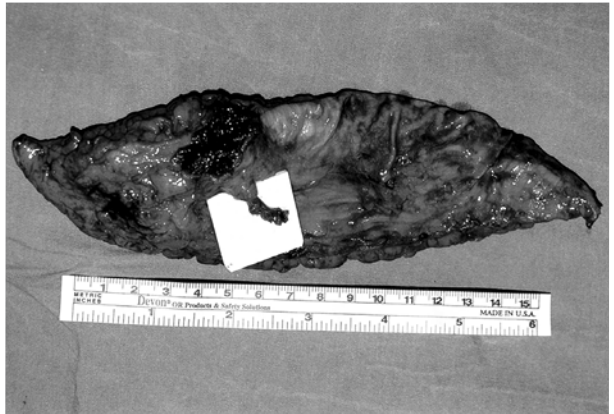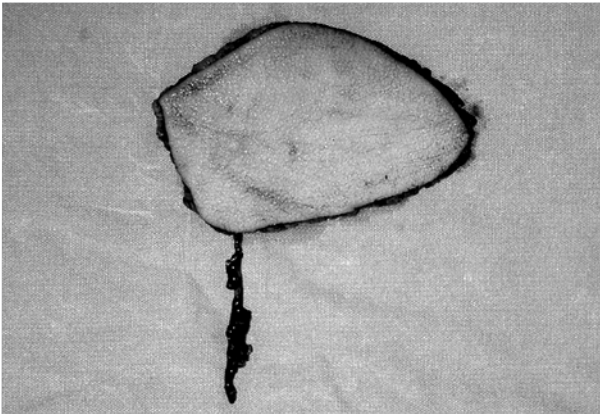
için kullanılırken, diğer flepler travma sonrası oluşan akut veya subakut defektler için kullanıldı.

Flep boyutları en kısa 7 cm, en uzun 29 cm uzunluğunda ve en dar 5 cm, en geniş 12 cm genişliği arasında değişen boyutlarda kullanıldı.

#### Kısa Pediküllü Anterolateral Uyluk Perforator Flebi

Son zamanlarda seçilmiş hastalarda anterolateral uyluk flebinin ileri uygulamalarından olan lateral circumfleks femoral sistemin inen dalının kısa bir segmenti baz alınarak kaldırılmış flepleri <sup>6</sup> 2 hastada kullandık. Bu flep türünü genellikle uzun fakat küçük çaplı alıcı damarları bulunan hastalarda tercih ettik. Flebin hazırlanışı, pedikülün kısa bir segmentinin dahil edilmesi ve diseksiyonun daha

proksimale ilerletilmemesi dışında konvansiyonel anterolateral uyluk flebi ile aynıdır (Şekil 1) <sup>6</sup> Flebin pedikülünü oluşturacak dominant perforator damarın rektus femoris ile vastus lateralis kasları arasındaki intermusküler septuma yakın olarak septokütan veya muskükütan olarak tespitinden sonra pedikül uzunluğu hazırlanan alıcı damar ile anastomoz için uygun olduğu düşünüldüğü kısımdan bağlanır ve kesilir. Kısa pediküllü anterolateral uyluk perforator flebinin pedikül uzunluğu ortalama 2 cm, çapı ise arter için ortalama 0.5 ile 1.0 mm arasında değişebilmektedir. Bu şekilde perforator damarın lateral femoral circumflex sistemin inen dalından ayrıldığı yerin hemen proksimal ve distalinden diseke edilerek ayrılması ve kesilmesi ile (T pedikül), flow-through flep dizaynı



Şekil 1: Anterolateral uyluk flebinin uzun (sol) ve kısa pediküllü (sağ) hazırlanışı.

mümkün olabilmektedir. Kısa pediküllü flow through fleplerin (Kısa-T pediküllü anterolateral uyluk flebinin) arter çapı proksimal kısımda yaklaşık olarak 1.0 ile 1.2 mm arasında değişirken, distalde yaklaşık olarak 0.8 ile 1.0 mm arasında değişmektedir.

Kısa pediküllü anterolateral uyluk flebinin pedikül anastomozunda uygun ve güvenilir anastomoz için hassas ve kibar mikrocerrahi aletler ile 11-0 ve 12-0 mikrocerrahi sütürlerin (maksimum 75 mikron iğne uçlu) kullanılması faydalı olmaktadır.

Biz bu şekilde alıcı damar çapı ve uzunluğu uygun olan hastalarda 1 tanesi flow through dizayn edilmiş toplam 2 adet kısa pediküllü anterolateral uyluk flebini yumuşak doku defekti rekonstrüksiyonu için kullandık. Her iki flep te alt ekstremité rekonstrüksiyonu için kullanıldı.

## SONUÇLAR

Vasküler anastomotik probleme bağlı olarak, bir flebin revizyonu için tekrar operasyon gerekti. Arter ve ven anastomozların revizyonu ile flep kurtarıldı. Buna bağlı olarak sonuçta flep başarı oranı % 100 oldu. Serimizde alt grup olarak kabul edilebilecek kısa pediküllü anterolateral uyluk perforator flebi kullanılan 2 hastada da fleplerde revizyon gerekmedi.

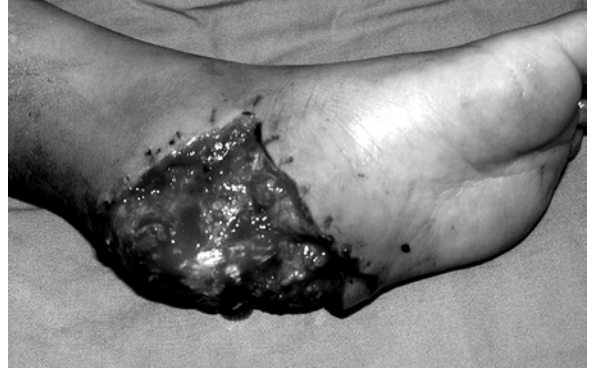Dokuz flepte muskükökütan pedikül saptanırken (iki tanesi kısa pediküllü kaldırılmıştır), 2 flep septokütan perforator bazlı olarak kaldırıldı. Hiçbir hastada vastus lateralis kası flebe dahil edilmedi. Üç hastada, vasküler pedikülün flebe girdiği, 2 ile 3 cm çaplı alan dışındaki fasya ve cilt altı dokunun eksizyonu ile primer flep inceltmesi gerçekleştirildi. Üç alt ekstremité defektinde flepler flow-through şekilde dizayn edilerek alıcı damarın distal devamlılığı korundu. İki hastada flep, uyluğun lateral femoral kütanöz siniri dahil edilerek alt ekstremité defekti için duysal olarak kullanıldı. Toplam 10 hastada ortalama operasyon süresi 3 saat 26 dakika (2 ile 5.5 saat arası) olarak kaydedildi (11 flep için flep başına ortalama operasyon süresi ortalama 3 saat 7 dakika). Üç hastada flep donör sahası kısmi kalınlıkta deri grefti ile kapatılırken, diğer 7 hastada donör sahalar primer olarak kapatıldı. Donör sahası deri grefti ile kapatılan hiçbir hastada greft kaybı saptanmadı. Hiç bir hastada enfeksiyon veya hematom gözlenmemiştir. Hastanede yatış süresi flep transferi sonrası ortalama 12.4 gün (10 ile 14 gün arası) idi.

## HASTA SUNUMLARI

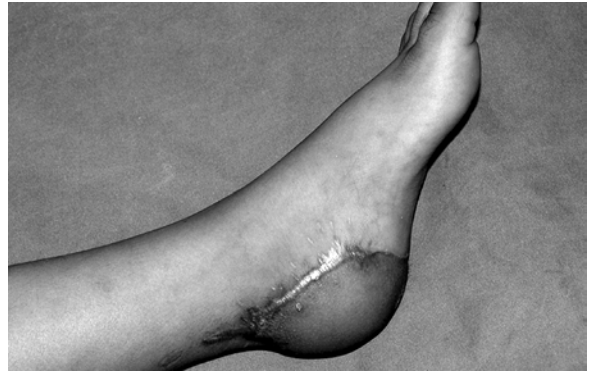### Hasta 1 (Şekil 2)

3 yaşındaki erkek hastanın sol ayak topuk seviyesinde ezici ve avulziyon tarzı yaralanma nedeniyle dış bir merkezde ilk müdahalesinin yapıldığı ve ezici türde yaralanan cilt altı dokusunun primer sütüre edildiği öğrenildi. Olay sonrası birinci haftada yerine dikilen dokunun nekroze gitmesi nedeniyle hasta klinimize başvurdu. Cerrahi debridman sonrası aşil tendon ve topuk kemik yapıların ekspoze olduğu görüldü. Posterior tibial damarlar alıcı damarlar olarak hazırlandı. 6 X 11 cm boyutlarındaki anterolateral uyluk flebi primer inceltme

uygulanarak ve lateral kütanöz femoral sinirin flebe dahil edilmesiyle duysal flep olarak defekte transfer edildi. Flebin siniri medial plantar sinirin bir dalma koapte edildi. Flebin vasküler pedikül çapları arter için 1.0 mm iken ven için 1.2 mm idi. Ameliyat sonrası dönemde problem gözlenmeyen hasta sorunsuz olarak taburcu edildi.



Şekil 2A: 3 yaşındaki hastada topuktaki defektin görünümü.

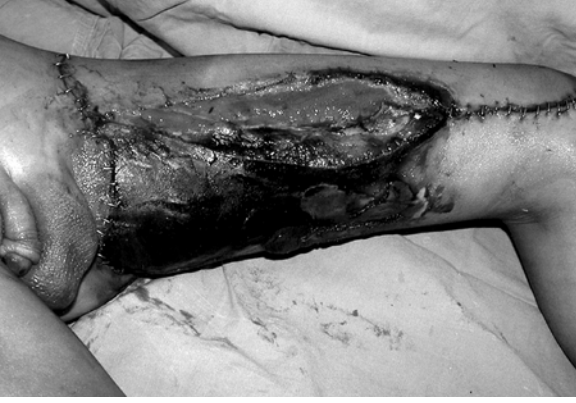

Şekil 2B: Anterolateral uyluk flebi ile rekonstrüksiyonu yapılan hastanın postoperatif 3. yıldaki görünümü

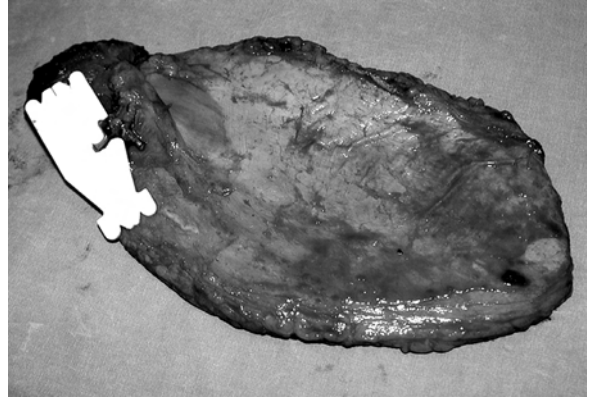
### Hasta 2 (Şekil 3)

10 yaşındaki erkek hastaya trafik kazası sonrası uyluk ve pelvik bölgedeki yaralanmaları nedeniyle ortopedi bölümünce ilk müdahaleleri yapılmış, olay sonrası 5. günde sol uyluk bölgesinde geniş nekrotik alanlar içeren doku defekti nedeniyle kliniğimize konsülte edildi. Nekrotik dokunun debridmanı sonrası femoral nörovasküler yapıları ekspoze eden geniş bir defektin olduğu gözlemlendi. Profundal femoral damarlar alıcı damar olarak hazırlandı. Alıcı damarın distal devamlılığının korunması amacıyla, 12 X 29 cm boyutlarındaki anterolateral uyluk flebi flow through tarzda hazırlandı. T şekilli hazırlanan flep arteri (derin femoral circumfleks arterin inen dalı) profundal femoral arterde oluşturulan defekte interpoze edilerek proksimal ve distal anastomozları yapıldı. 2 adet uç-uca ven anastomozu yapıldı. Donör saha kısmi kalınlıkta deri grefti ile kapatıldı. Ameliyat sonrası dönemde problem gözlenmeyen hasta 13.gün sorunsuz olarak taburcu edildi.

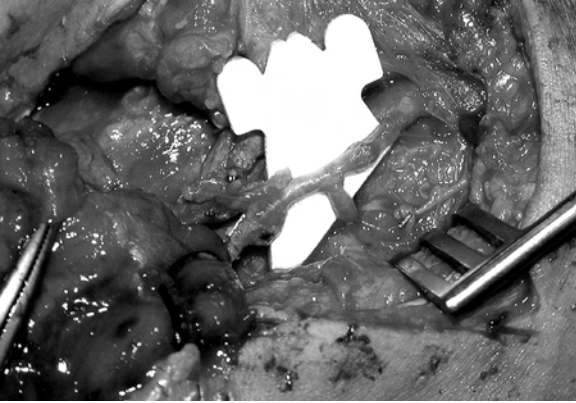




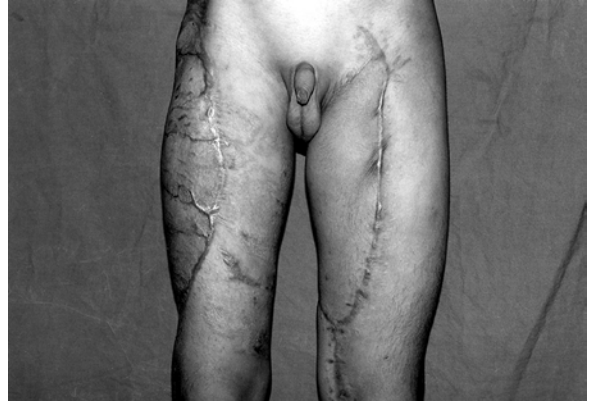**Şekil 3A:** 10 yaşındaki erkek çocuğun ezici yaralanmaya bağlı uyluk bölgesindeki nekrotik dokular içeren doku defektinin görünümü.



**Şekil 3B:** Anterolateral uyluk flebinin hazırlanışından sonraki görünümü,



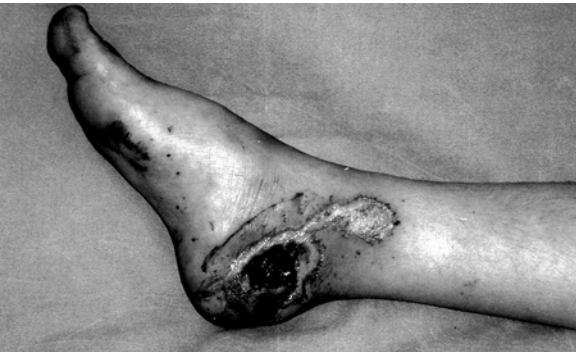**Şekil 3C:** Flow through anastomozun (profundal femoral arterde oluşturulan defekte flep pedikülünün interpozisyonu ile proksimal ve distal anastomozlar sonrası) görünümü



**Şekil 3D:** Hastanın postoperatif 5. aydaki donor saha ile birlikte görünümü

### Hasta 3 (Şekil 4)

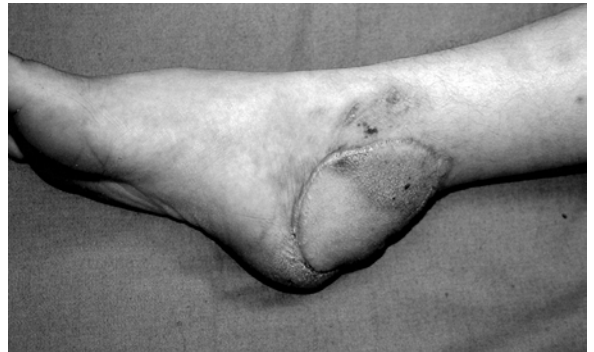5 yaşındaki kız çocuğu büyükbaş hayvan ezmesi sonrası sağ ayak medial plantar bölgedeki defekt nedeniyle başvurdu. Debridman sonrası oluşan defekt 5 X 7 cm boyutlarındaki anterolateral uyluk flebi ile rekonstrükte edildi. Flep damarları posterior tibial damarlara anastomoz edildi. Donor saha primer kapatıldı. Ameliyat sonrası dönemde problem gözlenmeyen hasta sorunsuz olarak taburcu edildi.



**Şekil 4A:** 5 yaşındaki kız çocuğunun sağ ayağındaki doku defektinin görünümü,

### TARTIŞMA

Serbest fleplerin yaygın kullanım alanı ve tecrübelerin artması ile birlikte çocuk yaş grubunda nisbeten küçük çap ve uzunlukta vasküler pedikül varlığının, vücut boyutları ile oranlandığında aslında göreceli olarak erişkin yaş boyutuna göre çok da küçük olmadığı anlaşılmıştır.<sup>7,12</sup> Aynı değerlendirme perforatör flepler için de ve bu fleplerin en sık kullanılan türlerinden olan anterolateral uyluk flebi



**Şekil 4B:** Hastanın anterolateral uyluk flebi ile rekonstrüksiyonu sonrası 3. aydaki görünümü

için de geçerlidir. Pedikülün uygun diseksiyonu sonrası erken çocukluk döneminde bile flep vasküler pedikülünde arter çapı 0.8 ile 0.9 mm den daha büyüktür. Dolayısıyla yaygın şekilde düşünüldüğünün aksine çocuklarda perforatör damar boyutları diseksiyon ve flep hazırlanışı ile anastomozlar açısından belirgin dezavantaj oluşturmamaktadır.

Literatürde çocuk yaş grubunda serbest doku transferleri ile olan tecrübelerini aktaran değişik seriler yayınlanmıştır.<sup>7,12</sup> Intraoperatif ve postoperatif dönemde vasküler spazmın erişkin yaş grubuna göre çok daha az gözlemlendiği rapor edilmiştir. Aynı şekilde burada sunduğumuz serimizde hiçbir hastada vasküler spazm ile ilgili bir problem yaşamadık. Çocuk yaş grubunda diğer önemli bir avantaj da ateroskleroz gibi anastomoz güvenliğini önemli ölçüde azaltan bir faktörün bu yaş grubunda gözlemlenmemesidir. Bunların dışında diabetes mellitus, hipertansiyon, sigara içimi gibi birçok olumsuz faktör ile daha az sıklıkla karşılaşmaktadır. İleri yaş gruplarında görülen venöz yetmezlik problemi çocuk yaş grubunda hemen hemen hiç karşılaşılmayan bir problemdir. Anestetik ajanlara karşı çocuk hastaların toleransı belirgin ölçüde daha olumludur ve bu yaş grubundaki hastalar uzun ameliyat sürelerini daha kolaylıkla tolere edebilmektedir. Çocukların uzun ameliyat sonrası yoğun bakımdan çıkma süreleri erişkin ve özellikle daha ileri yaştaki hastalar göre daha kısa olmaktadır. Yara iyileşme problemleri ve fonksiyonel kayıplar daha az görülmektedir.

Anterolateral uyluk flebi, bir çok klinik durum için uygun bir seçenek olup, radial ön kol, rektus abdominis ve scapular-paraskapular flepler gibi bir çok gelenekselleşmiş fleplere boyutunun, kalınlığının ve kompozisyonunun defektler için ayarlanabilirliği gibi üstünlükleri ile ideal bir alternatiftir. Perforatör pedikülün flebe girdiği sınırlı bir alan haricindeki kısmının subdermal yağ tabakasına kadar eksizyonla inceltilmesi ile bir çok ekstremite yüzeysel defektinin kabul edilebilir kozmetik ve yapısal rekonstrüksiyonu mümkündür. Günümüze kadar flebin primer cerrahi sırasında inceltmesi konusunda bazı olumlu veya olumsuz ayrıntılar rapor edilmiş olmakla birlikte<sup>13,14</sup> biz bu işlemin büyük kısmını flep pedikülü donor sahadan ayrılmadan önce gerçekleştirmekteyiz. Bununla birlikte flebin alıcı sahaya yerleştirilmesi sırasında da bir miktar daha inceltmeler yapılabilir. İnceltme sırasında önemli bir nokta da sigara içme ve ateroskleroz öyküsünün bulunması ile işlemin güvenilirliğinin bilinmesi ve bu durumlarda mümkün olduğunca minimum inceltme yapılmasıdır. Çocuk yaş grubunda bu risklerin oldukça az gözlenmesi sayesinde yapılan önemli miktarda inceltmelerle ameliyat sırasında flebin alıcı sahaya yerleştirilmesi daha kolay olmakta, erken dönemde bile kabul edilebilir görünüm sağlanabilmekte, ameliyat sonrası geç dönemlerde de olası sekonder revizyon işlemleri gerekmemekte veya çok sınırlı oranlarda olmaktadır. Bu şekilde fonksiyonel avantajları yanında erken dönemde belirgin psikolojik faydalar da sağlamaktadır.

Anterolateral uyluk flebi, bir çok defekt için hazırlanışı sırasında pozisyon değişikliği gerektirmez ve alıcı saha ile birlikte eş zamanlı flep kaldırılışı mümkündür. Erişkin yaş

grubunda bir çok alt ekstremite defektinin rekonstrüksiyonunda epidural anestezi ile rekonstrüksiyon olanağı tanımakla birlikte özellikle 12-14 yaştan daha küçük çocuklarda iletişim yetersizlikleri nedeniyle genel anestezi tercih edilen anestezi yöntemi olmaktadır. Lateral circumflex femoral arter veya bunun inen dalından oluşan pedikül T şeklinde (T-portion) hazırlanarak alıcı damar bölgesinde oluşturulan vasküler defekte interpoze edilerek flow through tarzda kullanılabilir. Bu şekilde ekstremite distali veya distaldeki çoğul fleplerin vasküler yapılarının devamlılığı sağlanabilir. Bu şekilde anastomozlar yardımıyla mevcut doğal vasküler anatomik yapıların devamlılığının korunmasıyla çocuk yaş grubundaki hastaların ileri yaşta travma veya gerekebilecek rezeksiyonlar sonrası oluşabilecek risklere karşı daha güvenli bir rekonstrüksiyon sağlanmış olacaktır. Lateral femoral kütanöz sinirin anterior dalının flebe dahil edilmesiyle duysal flepler hazırlanabilmektedir. Flep donor sahasının 6 cm den 8 cm ye kadar defektleri deri greftleri gerekmeden primer kapatılabilmektedir. Anterolateral uyluk flebinin perforatörlerinin yerleşimindeki varyasyonlar, lateral circumflex femoral sistemin inen dalının diseksiyonunun seyrine bağlı olarak uzun zaman gerektirebilmesi ve alıcı damarların çapının küçük olması gibi bazı özel durumlarda flebin kısa perforatör pediküllü olarak kullanılması önemli avantajlar sağlamaktadır.<sup>6</sup> Bu şekilde kaldırılan flepler de tek kısa perforatör, oldukça geniş deri adasını beslemektedir. Flep kısa pediküllü olarak flow-through olarak da kullanılabilir. Pedikülün uzunluğu boyunca diseksiyonu gerektirmediği için flep kaldırılış süresi belirgin oranda daha kısadır. Kısa pediküllü kaldırılan fleplerde de gerektiği hastalarda primer inceltme yapılması mümkündür. Kısa perforatör pediküllü flebin en önemli dezavantajı pedikül anastomozunun süpermikrocerrahi tekniği gerektirmesi ve de olası revizyon gerektirebilecek durumlarda pedikül uzunluğunun özellikle çocuk yaş grubunda normal yetişkin bir insana göre bir miktar kısa olmasıyla risk oluşturmasıdır.

Çocuk hastalarda serbest fleplerin güvenilirliğini konu alan bazı yayınlarda tedavi edici dozdan daha düşük dozlarda heparin infüzyonu ile düşük moleküler ağırlıklı dekstran ve aspirin kullanımı önerilmiş<sup>10,11</sup> olsa da günümüz literatüründe bunların kullanımı destekleyecek ve de önemini kanıtlayacak bulgular olmaması nedeniyle biz hiçbir hastamızda antikoagülan tedavi kullanmadık. Dolayısıyla bunların kullanımı ile ilgili yan etkilerin ekarte edilmesi sağlanmıştır.

Sonuç olarak, vasküler pedikülünde bazı varyasyonların olmasına ve donor sahasının minimum ölçüde morbiditesine rağmen anterolateral uyluk flebi erişkin hasta gruplarında olduğu gibi çocuk yaş grubunda da belirgin avantajlara sahiptir: Çocuk yaş grubunda perforatör damar çapı ve uzunluğu belirgin bir dezavantaj oluşturmamakta, hatta perforatör damarlarda spazm görülme riski çok daha az olmakta, erişkin yaş grubunda özellikle alıcı damarlarda gözlenebilen damar yapısı ile ilgili problemler oldukça nadir gözlemlenmektedir.

Dr. Ömer Özkan  
Akdeniz Üniversitesi Hastanesi,  
Plastik ve Rekonstrüktif Cerrahi Anabilim Dalı  
B Blok kat 5, 07059 Antalya

#### KAYNAKLAR

1. Song YG, Chen GZ, Song YL. The free thigh flap: a new free flap concept based on the septocutaneous artery. *Br J Plast Surg* 1984;37:149-159
2. Koshima I, Fukuda H, Yamamoto H ve ark. Free anterolateral thigh flaps for reconstruction of head and neck defects. *Plast Reconstr Surg* 1993;92:412-430
3. Wei FC, Jain V, Çelik N ve ark. Have we found an ideal soft -tissue flap? An experience with 672 anterolateral thigh flaps. *Plast Reconstr Surg* 2002;109:2219-2226
4. Özkan Ö, Coskunfirat OK, Özgentas HE. The use of free anterolateral thigh flap for reconstructing soft tissue defects of the lower extremities. *Ann Plast Surg* 2004;53:455-461
5. Özkan Ö, Coskunfirat OK, Özgentas HE. An ideal and versatile material for soft-tissue coverage: experiences with most modifications of the anterolateral thigh flap. *J Reconstr Microsurg* 2004;20:377-383
6. Koshima I, Fujitsu M, Ushio S ve ark. Flow-through anterior thigh flaps with a short pedicle for reconstruction of lower leg and foot defects. *Plast Reconstr Surg* 2005;115:155-162
7. Parry SW, Toth BA, Elliott LF. Microvascular free-tissue transfer in children. *Plast Reconstr Surg* 1988;81:838-40
8. Devaraj VS, Kay SP, Batchelor AG, Yates A. Microvascular surgery in children. *Br J Plast Surg* 1991;44:276-80
9. Canales F, Lineaweaver WC, Furnas H ve ark. Microvascular tissue transfer in paediatric patients: analysis of 106 cases. *Br J Plast Surg* 1991;44:423-7
10. Serletti JM, Schingo VA Jr, Deuber MA ve ark. Free tissue transfer in pediatric patients. *Ann Plast Surg* 1996;36:561-8
11. Yucel A, Aydin Y, Yazar S ve ark. Elective free-tissue transfer in pediatric patients. *J Reconstr Microsurg* 2001;17:27-36
12. Van Landuyt K, Hamdi M, Blondeel P ve ark. Free perforator flaps in children. *Plast Reconstr Surg* 2005;116:159-69
13. Koshima I. Clinical application of the free thin anterolateral thigh flap in 31 consecutive patients (Discussion). *Plast Reconstr Surg* 2001;108:1209
- Ross GL, Dunn R, Kirkpatrick J ve ark. To thin or not to thin: the use of the anterolateral thigh flap in the reconstruction of intraoral defects. *Br J Plast Surg* 2003;56:409-413