

GENİŞ TUTULUMLU BİR ENFLAMATUAR LİNEER VERRÜKÖZ EPİDERMAL NEVUS OLGUSU (ILVEN)

Birol CİVELEK, Selim ÇELEBİOĞLU, Tayyar SELÇUK, Mustafa DEVECİ

S.B. Yıldırım Beyazıt Ankara-Dışkapı Eğitim ve Araştırma Hastanesi 1. Plastik ve Rekonstrüktif Cerrahi Kliniği ve GATA Plastik ve Rekonstrüktif Cerrahi Kliniği

ÖZET

Epidermal nevus, keratinositlerin aşırı üretilmesiyle ortaya çıkan hamartomadır. Enflamatuar lineer verrüköz epidermal nevus (ILVEN) nadir görülen bir cilt hastalığıdır. ILVEN, lineer yayılımı olan kaşıntılı, eritemli ve verrüköz plaklar oluşturan enflamatuar papüllerden oluşur. Topikal uygulanan ilaçlardan cerrahi girişimlere kadar uzanan tedavi metodları mevcuttur. Bu yazıda geniş tutulumu olan bir ILVEN olgusu sunulmaktadır. Daha önce medikal tedaviye rağmen düzelme olmayan olgumuzda eksizyon ve lokal fleplerle rekonstrüksiyon yapılmıştır. Olgumuz geniş tutulumu olması nedeniyle dikkat çekmektedir.

Anahtar Kelimeler: ILVEN, epidermal nevus.

SUMMARY

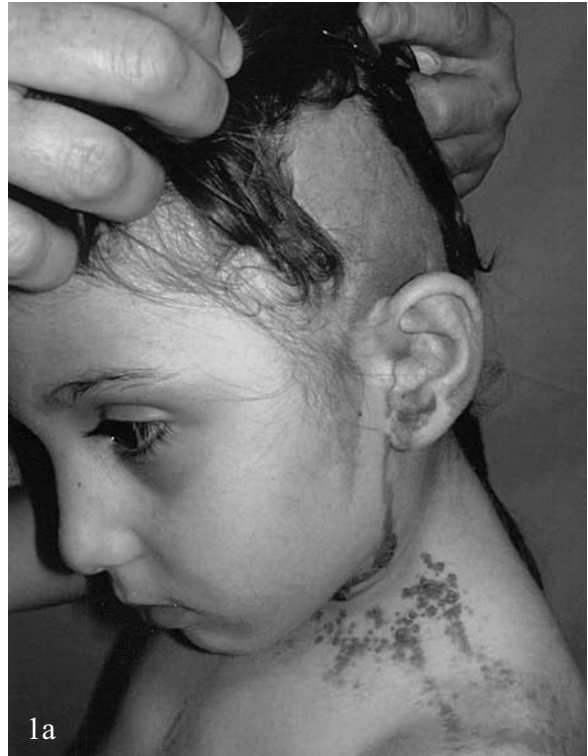Inflammatory linear verrucous epidermal nevus (ILVEN) is a relatively uncommon skin disorder. It is characterized as a benign cutaneous hamartoma with pruritic, erythematous, inflammatory papules coalescing into verrucous plaques. Various modalities of treatment for ILVEN have been suggested. However, no single treatment method has been successful consistently. In our report, we present a case of ILVEN in a young girl. She has widely spread lesions from scalp and neck extending to axilla and forearm on the left side of her body. Her most symptomatic lesions were treated with excision and local flaps successfully.

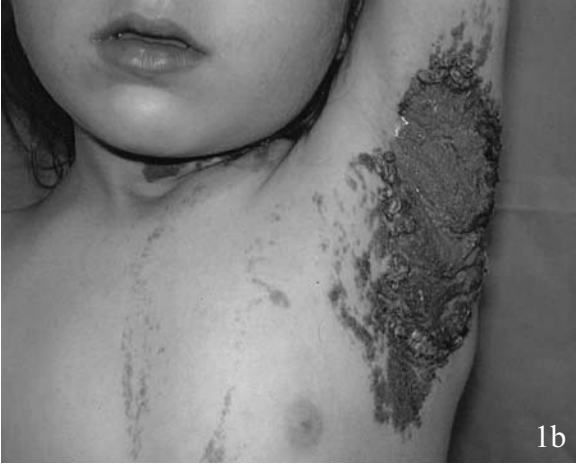GİRİŞ

Epidermal nevus, keratinositlerin aşırı üretilmesiyle ortaya çıkan hamartomadır. Genellikle doğumda ya da adölesan evrede lokalize ya da yaygın lezyonlar olarak ortaya çıkar¹. Enflamatuar lineer verrüköz epidermal nevus (ILVEN) ilk olarak 1971'de Altman ve Mehregan tarafından tanımlanmış nadir görülen bir cilt hastalığıdır². ILVEN, lineer yayılımı olan kaşıntılı, eritemli ve verrüköz plaklar oluşturan enflamatuar papüllerden oluşur. Literatürdeki yayınlarda, topikal uygulanan ilaçlardan cerrahi girişimlere kadar uzanan tedavi metodları mevcuttur. Fakat tek başına bu metodların başarılı olmadığı bildirilmektedir³. Medikal tedavi metodları farklılık göstermekte ve tedavinin sürekli olmaması durumunda nükslerle karşılaşmaktadır. Bu yazıda geniş tutulumu olan bir ILVEN olgusu sunulmaktadır.

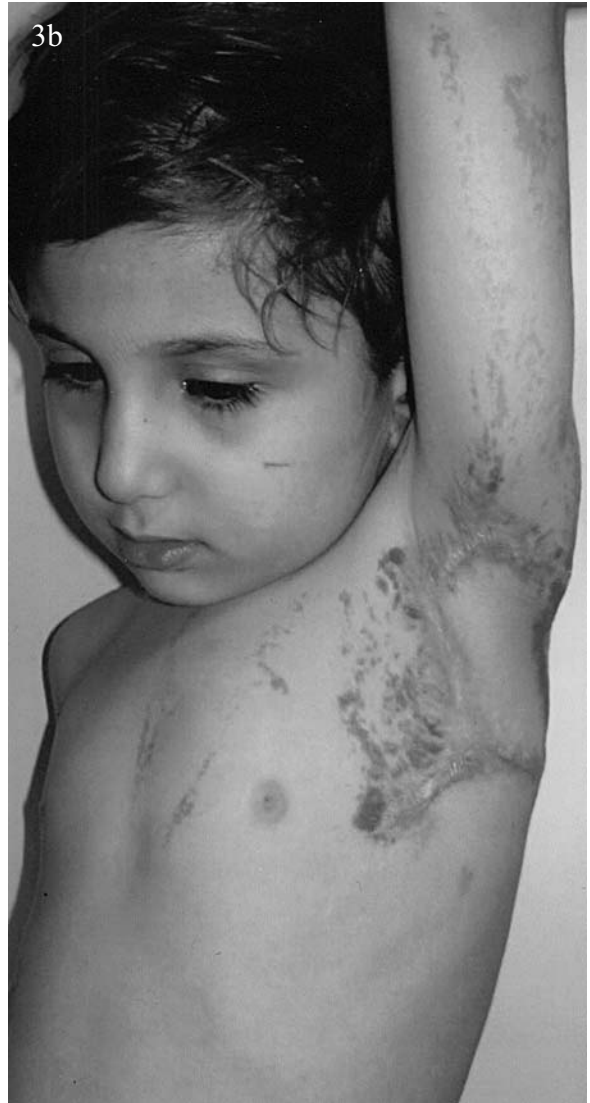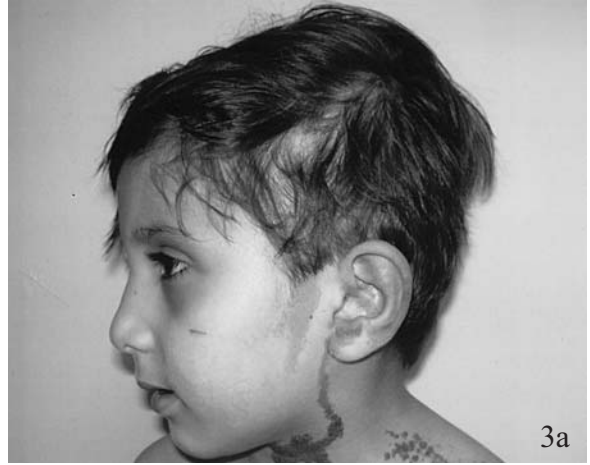OLGU SUNUMU

7 yaşındaki bayan hasta sol temporoparietal bölgede saçsız koyu renkli alan, sol aksillada geniş alanı tutan kaşıntılı, psoriatik görünümlü papüler lezyonlar ile boynun sol tarafını tutan lezyonlarla kliniğimize başvurdu. Hastanın bu lezyonlarının doğumdan beri var olduğu öğrenildi. Birkaç ay öncesine kadar topikal steroidlerin uygulandığı öğrenildi. Ancak son zamanlarda bu lezyonların büyüdüğü ve özellikle aksilladaki lezyonda zaman zaman akıntı





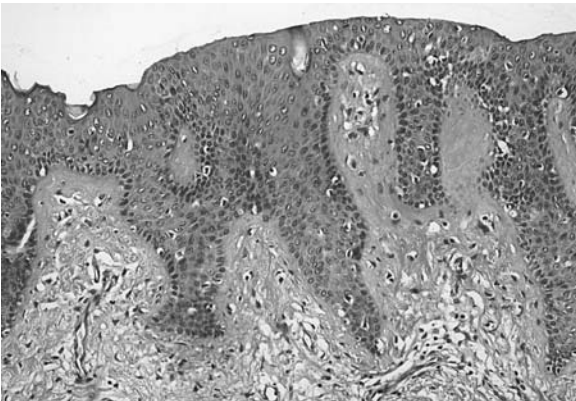
Resim 1A-1B: Hastanın preoperative görünümü. Lezyonlar yaygın bir şekilde scalp, aksilla, boyunda izlenmekte.



Resim 3A-3B: Hastanın postoperative 6. aydaki görünümü.

görüldüğü saptandı. Fizik muayenede, sol temporoparietal bölgede 7 cm x 5 cm boyutlarında alopesiye yol açan nevus ve boyun sol lateralde farklı alanları tutan papüler tarzda nevus ve sol aksillanın tamamına yakını tutan papüler, yer yer pürülan akıntılı lezyonlar izlendi (Şekil 1). Papüler lezyonların sol önkol dorsolateral yüzde ve sol skapular bölgede de var olduğu izlendi. Hastanın sistemik muayenesinde herhangi bir patolojiye rastlanmadı. Kan biyokimyası ve kan sayımı (beyaz küre, hemoglobin) değerleri normal olarak alındı. Hastanın ailesiyle konuşularak lezyonlarının yaygın olması nedeniyle sadece scalp ve aksilladaki lezyonların eksize edilmesi planlandı.

Genel anestezi altında bu lezyonlar totale yakın eksize edildi ve lokal flepler ile rekonstrüksiyon yapıldı. Postoperatif dönemde komplikasyonla karşılaşılmadı. Histopatolojik değerlendirme enflamatuvar epidermal nevus ile uyumlu olarak alındı (Şekil 2). Postoperatif 6. aydaki kontrol muayenesinde rekürrensle karşılaşılmadı (Şekil 3). Hasta lezyonları için takibe alındı.



Resim 2: Histopatolojik değerlendirmede enflamatuvar lineer verrüköz epidermal nevus tanısını destekleyen yaygın hiperkeratozis, papillamatozis ve mononükleer enflamatuvar hücre infiltrasyonu izlenmekte.

TARTIŞMA

Lineer verrüköz epidermal nevus, genellikle doğumda ya da doğumu izleyen aylarda ortaya çıkan epidermal yapıların lineer hamartomudur ^{4,5} ve ilk olarak von Baerensprung tarafından 1863'de tanımlanmıştır ⁶. Lineer verrüköz epidermal nevus üç tipte görülür: lokalize, sistemik ve enflamatuvar lineer verrüköz nevus. Lineer verrüköz epidermal nevus ayırıcı tanısında, lineer psoriasis, lineer liken simpleks kronikus ve nevus unius lateralis ayırdedilmelidir ⁷.

ILVEN, verrüköz epidermal nevusun bir klinik formudur ve interlökin 1, 6 ile TNF ve intersellüler adhezyon molekülünün artışı ile ortaya çıkmaktadır. Kronik semptomatoloji nedeniyle hastalar için son derece rahatsız edici ve sosyal hayatı engelleyicidir. ILVEN tanımı yapılmadan önce lineer psoriasis olarak tanımlanan birçok olgunun daha sonra ILVEN olduğu ortaya konmuştur ¹. Lineer psoriasis ile ILVEN tanımlarının dikkatli bir şekilde araştırılarak yapılması gerekmektedir.

ILVEN tedavisi güçlüdür. Tedavisi medikal ya da cerrahi yaklaşımlar ile olmaktadır. Dithranol, intralezyonel kortikosteroid, sıvı nitrojen ile kriyoterapi, podofilin, retinoidler, topikal kalsitriol, topikal 5-florourasil ve D3 vitamini medikal tedavide kullanılan ajanlardır ^{8,9}. CO2 lazer, flashlamp pulsed-dye lazerle ve dermabrazyonla

başarılı sonuçlar bildirilmiştir ^{10,12}. Cerrahi yaklaşımların, lezyonların ortadan kaldırılması için en etkin yol olduğu bildirilmekle beraber, kayda değer ölçüde skar oluşumuna yol açtığı unutulmamalıdır.

Olgumuzda ILVEN tanısı için klasik kriterler ² ortaya konmuştur: 1)Unilateral, kaşıntılı lineer verrüköz lezyonlar, 2)Erken yaşta görülmesi, 3)medikal tedaviye yanıt olmaması². Sunduğumuz olguda, özellikle aksilladaki lezyonun enflamasyonlu olması ve patoloji bulguları ILVEN tanısını doğrulamaktadır. Lezyonların skalpte, fasyal bölgede, boyunda ve aksilla ile sol önkolda bulunması ise lezyonların yaygınlığını göstermesi yönünden olguyu ilginç kılmaktadır. Bu kadar geniş tutulumu olan ILVEN olgusu literatürde rapor edilmemiştir. Olgumuzda cerrahi eksiyonu tercih etmemizin sebebi hastanın daha önceki medikal tedaviye yanıt vermemiş olması, enflamasyonun ağır ve semptomatik seyretmesi ve kozmetik görünümün sosyal hayatı engelleyici olmasıdır.

ILVEN'deki histopatolojik bulgular psoriazise çok benzer ve patognomonik olmayan ancak tipik orto ve parakeratosis ile görülür ¹.

ILVEN tanısı Plastik Cerrahi'nin karşılaşılabileceği hastalık spektrumunda bulunmaktadır. Tedavisinin düzenlenmesi aşamasında da Plastik Cerrahi uzmanı önemli rol oynamaktadır.

Biol CİVELEK

Kehribar Sokak 9/ 24

G.O.P. Çankaya Ankara 06700

KAYNAKLAR

- Menni S, restano L, Gianotti R, Boccardi D. Inflammatory linear verrucous epidermal nevus (ILVEN) and psoriasis in a child? *Int J Dermatol* 39:30-40, 2000
- Altman J, Mehregan AH. Inflammatory linear verrucous epidermal nevus. *Arch Dermatol*, 104: 385-389, 1971.
- Lee BJ, Mancini AJ, Renucci J, Paller AS, Bauer BS. Full thickness surgical excision for the treatment of inflammatory linear verrucous epidermal nevus. *Ann Plast Surg* 47(3): 285-292, 2001.
- Özçelik D, Parlak AH, Öztürk A, Kavak A, Çelikel N. Unilateral Linear verrucous epidermal nevus of the face and the oral mucosa. *Plast Reconstr Surg*, 115(2), 17e-19e, 2005.
- Aşkar İ, Aytekin S. Linear verrüköz epidermal nevus with cutaneous horn. *J Eur Acad Dermatol Venereol*, 17(3); 353-55, 2003.
- Nelson BR, Kolansky G, Gillard M, Ratner D, Johnson TM. Management of linear verrucous epidermal nevus with topical 5-fluorouracil and tretinoin. *J Am Acad Dermatol*, 30;287-88, 1994.
- Silver GS, Ho VCY. Benign epithelial tumors. *Fitzpatrick's Dermatology in General Medicine*. Ed. I Fredberg, Wolff, Austen, Goldsmith, Katz). Sixth Edition 2003, Volume I, 770-775.
- Kim JJ, Chang MW, Shwayder T. Topikal tretinoin and 5-fluorouracil in the treatment of linear verrucous epidermal nevus. *J Am Acad Dermatol*, 43(1), 129-132, 2000.
- Rulo HFC, van de Kerkhof PCM. Treatment of inflammatory linear verrucous epidermal nevus. *Dermatologica* 182:112-114, 1991.
- Ülkür E, Çeliköz B, Yüksel F, Karagöz H. Carbon dioxide laser therapy for an inflammatory linear verrucous epidermal nevus: A case report. *Aesthetic Plast Surg*. 28(6):428-30, 2004.
- Alster TS. Inflammatory linear verrucous epidermal nevus: successful treatment with the 585 nm flashlamp-pulsed dye laser. *J Am Acad Dermatol*:31, 513, 1994.
- Fox BJ, Lapins NA. Comparison of treatment modalities for epidermal nevus: a case report and review. *J Dermatol Surg Oncol* 9;879-885, 1983.