

VASKÜLER MALFORMASYONLARDA TEDAVİ SEÇENEKLERİ VE CERRAHİ YAKLAŞIMLARIMIZ

Deniz İşcen, M.Tonguç İşken, Cenk Şen, Mehmet Reis, Çiğdem Ünal

Kocaeli Üniversitesi Tıp Fakültesi Plastik ve Rekonstrüktif Cerrahi Anabilim Dalı İzmit

ÖZET

Büyük arteriovenöz malformasyonlar ciddi şekil bozuklukları hızlı büyüme riski ve yaşamı tehdit edici kanamalardan dolayı hastalar için birçok zorluklar gösterir. Bu lezyonların başarılı tedavisi bunlarla uğraşan plastik cerrahlar için meydan okucu bir problemdir. Vasküler malformasyonlarda cerrahi planlama ve tedavi endikasyonları halen ciddi bir sorundur. Bu çalışmanın amacı bu konudaki bizim tedavi algoritmalarımızı sunmak ve beraberinde literatürle karşılaştırmaktır. Kliniğimizde 1999 ile 2005 yılları arasında opere edilen 14 vasküler malformasyon olgusunu gözden geçirdik. İki malformasyon gövdede, kalanı baş boyun bölgesinde yer almıştı. Hastaların yaşları 11-56 arasında değişmekteydi. Genellikle gerekli olduğunda radyolojist tarafından preoperatif anjiyografi yapıldı. Optimal tedavi olarak superselektif embolizasyon ile lezyonun tam çıkarılması planlandı. Mümkün olduğunda lezyonun tam eksizyonu embolizasyonu takiben ilk 24 saat içinde gerçekleştirildi. Bir hastanın defektinin rekonstrüksiyonu daha sonraki bir seansa ertelendi kalan hastalarda aynı seansa rekonstrüksiyon gerçekleştirildi. İki hastanın lezyonu bir yılda tekrar etti ve geniş cerrahi eksizyon uygulandı. Tüm hastalar halen izlemimizdedir. **Anahtar Kelimeler:** Arteriovenöz malformasyonlar, vasküler malformasyonlar, lenfatik malformasyonlar, venöz malformasyonlar cerrahi tedavi, konjenital vasküler lezyonlar, embolizasyon, tedavi seçenekleri

SUMMARY

Extensive vascular malformations present difficulties for patients because of severe disfigurement, risk of rapid enlargement, and life-threatening bleedings. Successful treatment of these complex lesions is one of the most difficult challenges facing plastic surgeons. Surgical planings and therapatic indications in vascular malformations are still a difficult problem. The purpose of this article is to present our threpatic algorithms and to compare with literature. We reviewed 14 patients with vascular malformation who was operated on in our clinic in between 1999-2005. Two malformations was located on body and rest of them on head and neck region. Age range of the patients were 11-56. Usually preoperative angiography was performed by radiologist if it is necessary. We planed as Optimal treatment, a combined approach of superselective embolization and a complete surgical excision. If possible, total surgical resection of the AVM should be performed within the first 24 hours following embolization. Reconstruction of the defect of a patient was postponed other session rest of them reconstruced in the same time. Lesion of two patient was relapsed in a year and wide surgical excisions of the lesion was performed. All patient is still in our follow.

Keywords: Arteriovenous malformations, vascular malformations, lymphatic malformations, venous malformations, surgical therapy, congenital vascular lesions, embolization, therapeutics options

GİRİŞ

Arteriovenöz malformasyonlar çok sayıda küçük fistüllerdir. Bu fistüller yeni oluşan arteriyel ve venöz yapıları artan bir şekilde genişleten anormal damarsal dokularından oluşmuş bir nidusundan gelişir. Arteriovenöz malformasyon özellikle de baş boyun bölgesinin arteriovenöz malformasyonlarının operasyonları plastik cerrahi, beyin cerrahisi ve girişimsel radyoloji açısından çok büyük güçlükler getirir¹. Yüksek akımlı vasküler malformasyonlar oluşturdukları deformasyonlarla kozmetik, fonksiyonel ve psikolojik sorunlara sebep olurlar^{2,3}.

Bunlardan daha da önemlisi lezyonun yeri ve kanama olasılığı ile yaşamsal öneme sahiptir. Bu amansız lezyonların tedavisi çok kez kapsamlı bir takım çalışması gerektirir. Başarılı bir selektif embolizasyonu takiben cerrahi rezeksiyonlar ve sonunda rekonstrüksiyonla tedavi planlanmalıdır³. Ortaya çıkacak lezyonun özelliği ve büyüklüğü ile ilişkili olarak, tutulan bölgede serbest doku transferlerine gerek duyulur³.

İlk olarak konjenital arteriovenöz malformasyonu tanımlamak için damar cerrahisinin babası John Bell

1815'de "anastomozların anevrizması" terimini kullanmıştır. James Wardrop ise 1818'de gerçek hemanjiyomlar ve vasküler malformasyonlar arasındaki farkı doğru bir şekilde tanımlamıştır². 1982 yılında Glowacki ve Mulliken tarafından günümüzde de kullanılan konjenital vasküler lezyonları hemanjiyomlar ve malformasyonlar olarak iki grupta tanımladılar². Daha sonraları klinik bulgular ve hastalığın doğal öyküsü ile ilişkili olarak hücre kinetikleri de açıklandı^{2,4}. Hemanjiyomlar endotelial hiperplazi ve artmış hücre proliferasyonu gösterir. Klinik olarak hemanjiyomlar erken bebeklik döneminde görülür, yaşamın ilk 18-24 ayında hızla büyür ve 5-6 yaşa dek yavaş bir şekilde geriler. Proliferatif fazda mast hücreleri anjiyogenezde rol alır. Bu hücreler 30 katına kadar artar ve involusyonda normal seviyelere gelir. Hemanjiyomların % 60'ı baş boyun bölgesinde olur ve kızlar erkekler için 3 - 5 kez daha fazla etkilenir^{2,4}.

Vasküler malformasyonlar selüler hiperplazi göstermezler fakat anormal damarların ilerleyici genişlediği görülür ve bu damarların içleri ince bazal laminaya sahip düz epitel ile kaplıdır. Mast hücre sayısı normaldir. Vasküler malformasyonlar doğumda mevcut olup çocuk büyüdükçe onunla birlikte büyür. Yüzde 51 vasküler malformasyon baş boyun bölgesindedir ve kadın erkek oranı 1'e 1.5'dir^{5,6,4}. Arteriovenöz malformasyonlarda hemanjiyomlardan farklı olarak sıklıkla kemik destrüksiyonları da gözlemlenir.⁷

HASTALAR VE YÖNTEM

Yazıda kliniğimizde 1999-2005 yılı sonuna dek tedavi ve takip ettiğimiz 7'si erkek, 7'si kadın, yaşları 11-56 arasında olan 14 olgulu bir seri sunulmuştur. Toplam 14 olguda malformasyonların 10 hastada baş boyun, 3 hastada gövde ve 1 hastada ise ayak yerleşimli idi.

Hastaların preoperatif incelemeleri sonrasında yüksek debili olan lezyonlarda embolizasyon kararı alındı.

Arteriovenöz malformasyonlu 8 hastada embolizasyon kararı alındı bunlara operasyondan önce embolizasyon uygulandı ve takiben ilk 24 saat sonra operasyona alındı. Kalan 6 hasta ise embolizasyon yapılmaksızın ameliyata alındı.

Embolizasyon kararı alınırken; arteriovenöz yüksek debili lezyonlarda embolizasyon mutlak planlanırken venöz ağırlıklı malformasyonlarda mutlak gereksinim duyulmamıştır.

Embolizasyonda genellikle PVA (polyvinyl alcohol particles) ve geniş damar çaplı lezyonlarda ise cyanoacrylate kullanılmıştır.

SONUÇLAR:

Olgularımızın operasyonlarında veya izlemlerinde ölüm olmamıştır. Özellikle baş boyun bölgesi yerleşimli arteriovenöz malformasyonlarda hastalarda geniş

NO	HASTA	YAŞ/CİNSİYET	YERLEŞİM BÖLGESİ	EMBOLİZASYON	AMELİYAT
1	M.S	23 E	Sol hemifasiyal AVM	+	Sol hemifasiyal yumuşak doku rezeksiyonu, paratidektomi, temporal kas ve lokal fleplerle onarım.
2	N.D	27 K	Sağ hemifasiyal AVM	+	Sağ hemifasiyal yumuşak doku rezeksiyonu, parsiyel maksillektomi, deltopektoral fleple onarım.
3	C.A	25 E	Sol hemifasiyal maksillada protrüzyona neden olan AVM	+	Weber-Ferguson insizyonu ile Le-Forte I osteotomi hattından kemik rezeksiyonu ve yumuşak doku eksizyonu
4	A.Ö.	56 E	Sağ hemifasiyal AVM	+	Sağ hemifasiyal yumuşak doku rezeksiyonu
5	H.K	40 K	Alt dudak mandibular alanda ve göğüse uzanan kapiller -lenfatik malformasyon.	-	Alt dudakta kısmi rezeksiyon.
6	C.A.E	13 E	Sol toraks duvarında düşük akımlı AVM	-	Yumuşak doku eksizyonu
7	E.K	28 K	Sol postauriküler ve temporal alanda vasküler malformasyon	-	Yumuşak doku eksizyonu
8	A.K	37 E	Sol hemifasiyal AVM	+	Sol infraorbital ve glabellar alanda yumuşak doku rezeksiyonu
9	K K	17 E	Sağ yanak ve üst dudakta AVM	-	Sağ nazal dorsum ve üst dudak eksizyonu ve lateral kol serbest flep ile onarım
10	E Ü	34 E	Sağ ayak sırtı ve 2-4 parmakların dorsalinde venöz malformasyon	+	kitle eksizyonu ve primer defekt onarımı
11	E M	22	Sağ nazolabial bölge ve üst dudaktan diğer nazolabial alana uzanan kitle	+	Daha önce 2 kez lezyon eksizyonu uygulanan hastaya palyatif kitle eksizyonu uygulandı.
12	B T	5	Sol aksillada lenfatik malformasyon	-	Lezyon eksizyonu
13	E B	11	Sol infraskapuler bölgede AV malformasyon	+	Lezyon eksizyonu
14	DS	24	Sol toraks duvarında vasküler malformasyon	-	Lezyon eksizyonu

eksizyonlarda şekil bozuklukları oluşmuştur. Arteriovenöz malformasyonlu 1 hastada embolizasyon sonrası görme kaybı yaşanmıştır diğer hastalarda embolizasyona bağlı başka bir komplikasyon yaşanmamıştır.

Dört hastamızda ciddi cerrahi komplikasyon yaşanmıştır. Bunlardan ilkinde serbest flep total kaybı olmuştur lokal fleplerle defekt kapatılmıştır (tablo 1 de 2. hasta). İkincisinde lokal fleplerde, dikiş hatları üzerinde ve damakta küçük alanlarda kısmi nekrozlar meydana gelmiştir kendiliğinden iyileşmiştir (tablo 1 de 3. hasta). Üçüncü hastamızda ise eksizyon ve lokal flep ile onarımı takiben enfeksiyon ve kısmi flep nekrozu gelişmiştir takiben serbest flep ile defekt onarılmıştır (tablo 1 de 9. hasta). Dördüncü cerrahi komplikasyon olan olgumuzda intraoperatif kardiyak arrest gelişmiştir. İntraoperatif resüstasyonla hasta döndürülmüştür ve sekelsiz olarak hastaneden çıkarılmıştır. (tablo 1 de 13. hasta.)

Diğer olgularda kısmi yara iyileşme sorunları dışında belirgin komplikasyonlar yaşanmamıştır.

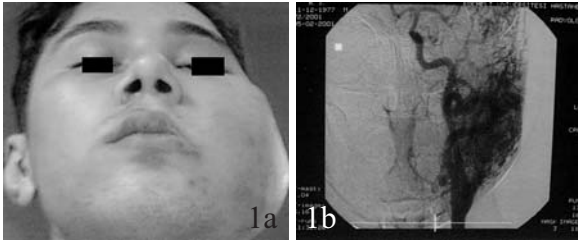
Aşağıda 3 olgumuz detaylı olarak verilmiştir.

OLGU 1: M.S., 23 yaşında erkek;

Yüzünün sol tarafındaki şişlik nedeniyle daha önce bir kez opere olan, sol eksternal karotis arterin internal maksiller dalı, fasiyal arter ve internal karotid arterin oftalmik dalı ile beslenen AVM (Şekil 1a, b). Preoperatif 24 saat önce yapılan embolizasyonu takiben yüz kaslarını koruyan, SMAS üzerinden yumuşak doku rezeksiyonu ve yüzeysel paratidektomi yapıldı. Bir yıl içinde nüks gelişmesi üzerine çekilen manyetik rezonans görüntüleme lezyonun yüz kaslarını tuttuğu gözlemlendi (Şekil 2a, b) ve 24 saat öncesinde yapılan embolizasyonu takiben, (Şekil 3 a, b) ağız mukozasına kadar yumuşak doku rezeksiyonu, total paratidektomi, temporal kas ve lokal fleplerle onarımı yapıldı (Şekil 4a, b).

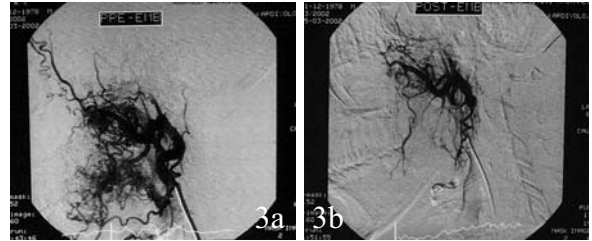
OLGU 2: N.D., 27 yaşında kız;

Sağ yanağındaki kitle nedeniyle daha önce üç ay ara



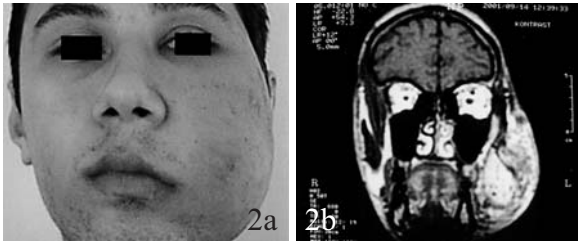
Şekil 1a: Olgu 1 sol yanakta AVM.

Şekil 1b: sol eksternal karotis arterin internal maksiller dalı, fasiyal arter ve internal karotid arterin oftalmik dalı ile beslenen AVM'nin anjiyografisi.



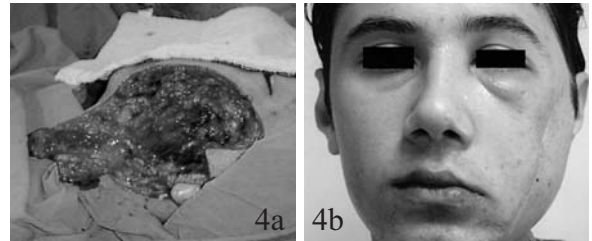
Şekil 3a: Olgu 1'in nüks AVM'un preoperatif embolizasyon öncesi anjiyografisi

Şekil 3b: Olgu 1'in nüks AVM'un preoperatif embolizasyon sonrası anjiyografisi



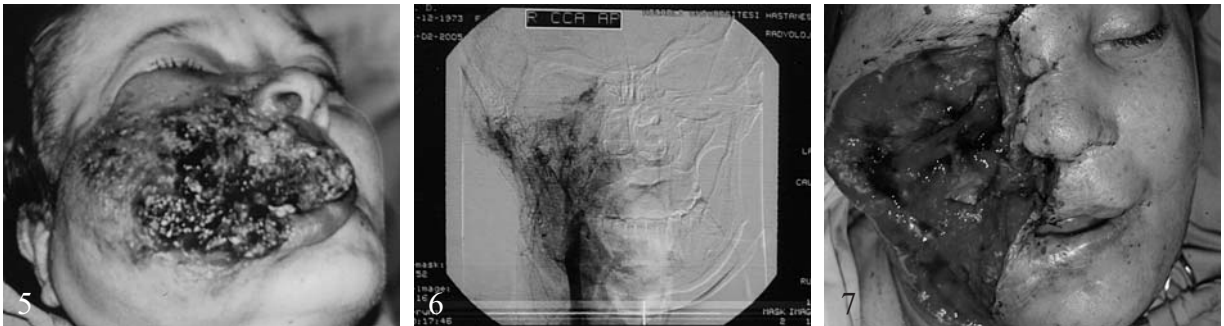Şekil 2a: Olgu 1'de bir yıl içinde gelişen nüksü.

Şekil 2b: Olgu 1'in MRG'sinde lezyonun yüz kaslarını tuttuğu görülmektedir.



Şekil 4a: Olgu 1'in ameliyatta yüz kasları, total paratidektomi ile birlikte AVM'nin çıkarılması

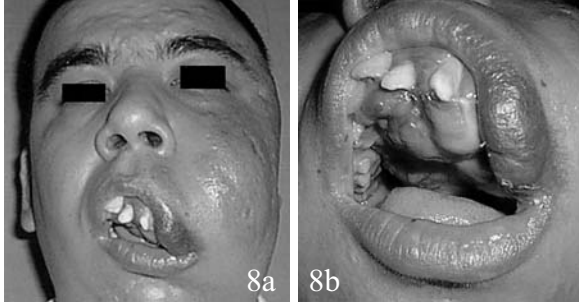
Şekil 4b: Olgu 1'in postoperatif izlemdeki durumu



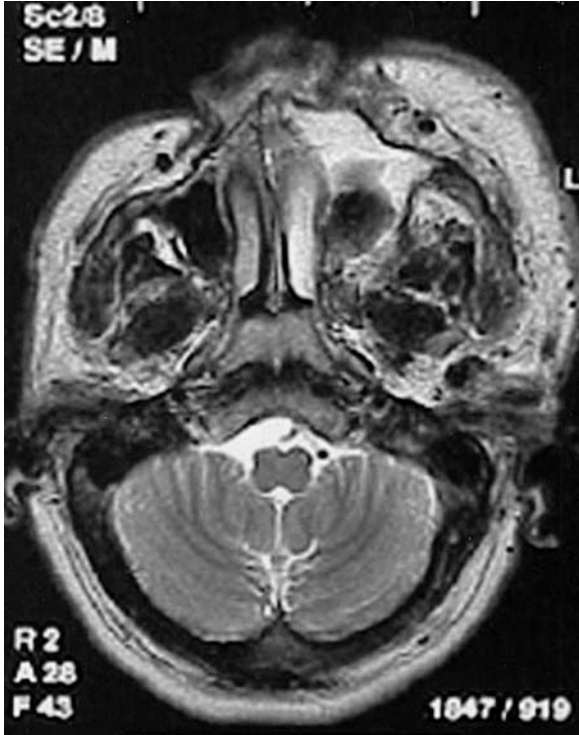Şekil 5: Olgu 2 Sağ yanakta ülsere AVM.

Şekil 6: Olgu 2'de tekrarlama üzerine çekilen anjiyografisi

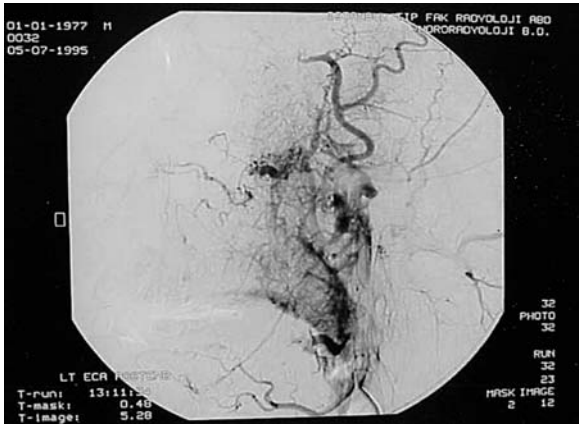
Şekil 7: Olgu 2'nin serbest flebi kaybedilmesi sonucu flebin uzaklaştırılmasından sonraki görüntüsü



Şekil 8a: Olgu 3 yüzün sol yanında, damağı ağız içine doğru iten 7 kez embolizasyon yapılmış olan AVM hastası
Şekil 8b: Olgu 3'ün ağız içinden damağın görüntüsü.



Şekil 9: Olgu 3'ün radyolojik görüntüsü

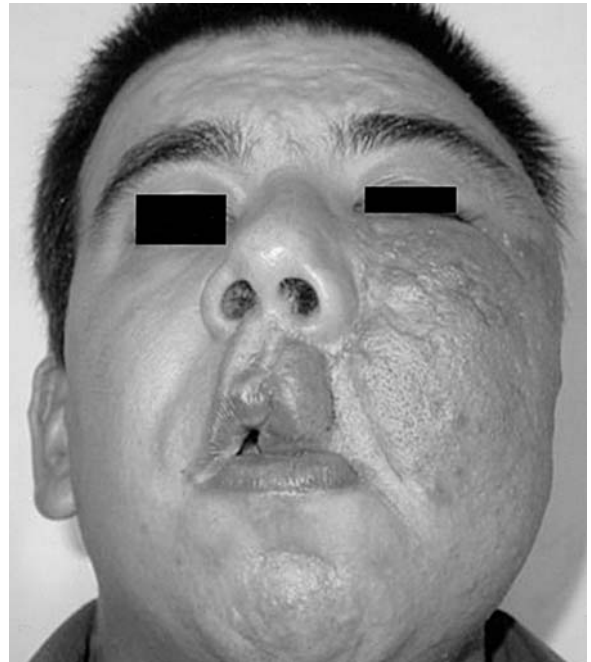


Şekil 10: Olgu 3 'ün ameliyattan önceki anjiyografisi.

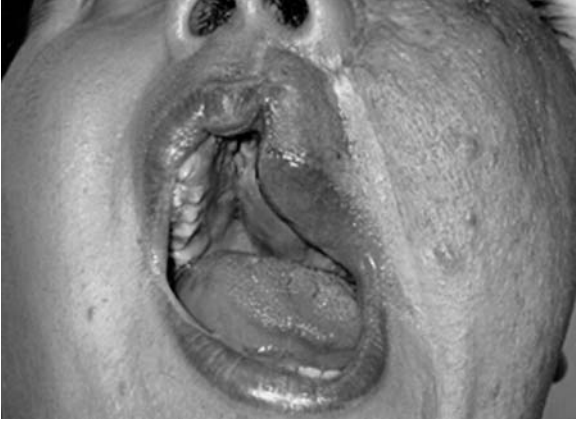le iki kez cerrahi müdahale geçirmiş ve bu girişimlerden sonra hızla büyüyerek, sık sık kanama atakları ile, eksülser olup enfekte olan, sağ fasiyal arter ve tüm kolleterallerinden beslenen AVM (Şekil 5). Preoperatif 24 saat önce yapılan embolizasyonu takiben hastada sağ oftalmik arter oklüzyonuna bağlı görme kaybı gelişti. Hastaya sağ hemifasiyal yumuşak doku rezeksiyonu yapıldı. Bir yıl sonra hızlı gelişen nüks üzerine genişletilen yumuşak doku rezeksiyonu ve sağ hemimaksillektomi yapıldı. Daha sonra sağ deltopektoral flep geciktirilerek genişletildi ve defektin onarımı yapıldı. Flebin ayrılması, flepte revizyonlar ve Abbe flep ile sağ komissuroplasti yapıldı. İzlemede sağ orbita apeksinde ve alt duvarında nüks gözlemlenmesi üzerine sağ göze eksantrasyon ve temporal kas flebi ile onarım uygulandı. İzlemede olan hastada sağ maksiller alan ve damak bölgesinde nükse ait bulgular ortaya çıkması üzerine sol total maksillektomi ile kafa tabanına kadar uzanan geniş çaplı rezeksiyon ve serbest kas flebi ile onarım uygulanmıştır. (Şekil 6, 7) Postoperatif kas flebi kaybedilmesi üzerine lokal dokular ile kapatma sağlanmıştır.

OLGU 3: C.A., 25 yaşında erkek;

Yüzünün sol tarafındaki lezyon nedeniyle son on yıl içinde yedi kez embolizasyon yapılan, sol fasiyal arter, internal maksilla arter, transfers fasiyal arter, sol oftalmik arterin lakrimal dalları, süperfasiyal temporal arter ile beslenen AVM (Şekil 8 a, b, 9, 10). Preoperatif 24 saat önce yapılan embolizasyondan sonra ameliyata alınan hastaya, sol eksternal karotis arterin askıya alınmasından sonra Weber-Ferguson insizyonu ile Le-Forte I osteotomi hattından kemik rezeksiyonu ve yumuşak doku eksizyonu yapıldı (Şekil 11, 12) 3 yıldan beri nüks görülmedi, yumuşak doku ödemi gerilemeye devam ediyor.



Şekil 11: Olgu 3'ün Postoperatif görüntüsü.



Şekil 12: Olgu 3'ün postoperatif ağızçından damağın görüntüsü

TARTIŞMA:

Vasküler lezyonlardan arteriovenöz lezyonların eksizyonu, özellikle baş boyun bölgesinde cesaret kırıcıdır. Bunların değerlendirilmesi ve büyüme hızlarının tahmin edilmesi çok kez imkansızdır olabilmektedir ve psikolojik etkileri ise çok daha fazladır^{3,9,8}.

Klinik olarak deri değişiklikleri olabilir veya olmayabilir fakat deri altında sinsice büyür. Fizik muayene sadece buzdağının üst kısmı konusunda bilgi verir¹⁰. Malformasyonlu dokunun çevresinde sıklıkla iskemik ülserlere rastlanır. Lezyon çevresindeki dokular kan talebi açısından lezyondaki yüksek hızdaki arteriovenöz şantlar ile rekabet edemez ve lezyon sağlam dokunun arteriel kanını çalar "arteriyel çalma fenomeni" ve bunun sonucunda iskemi ile dokuda beslenme bozuklukları ile nekrozlar gözlemlenir. Bu gerekçelerle lokal dokular ile rekonstrüksiyonlarda dikkatli olunmalıdır^{10,11}.

Anjiyografiler ile genişlemiş besleyici damarlar, yüksek hızda arteriovenöz şantlar, direkt venöz drenaj ve "arteriel çalma" fenomeni konusunda daha detaylı bilgi alınabilir¹¹.

Arteriovenöz malformasyonlar tedavisindeki güçlüklerden dolayı girişimsel radyolog, plastik cerrah, oftalmolojist, beyin cerrahı, diş hekiminden oluşan multidisipliner bir ekip yaklaşımını zorunlu kılar^{11,12,13}.

İlk aşama tedavinin amacını belirlemektir. Kür, palyasyon, iskemik ülserlerin tedavisi, iskemik ağrının tedavisi kanmanın veya işlevsel bozuklukların (beslenme solunum görme ile ilgili) giderilmesi ilgili kararlar alınır. Sonra kontrastlı Manyetik rezonans görüntüleme ve/veya bilgisayarlı tomografi ile kitlenin boyutu ve konumu konusunda fikir sahibi olunur ve ardından superselektif olarak anjiyografi ile lezyona ulaşılarak embolizasyon uygulanır¹¹. Olgularımızda MRG özellikle anjiyo-MRG operasyon planlamasında çok yardımcı olmuştur.

Hastalarımızda uygun olan tüm olgularda sırası ile verilen tedavi basamaklarına dikkat edilmeye çalışıldı. Özellikle yüksek akımlı arteriovenöz lezyonlarda ameliyat öncesi ameliyat stratejisini belirlemek anjiyografilerin ve kanama kontrolunun sağlanmasında preoperatif embolizasyonların belirgin faydası görülmüştür. Bu sayede

kanama ve kan transfüzyonu gereksinimi en azda tutulabilmiştir.

Olgularımızda embolizasyonda embolizan ajan seçiminde genellikle PVA (polyvinyl alcohol particles) tercih edilmiştir fakat geniş damar çaplı lezyonlarda embolizasyon sıvı olarak cyanoacrylate preparatları da eklenmiştir. Embolizasyonda ajan seçimi radyologlar tarafından yapılmıştır.

Geniş arteriovenöz lezyonu olan hastalar ilgili operasyonların yapıldığı merkezlere bazen yetersiz veya uygun olmayan tedavi öyküleri ile gelirler. Hatta bazılarının ameliyatları aşırı kanama nedeniyle yarım bırakılır veya ciddi kan replasmanı gereksinimi olur¹¹. Bizim serimizde bir hastalarımızda operasyon sonunda kardiyak arrest gelişmiştir fakat olgunun operasyonu uygun şekilde sonlandırılmıştır.

Daha önce başvuru olan yanlış veya yetersiz tedavi yolları sonraki tedavi seçeneklerindeki değiştirebilir. Örneğin lezyonun selektif embolizasyon ve radikal eksizyonu ile sorun çözümlenebilecek iken, çift taraflı eksternal karotis arter bağlanması veya proksimal embolizasyon uygulanması ile selektif embolizasyon şansını yitirecektir ilaveten komşu damarlardan kollateral gelişimleri ile kontrolü daha da güçleşecektir ve böylece lezyona radikal bir eksizyon uygulanama şansında kalmayacaktır^{11,14}. Bu sebeplerle özellikle kompleks olgularda stratejik planlamanın ve selektif embolizasyonların çok önemli bir yeri vardır.

Vasküler lezyonların stratejik planlamasında plastik cerrah iki önemli kriter ile tedaviyi belirlemelidir. 1-Güvenli bir şekilde optimal estetik sonucu elde etmek 2-Nüksle karşılaşmamak veya sınırlı nükslerle hastalığın takibi¹¹.

Az agresif ve küçük lezyonlarda preoperatif embolizasyonu takiben radikal rezeksiyon ile kür sağlanabilir.

Fakat büyük baş boyun malformasyonlarda radikal rezeksiyonlar tehlikeli sonuçlar verebilir ve vital yapıların kaybı ile sonuçlanabilir. Radikal rezeksiyonlar yapılabilir bile kür yakalanamayabilir ve hızla tekrarlar gelişebilir. Buna ilaveten daha güvenli olmak veya az tahrip edici operasyon yapmak amacıyla geniş lezyonların kısmi eksizyonunun yapılması ile kalan dokularda artmış akıma bağlı hızlı büyüme ve ilaveten cerrahi sonrası yara iyileşmesi esnasında açığa çıkan büyüme faktörleri ile oluşacak muhtemel anjiyotrofik etkinin sonucunda daha kötü sonuçlar ortaya çıkabilir. Fistülün eliminasyonu olmaksızın vasküler dokuların kısmi çıkarılması rekkürrens ve mikrofistüllerin oluşumu ile sonuçlanır¹⁵. Geniş lezyonların eksizyonu ile oluşan defektler serbest doku transferleri ile onarıldığında nüks oranları daha az olurken arteriyel çalmaya bağlı çevre dokularda oluşan iskemi ve nekrozlardan da kaçınılabılır¹⁶.

Zide ve Berensteine göre optimal estetik sonuçlar operasyondan birkaç gün önce embolizasyon vital yapıları koruyarak radikal rezeksiyon ve lokal dokular ile kapatma ancak ödemler yatıştıktan sonra ve izlemde yeni fistüllerin oluşmadığı gösterildikten sonra nihayi operasyonlar planlanır. Fakat bu süreçte devamlı tetikte olmak gerekir. Bazı hastalarda minör sorunların embolik kontrolü palyasyonla kür mümkündür¹¹. Biz de olgularımızda benzer bir straji izledik. Küçük veya total olarak eksize

edilebilecek 5 olguda lezyonlar radikal olarak rezekte edildi ve kür sağlanmaya çalışıldı. Fakat rezeksiyon ile yaşamsal yapıların kaybı olacak kalan 9 hastadaki lezyonlarda olabildiğince selektif embolizasyonlar ile rezeksiyonlar uygulandı. Nüksler izlendi ve ilerlemenin yavaşladığı veya durduğu durumlarda nihayi rekonstrüksiyonlara girişildi.

Tedavinin planlanmasında bazı ilkeler yol gösterici olacaktır. Bunları sıralarsak. Preoperatif embolizasyon, intraoperatif tümesan ve hipotansif anestezi daha az kan kayıplarına ve hayati yapıların daha dikkatli diseksiyonuna izin vermektedir.

Skalpdeki lezyonlarda altaki periost ile birlikte rezekte edildiğinde hızlı rekküresin önüne geçilebilmektedir¹¹. Ciddi kanamada lezyon içine dikişin faydası dokunabilir¹⁷.

Hastaların izlemlerinde uzun süreli deformite ve tekrarlayan lezyonlar hastalarda depresyona ve izolasyon duygusu gibi psikolojik bozukluklara sebep olur. Tedavi sürecinde hastaların yoğun bir şekilde etkilenen ruh yapılarında daima göz önünde tutulmalıdır.

Her bir yapılan aretiovenöz malformasyon olgusu konu ile uğraşan ekibe birçok şey öğretir.

SONUÇ:

Areteriovenöz malformasyonlu hastalarda tedavi konusunda görüş birliği tam olmamakla birlikte hastalığın ilerlemesinde tanı hataları, proksimal embolizasyon ve yetersiz eksizyonun etkili olduğu görülmektedir. Bu noktalar gözönüne alınarak yapılacak embolizasyonlar ve takiben büyük lezyonlarda hayati yapıları koruyarak eksizyonlar tamamının çıkarılabileceği kısmen küçük lezyonlarda kür amaçlı radikal eksizyonlarla hastalığın tedavisinin planlanmasının uygun olacağı kanısındayız.

Yrd.Doç.Dr. M.Tonguç İŞKEN

*Cumhuriyet Mahallesi Plaj Yolu Ekas Sitesi D Blok
Kat:4 No:8 İzmit 41100 Kocaeli*

KAYNAKLAR

- Lam, S. M., Dahiya, R., Williams, E.F. 3rd. Management of an arteriovenous malformation. Arch Facial Plast Surg. 5: 334, 2003.
- Mulliken JB YAE. Vascular Birthmarks: Hemangiomas and Malformations. Boston: WB Saunders, 1988;
- Weinzweig, N., Chin, G., Polley, J., et al. Arteriovenous malformation of the forehead, anterior scalp, and nasal dorsum. Plast Reconstr Surg. 105: 2433, 2000.
- Persky, M. S., Yoo, H.J., Berenstein, A. Management of vascular malformations of the mandible and maxilla. Laryngoscope. 113: 1885, 2003.
- Glowacki, J., Mulliken, J.B. Mast cells in hemangiomas and vascular malformations. Pediatrics. 70: 48, 1982.
- Mulliken, J. B., Glowacki, J. Hemangiomas and vascular malformations in infants and children: a classification based on endothelial characteristics. Plast Reconstr Surg. 69: 412, 1982.
- Boyd, J. B., Mulliken, J.B., Kaban, L.B., et al. Skeletal changes associated with vascular malformations. Plast Reconstr Surg. 74: 789, 1984.
- Malm, M., Carlberg, M. Port-wine stain--a surgical and psychological problem. Ann Plast Surg. 20: 512, 1988.
- Williams, E. F. 3rd, Hochman, M., Rodgers, B.J., et al. A psychological profile of children with hemangiomas and their families. Arch Facial Plast Surg. 5: 229, 2003.
- Hurwitz, D. J., Kerber, C.W. Hemodynamic considerations in the treatment of arteriovenous malformations of the face and scalp. Plast Reconstr Surg. 67: 421, 1981.
- Bradley, J. P., Zide, B.M., Berenstein, A., et al. Large arteriovenous malformations of the face: aesthetic results with recurrence control. Plast Reconstr Surg. 103: 351, 1999.
- Prochazkova, L., Machalka, M., Prochazka, J., et al. Arteriovenous malformations of the orofacial area. Acta Chir Plast. 42: 55, 2000.
- Enjolras, O., Deffrennes, D., Borsik, M., et al. [Vascular "tumors" and the rules of their surgical management]. Ann Chir Plast Esthet. 43: 455, 1998.
- Kohout, M. P., Hansen, M., Pribaz, J.J., et al. Arteriovenous malformations of the head and neck: natural history and management. Plast Reconstr Surg. 102: 643, 1998.
- Hurwitz, D. J., Kerber, C.W. Hemodynamic considerations in the treatment of arteriovenous malformations of the face and scalp. Plast Reconstr Surg. 67: 421, 1981.
- Tark, K. C., Chung, S. Histologic change of arteriovenous malformations of the face and scalp after free flap transfer. Plast Reconstr Surg. 106: 87, 2000.
- Popescu, V. Intratumoral ligation in the management of orofacial cavernous haemangiomas. J Maxillofac Surg. 13: 99, 1985.