

HAYVAN ISIRIĞINA BAĞLI TOTALE YAKIN ALT DUDAK DEFEKTİNİN BİLATERAL NAZOLABİAL FLEP İLE REKONSTRÜKSİYONU: OLGU SUNUMU

Birol CİVELEK, Fatih ÖKTEM, Selim ÇELEBİOĞLU

S.S.K. Ankara Eğitim ve Araştırma Hastanesi Plastik ve Rekonstrüktif Cerrahi Kliniği, Ankara

ÖZET

Dudağın mukoza, vermilyon ve oral komisürleri içeren geniş defektlerinin rekonstrüksiyonu genellikle zorluk teşkil eder. Literatürde çok sayıda rekonstrüksiyon metodu tanımlanmıştır. Ancak alt dudağın geniş defektleri için tanımlanmış ideal bir metod halen mevcut değildir. Lokal dokuların kullanımı dudak rekonstrüksiyonunun temelini oluşturur. Alt dudak rekonstrüksiyonunda amaç, normale yakın görünüm sağlamak ve oral sfinkter fonksiyonunun devamlılığını oluşturmak olmalıdır. Karapandzic flep, rotasyon flepler, yanak ilerletme flepleri, kompozit nazolabial ve gate flepler alt dudak kısmi defektlerinde en sık kullanılan fleplerdir. Nazolabial flep alt dudak rekonstrüksiyonunda sınırlı olarak kullanılmaktadır. Bu olgu sunumunda, hayvan ısırığı nedeniyle alt dudakta % 100 yakın olmuş doku defektinin, bilateral nazolabial flep kullanılarak yapılan rekonstrüksiyonu sunulmuştur.

Anahtar Kelimeler: Alt dudak, nazolabial flep

SUMMARY

The Reconstruction with Bilateral Nasolabial Flaps of a Near Total Lower Lip Defect Due to an Animal Bite

Reconstruction of large defects of the lower lip is always a challenging issue in plastic surgery. The use of local tissues forms the basic concept of lip reconstruction. The final goal in the reconstruction of the lower lip should be a normally looking lower lip with a competent oral sphincter. As of date, there exists no single ideal flap for the reconstruction of near total defects of the lower lip. Karapandzic flap, rotation flaps, cheek advancement flaps, composite nasolabial flaps and gate flaps are the most commonly employed flaps for the reconstruction of partial lower lip defects. However, the use of nasolabial flap is limited.

We present a male patient in whom we used bilateral nasolabial flaps for a near total defect of lower lip due to an animal bite.

Key Words: Lower lip, nasolabial flap

GİRİŞ

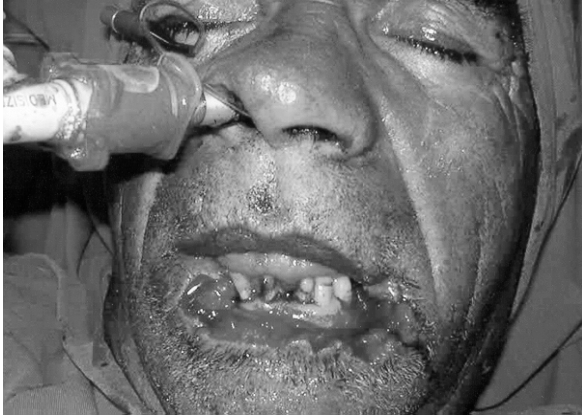Dudağın mukoza, vermilyon ve oral komisürleri içeren geniş defektlerinin rekonstrüksiyonu genellikle zorluk teşkil eder. Lokal dokuların kullanımı dudak rekonstrüksiyonunun temelini oluşturur¹. Literatürde çok sayıda rekonstrüksiyon metodu tanımlanmıştır. Ancak alt dudağın geniş defektleri için tanımlanmış ideal bir metod halen mevcut değildir.

Alt dudak rekonstrüksiyonunda amaç, normale yakın görünüm sağlamak ve oral sfinkter fonksiyonunun devamlılığını oluşturmak olmalıdır². Muskulokütanöz doku transferlerinin kas dokusu içermeleri nedeniyle alt dudak rekonstrüksiyonunda oral sfinkter fonksiyonunun sağlanması için ideal olduğu yönünde yayınlar mevcuttur³⁻⁸. Konsept olarak Karapandzic flep gibi kompozit doku içeren flepler ideal görünse bile, orbikularis oris kası geniş defektlerde sınırlıdır ve bu tip seçeneklerde mikrostomi kaçınılmazdır².

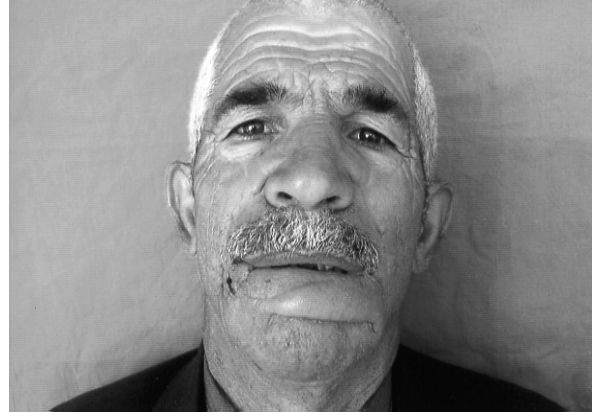
Bu yazıda, bir erkek hastada hayvan ısırığı nedeniyle oluşan totale yakın alt dudak defektinin bilateral nazolabial flep ile rekonstrüksiyonu sunulmaktadır.

OLGU SUNUMU

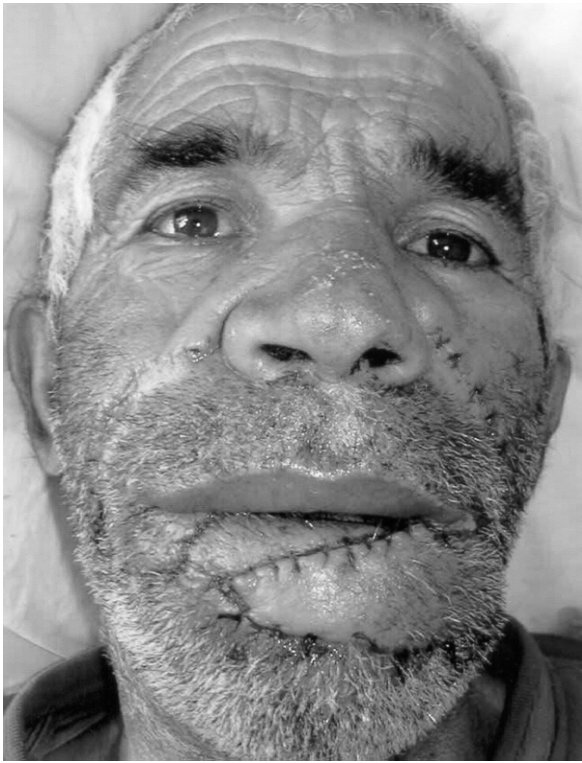48 yaşındaki erkek hasta eşek ısırması nedeniyle alt dudakta tamama yakın bir defektle acil servise başvurdu. Hayvan ısırığı olması nedeniyle parenteral antibiyotik başlandı. Avulse olan alt dudak dokusu arter anastomozu yapılarak replante edildi ancak, replantasyon başarısızlıkla sonuçlandı (Şekil 1). Rekonstrüksiyon için genel anestezi altında, bilateral inferior pediküllü nazolabial flepler kullanıldı. Flepler random cilt flebi şeklinde kaldırıldı. Sağ oral komisürün intakt olması nedeniyle, flep oral komisürden kısmen depitelize edilerek tünel oluşturulmak suretiyle geçirildi. Her iki flep, dudak iç ve dış dudak yüzeylerini oluşturarak Z-plasti şeklinde karşılıklı sütüre edilerek adapte edildi ve



Şekil 1: Totale yakın dudak defektinin görünümü. Sağ oral komisürün intakt olması dikkati çekmektedir.



Şekil 3: Postoperatif 6. ayda hastanın görünümü.



Şekil 2: Hastanın erken postoperatif dönemdeki görünümü.

rekonstrüksiyon tamamlandı (Şekil 2). Postoperatif dönemde nazogastrik tüp ile beslenen hasta postoperatif 10. günde taburcu edildi. Hastada postoperatif dönemde yara dehisansı, enfeksiyon ya da flep nekrozu gibi komplikasyonlarla karşılaşmadı. Halen izlemde olan hastanın postoperatif 6. aydaki muayenesinde kozmetik ve sfinkter fonksiyonlarının yeterli olduğu gözlenmiştir (Şekil 3).

TARTIŞMA

Alt dudak defektlerinin rekonstrüksiyonu için çok sayıda cerrahi teknik tanımlanmıştır. Alt dudağın 1 / 3 ten az bölümünü içeren defektleri primer onarılabılır. Daha büyük bölümü içeren defektler için lokal flepler kullanılmaktadır. Yanak ilerletme flepleri⁹⁻¹⁰, rotasyon flepler^{3,11}, karşı dudak flepleri¹²⁻¹⁴ ve nazolabial flep bu tekniklere örnek verilebilir¹⁵. Serbest doku transferleri de genellikle mental bölgeyi içine alan geniş defektler için kullanılmaktadır¹⁶.

Karapandzic flep, rotasyon flepler, yanak ilerletme flepleri, kompozit nazolabial ve gate flepler alt dudak kısmi defektlerinde en sık kullanılan fleplerdir. Karapandzic flep, normale yakın fonksiyonlu ve duyulu bir alt dudak sağlayabilir ancak geniş defektlerde mikrostomi ve komisür bozukluğu ortaya çıkar². Oral beslenme ve hijyen bozulur. Modifiye Bernard metodları iyi sonuç verebilir ancak labiomentel ve nazolabial foldlarda geniş doku kaybı oluşturur ve bu da gergin alt dudak ve kontur bozukluğu oluşturur². Muskulokütan nazolabial flepler mikrostomi oluşturmadan alt dudak rekonstrüksiyonunda kullanılmıştır. Fakat bu teknik üst dudağı denerve etmekte ve komisürde orbikülaris kası bozmaktadır¹⁷.

Nazolabial flep yaklaşık üç bin yıldır bilinmekle birlikte, von Bruns inferior pediküllü nazolabial flebin ilk tanımlayıcısı olarak literatürde ortaya çıkmaktadır¹⁸. Nazolabial flebin kanlanması konusu halen tartışmalı bir konudur¹⁹. Fasiyal arter nazolabial bölgede fasiyal kasların altında seyredir. Zengin subdermal vasküler dolaşım bu flebin en distal uçlarında dahi nekrozu engellemektedir²⁰⁻²¹.

Olgumuzda postoperatif dönemde flep nekrozuyla karşılaşılması da bu flebin güvenilirliğini göstermektedir. Hasta postoperatif dönemde oral sfinkter problemi yada ağızdan sıvı taşması (drooling) gibi sorunlar da gözlenmemiştir. Hastanın yeni bir cerrahi cerrahi girişimi reddetmesi nedeniyle, vermilyon

rekonstüksiyonu yapılamamıştır.

Olgumuzdaki rekonstüksiyona benzer bilateral nazolabial flep ile alt dudak rekonstüksiyonu literatürde bildirilmiştir ²². Ancak bu serideki olgularda flepler muskulokutan olarak kaldırılmıştır.

Lokal anestezi altında kaldırılabilmesi, flep diseksiyonunun kolaylığı, nazolabial flebin alt dudağın özellikle mentumu içermeyen % 100'e yakın defektlerinde iyi bir rekonstüksiyon alternatifi olarak kullanılabilmesini mümkün kılmaktadır.

Dr. Birol CİVELEK
Kehribar Sokak 9/24
G.O.P. Çankaya, ANKARA

KAYNAKLAR

1. Daya M, Mahomva O, Madaree A. Multistaged reconstruction of the oral commissures and upper and lower lip with an island submental flap and a nasolabial flap. *Plast Reconstr Surg* 108(4): 968-971, 2001.
2. Rudkin G H, Carlsen B T, Miller T A. Nasolabial flap reconstruction of large defects of the lower lip. *Plast Reconstr Surg* 111(2): 810-817, 2003.
3. Karapandzic M. Reconstruction of lip defects by local arterial flaps. *Br J Plast Surg* 27: 93-97, 1974.
4. Fujimori R. Gate flap for total reconstruction of the lower lip. *Br J Plast Surg* 33:340-45, 1980.
5. Gürel M, Aliç B, Seyhan A, Çilingir M. Total lower lip reconstruction in advanced squamous carcinoma: Application of the gate flap technique. *Ann Plast Surg* 28:434-439, 1992.
6. Bayramiçli M, Numanoğlu A, Tezel E. The mental V-Y island advancement flap in functional lower lip reconstruction. *Plast Reconstr Surg* 100: 1682-1687, 1997.
7. Moschella F, Cordova A. Platysma muscle cutaneous flap for large defects of the lower lip and mental region. *Plast Reconstr Surg* 101:1803-1808, 1998.
8. Yotsuyanagi T, Nihei Y, yokoi K, Sawada Y. Functional reconstruction using a depressor anguli oris myocutaneous flap for large lower lip defects, especially for elderly patients. *Plast Reconstr Surg* 103:850-855, 1999.
9. Bernard C. Cancer de la levre inferieure opere par un procede nouveau. *Bull. Mem. Soc. Chir. Paris* 3: 357, 1853.
10. Webster RC, Coffee RJ, Kelleher RE. Total and partial reconstruction of the lower lip with innervated muscle bearing flaps. *Plast Reconstr Surg* 25:360, 1960.
11. Gillies HD, Millard DR, Jr. *The Principles and Art of Plastic Surgery, Volume II* Boston: Little, Brown, 1957, P.507-508.
12. Bowers DG, Jr. Double cross lip flaps for lower lip reconstruction. *Plast Reconstr Surg* 47: 209-213, 1971.
13. Kazanjian VH, Roopenian A. The treatment of lip deformities resulting from electrical burns. *Am J Surg* 88:884-887, 1954.
14. Yoshida T, Ohura T, Sugihara T. The double cross lip flap operation for lower lip reconstruction after tumor excision. *J Jpn Plast Reconstr Surg* 7:37-39, 1987.
15. Walker AW, Schewe JE, Jr. Nasolabial flap reconstruction for carcinoma of the lower lip: An eleven-year follow-up study. *Am J Surg* 11:783-788, 1967.
16. Sadove RC, Luce EA, McGrath PC. Reconstruction of the lower lip and chin with the composite radial forearm-palmaris longus free flap. *Plast Reconstr Surg* 42:337-341, 1991.
17. Mavili E, Kayıkçıoğlu A, Gürsu G. Modified use of gate flap for the reconstruction of the lower lip. *Eur J Surg Oncol* 19:327-331, 1993.
18. von Bruns V. *Chirurgischer Atlas: Billiche Darstellung der chirurgischen Krankheiten und der zuihrer Heilung erforder-Lichen Instrumente, Bandagen und Operationen. II Abt.:Kau und Geschmecks-Organ.* Tubingen: Laupp, 1857-1860.
19. Hynes B, Boyd JB. The nasolabial flap: Axial or random? *Arch Otolaryngol Head Neck Surg* 114:1389-1392, 1988.
20. Spear SL, Kroll SS, Romm S. A new twist to the nasolabial flap for reconstruction of lateral alar defects. *Plast Reconstr Surg* 79:915-918, 1987.
21. Birt BD, Gruss JS. Intraoral reconstruction using the nasolabial flap. *J Otolaryngol* 14:233-236, 1985.
22. Conley JJ, Hamaker RC. Melanoma of the head and neck. *Laryngoscope* 87:760-764, 1977.