

SIÇAN KULAĞINDA LAZERLE CİLT GENÇLEŞTİRME SONRASI GELİŞEN ÖDEMDE HİPERBARİK OKSİJEN TEDAVİSİNİN ETKİSİ

Cengiz AÇIKEL, Ersin ÜLKÜR, Hakan AY, Özge ERGÜN, Bahattin ÇELİKÖZ

GATA Haydarpaşa Eğitim Hastanesi Plastik ve Rekonstrüktif Cerrahi Kliniği ve Yanık ünitesi, Deniz ve Sualtı Hekimliği, İstanbul

ÖZET

Lazerle cilt gençleştirmeye bağlı gelişen yara ödeminin azaltılmasında hiperbarik oksijen (HBO) tedavisinin etkisini kantitatif olarak değerlendiren bir çalışma yoktur. Bu çalışmada, yeni bir yara modeli oluşturuldu ve lazerle cilt gençleştirmeye bağlı gelişen yerel doku ödeminin azaltılmasında HBO tedavisinin etkinliği araştırıldı. Herbirinde 9 erkek Wistar sıçan bulunan 7 grup oluşturuldu. Tüm gruplarda, sıçanların sol kulağının ön yüzünde 81 mm²'lik bir alan, 'flash-scanned' karbondioksit lazer ile bir geçiş yapılarak dezepitelize edildi. HBO tedavisi uygulanmayan gruplarda, lazer sonrası 2 dk, 6 saat, 12 saat ve 24. saatlerde (Grup I-IV) sol kulaktaki yaranın merkezinden ve karşı sağlam kulaktan 6 mm çapında tam kalınlıkta deri biopsileri alındı. HBO tedavisi laserlemeden hemen sonra ve 8 saat sonra uygulandı. HBO tedavisi yapılan gruplarda, her iki kulaktan doku örnekleri lazerleme sonrası 6, 12 ve 24. saatlerde alındı (Grup V-VII). Doku örneklerinin su içeriği yüzdeleri hesaplandı ve zamana karşı işaretlendi. Sonuçlar, karbondioksit lazerle deri gençleştirmenin sıçan kulağında önceden kestirilebilir, tekrarlanabilir ve istatistiksel olarak anlamlı derecede yerel doku ödeminin yol açtığını, ve HBO tedavisinin ne gelişen yerel doku ödeminin şiddetini azaltmada ne de oluşan ödemin gerilemesini hızlandırmada etkin olmadığını gösterdi.

Anahtar Kelimeler: Karbondioksit lazerle deri gençleştirme, hiperbarik oksijen tedavisi, yara ödemi,

GİRİŞ

Lazerle cilt gençleştirme (lazer skin resurfacing) yöntemi son yıllarda güneş ışığına maruz kalmış ve yaşlanmış yüz derisinin gençleştirilmesinde yaygın olarak kullanılmaktadır. Bununla birlikte, lazer yardımı ile cildin soyulması sonrasında yüzde gelişen ödem ve yara eksudasyonu hastayı rahatsız etmekte ve halen hasarlanmış olan dermal hücreleri daha hipoksik hale getirerek kuruma ve enfeksiyona olan duyarlılıklarını artırmaktadır. Yüzde gelişen ödem 48 saat süre ile

SUMMARY

Effect of Hyperbaric Oxygen Therapy on Edema Formation Following Laser Skin Resurfacing of Rat Ear

No study has quantitatively evaluated the efficacy of hyperbaric oxygen therapy in reducing laser skin resurfacing-induced wound edema. In this study, a new wound model was created and the efficiency of hyperbaric oxygen therapy (HBO) in reducing laser skin resurfacing-induced local tissue edema was investigated. An area of 81 mm² on the anterior surface of the male Wistar rat's left ear was deepithelialized by one pass of flash-scanned carbon dioxide laser in all groups. In HBO-untreated groups, full-skin thickness biopsies, 6-mm in diameter, were harvested from the center of the wound on the left ear and from the contralateral-uninjured ear at 2 min, 6 h, 12 h and 24 h after laser-resurfacing (Groups I-IV). Hyperbaric oxygen treatment was performed immediately and 8 hours after laser resurfacing. In HBO-treatment groups, tissue samples from both ears were harvested at postlaser hours 6, 12, and 24 (Groups V-VII). The percentages of water contents of the tissue samples were calculated and plotted against the time. The results indicated that carbon dioxide laser skin resurfacing did induce statistically significant local tissue edema on rat ear in a predictable and reproducible manner, and hyperbaric oxygen therapy neither reduced the degree of local tissue edema, nor enhanced the resolution of established edema.

Key Words: Carbon dioxide laser skin resurfacing, hyperbaric oxygen therapy, wound edema.

uygulanan buz torbaları ve oral kortikosteroidler ile sınırlı da olsa azaltılabilir¹.

Deniz seviyesindeki normal atmosferik basıncın iki katı basınç altında % 100 oksijen inhalasyonu, hiperbarik oksijen (HBO) tedavisinin temelini oluşturur. Karbondioksit lazerle cilt gençleştirmeyi izleyen dönemde, HBO tedavisinin yüzde eritem ve ödemi azalttığı ve yara iyileşmesini hızlandırdığı klinik gözlemlere dayanılarak ileri sürülmüştür.² Bununla birlikte hiçbir klinik veya deneysel çalışmada lazerle

gençleştirmeyi izleyen dönemde gelişen doku ödeminin kantitatif ölçümü, ödem gelişiminde HBO tedavisinin etkisi ve kontrol grupları ile karşılaştırılması yapılmamıştır.

Bu çalışmanın amacı, bir yara modeli oluşturarak, karbondioksit lazerle cilt gençleştirme sonrası gelişen doku ödeminin azaltmada HBO tedavisinin etkinliğini araştırmaktır.

GEREÇ ve YÖNTEM

Denekler

Ağırlıkları 180-200 gram arasında değişen 63 adet Wistar cinsi erkek sıçan denek olarak kullanıldı. Tüm hayvanlara intraperitoneal ketamin hidroklorür (80 mg/kg) ile anestezi uygulandı. Aynı kafeslerde barındırılan hayvanlar deney süresince laboratuvar yemi ve su ile beslendi.

Yara Modeli

Sıçanların sol kulağının ön yüzünde 81 mm²'lik bir alan, 'flash-scanned' karbondioksit lazer (Sharplan 150 XJ Silk Touch, Sharplan Lasers Inc., Needham, Mass., USA) kullanılarak dezipitelize edildi. Bu işlem sırasında lazer aygıtı 'SilkTouch' moduna ayarlandı ve F 260 elcik ve 9 mm'lik kare şekilli ışın paterni ile bir geçiş yapıldı. Bu alan serum fizyolojik emdirilmiş gaz tampon ile silindi ve kuru bir gaz tampon ile kurulandı. Herhangi bir pansuman malzemesi veya topikal merhem uygulanmadı. Tedavi edilen alandan alınan doku örneklerinin histolojik incelemesi kullanılan lazer ayarları ile tek bir geçişin epidermis ve dermisin üst kısmını soyabildiğini teyid etti.

HBO Tedavisi

HBO ile tedavi edilen gruplarda denekler, bir hiperbarik hayvan kafesinde 60 dakika süre ile 2.0 atmosfer basınç altında % 100 oksijene maruz bırakıldılar. Lazer ile gençleştirmeden hemen sonra ve 8 saat sonra olmak üzere toplam iki seans HBO tedavisi uygulandı.

Çalışma Grupları

Herbirinde 9 adet erkek Wistar sıçan bulunan 7 grup oluşturuldu. HBO ile tedavi edilmeyen gruplarda lazer ile gençleştirmeden sonra, 2. dakika (Grup I), 6. saat (Grup II), 12. saat (Grup III) ve 24. saatte (Grup IV) her iki kulaktan doku örnekleri alındı. HBO ile tedavi edilen grupta, lazerle gençleştirme sonrası, 6. saat (Grup V), 12. saat (Grup VI) ve 24. saatte (Grup VII) heriki kulaktan doku örnekleri alındı. Grup I doku su içeriği bakımından kontrol grubu olarak kullanıldı. Lazer uygulanmış olan sol kulaktan alınan doku örneği yerel doku ödeminin tespiti amacı ile, aynı hayvanın lazer uygulanmayan sağ kulağından alınan doku örneği ise sistemik doku ödeminin tespiti amacı ile kullanılmıştır.

Doku Ödeminin Tespiti

Altı milimetre çapında tam kalınlıkta alınan doku örnekleri hassas terazide tartıldı, 37 °C'lik inkübatörde

16 saat süre ile kurutuldu ve örnekler tekrar tartıldı. Yaş ve kuru ağırlıklar arasındaki fark buharlaşan ödem sıvısı olarak kabul edildi ve dokunun yüzde kaçının ödem sıvısından ibaret olduğu hesaplandı (doku su içeriği yüzdesi). Örneğin, yaş ağırlığı 10 gr olan bir dokunun kuru ağırlığı 2 gram ise, bu dokunun su içeriği %80' dir. Bu yüzdeler gruptaki her doku örneği için hesaplandı.

İstatiksel Analiz

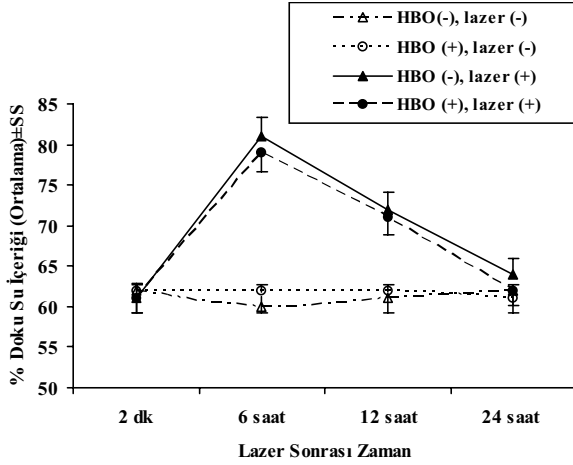
Tüm gruplarda hem lazerle gençleştirme uygulanan sol kulaklar hem de lazer uygulanmayan sağ kulaklar için doku su içeriği yüzdesi ortalaması ve standart sapmaları hesaplandı. Her grup içerisinde sağ ve sol kulaklardan yapılan ölçümler birbirleri ile karşılaştırıldığı gibi, her grup diğer gruplar ile de ikili karşılaştırıldı.

İstatiksel analiz için SPSS (Statistical Package for Social Sciences) for Windows 10.0 programı kullanıldı. İstatiksel farklılıklar, Independent Samples test, Mann Whitney U Test, Oneway Anaysis of Variance (ANOVA) ve Kruskal Wallis testleri ile hesaplandı. Sonuçlar % 95 güvenlik aralığında, anlamlılık p< 0.05 düzeyinde değerlendirildi.

BULGULAR

Deney protokolü süresince tüm denekler yaşadı. Çalışma gruplarının lazer uygulanmayan sağ kulaklarının ve lazer uygulanan sol kulaklarının ortalama doku su içeriği yüzdeleri ve standart sapmaları sırası ile Şekil 1' de gösterilmiştir. Tüm gruplarda lazer uygulanmayan sağ kulakların su içerikleri karşılaştırıldığında istatistiksel olarak anlamlı bir fark gözlenmedi. Bu sonuç karbondioksit lazerle gençleştirmenin, kullanılan yara modelinde, sistemik ödeme yolaçmadığını ve HBO tedavisinin de normal doku su içeriklerinde anlamlı bir değişiklik yapmadığını göstermektedir.

Lazerle cilt gençleştirme uygulanan sol kulaklar değerlendirildiğinde (Şekil 2); lazer sonrası 6. saatte HBO tedavisi uygulanmayan grupta (Grup II) doku su içeriği lazer sonrası 2. dakika ölçümlerine göre %21 artarken, bu artış HBO tedavisi uygulanan grupta (Grup V) %18 olmuştur. Her gruptaki artış da kontrol grubundan anlamlı derecede farklı iken (p< .001) bu iki grup arasındaki fark anlamlı değildi (p>0.05). Diğer bir deyişle her iki grupta da yerel ödem gelişmişti ve HBO tedavisi ödem gelişimini istatistiksel olarak anlamlı derecede azaltmamıştı. Lazer sonrası 12. saatte yine HBO tedavisi uygulanan (Grup III) ve uygulanmayan (Grup VI) gruplar kontrol grubundan anlamlı derecede farklı idi yani yerel ödem devam ediyordu. Bu gruplar arasında ise anlamlı bir farkın olmaması HBO tedavisinin oluşan yerel ödemin gerilemesini hızlandırmadığını gösteriyordu. Lazer sonrası 24. saatte yapılan ölçümlerde (Grup IV ve VII) ise yerel ödemin kontrol grubu seviyesine gerilediği saptandı.



Şekil 1: Tüm grupların su içeriklerinin ortalama yüzdesi (%) ± standart sapması (SS). Lazerle cilt gençleştirme sonrası 6. ve 12. saatlerde lazer uygulanan kulaklarda anlamlı yerel doku ödemi gelişirken ($p < .001$)

TARTIŞMA

Fulton karbondioksit lazer ile gençleştirmeyi takiben HBO tedavisi uyguladığı 12 hasta ile HBO tedavisi uygulamadığı 12 hastayı klinik olarak karşılaştırmış ve HBO tedavisi uygulanan hastalarda eritem ve ödemin daha az geliştiğini yara iyileşmesinin ise daha hızlı olduğunu bildirmiştir.² Bununla birlikte HBO tedavisi uygulanan ve uygulanmayan hastaların yüzlerinde gelişen ödem ve eritem kantitatif olarak değerlendirilmemiştir. Yüzde lazerle cilt gençleştirme uygulanmış hastalarda HBO tedavisinin ödem engelleyici etkisinin kantitatif olarak değerlendirildiği bir klinik çalışma yapmak oldukça güçtür çünkü insanlarda fasial ödemin birden fazla ve kantitatif olarak ölçümü zordur. Diğer taraftan HBO tedavisi sistemik bir tedavi olduğu için aynı hastada HBO tedavisi uygulanan ve uygulanmayan bölgeler oluşturmak mümkün değildir ve kontrol için başka hastalara gereksinim vardır. Ancak hastaların cilt yapısına göre gerekli lazer enerji yoğunluğu ve geçiş sayısı farklılıklar göstermekte ve her hastanın aynı enerji miktarına verdiği inflamatuvar yanıt ve doku ödem miktarı da farklı olabilmektedir. Bu nedenlerle hastaların standardizasyonu güçtür ve pratikte böyle bir klinik çalışma yapmak zordur.

Biz bu çalışmamızda bir hayvan modeli geliştirdik ve karbondioksit lazer yardımı ile epidermis ve üst dermisin soyulmasının sıçan kulağında yerel doku ödemi oluşturduğunu gösterdik. Lazer aygıtı ile ablasyon yapılacak yüzey alanı ve doku derinliği çok kesin bir şekilde kontrol edilebilmektedir ve bu nedenle standartize bir yara oluşturmak oldukça kolaydır. Biz bu standartize edilebilir ve tekrarlanabilir yara modelinin antiödem tedavilerin etkinliğinin

ölçülmesinde kullanılabileceğini düşünmekteyiz.

Çalışmamızda, HBO tedavisi, günümüzde uygulanan HBO tedavi protokollerine benzer şekilde 24 saat içinde iki seans halinde uygulandı. İlk seans lazerle cilt gençleştirmeden hemen sonra, ikinci seans ise 8 saat sonra yapıldı. Grup V'e (lazer sonrası 6. saat grubu) bir HBO tedavi seansı Grup VI ve VII' ye (lazer sonrası 12. ve 24. saat grupları) iki HBO tedavi seansı uygulanmış oldu. Bununla birlikte doku su içeriği yüzdeleri HBO tedavisi uygulanan ve uygulanmayan gruplarda birbirlerine paralel seyretti. HBO tedavisinin yerel yara ödeminin önlenmesinde ve varolan ödemin gerilemesinde istatistiksel olarak anlamlı bir etkisinin olmadığı gözlemlendi.

Güneş ışığına maruz kalmış ve yaşlanmış yüz derisinin tedavisinde karbondioksit lazerle gençleştirme etkili bir yöntemdir. Epidermis ve üst dermisin bazı bölümleri, lazer yardımı ile soyulur ve yüzeyel bir açık yara oluşturulur. Lazer-doku etkileşimi sırasında üretilen ısı dermal yatakta 20-150µm kalınlığında bir 'termal hasar zonu' oluşturur.¹³ Bu alan yara iyileşmesinin erken evresinde dökülecek olan denatüre dermal kollojenden ibarettir. Aynı bölgede kapiller geçirgenlikte artış ve mikrovasküler alandan termal hasar zonuna plazma sızıntısı şeklinde bir inflamatuvar yanıt ve buna bağlı yerel doku ödemi gelişir. Gelişen ödemin boyutu başlıca tedavi edilen alanın anatomik yerleşimine (göz çevresi, ağız çevresi gibi), yapılan geçişin sayısına ve bir geçişte deriye uygulanan lazer enerji yoğunluğuna (fluence, J/cm²) bağlıdır.

HBO tedavisi 2. ve 3. derece deri yanıklarının tedavisinde yoğun şekilde araştırılmaktadır. Çeşitli klinik ve deneysel çalışmalarda yanık sonrası akut destek evresinde yapılan yardımcı HBO tedavisinin, epitelizasyonu artırdığı, inflamatuvar yanıtı azalttığı ve belirgin biçimde oluşturduğu vazokonstriksiyona bağlı olarak damar dışına plazma kaçışını, doku ödemi gelişimini ve intravenöz sıvı gereksinimini azalttığı bildirilmektedir.⁴⁻¹² Hammerlund, HBO tedavisinin ultraviyole ile bül oluşturulan gönüllülerde doku ödeminin ve yara eksüdasyonunu azalttığını gösterdi.¹³ Tüysüz fare kulaklarında yüzeyel bir yara modeli kullanan Uhl ve arkadaşları HBO tedavisinin normal ve iskemik deride yara iyileşmesini artırdığı sonucuna vardı.¹⁴ Bununla birlikte yerel doku ödeminin boyutundaki değişiklik yukarıda belirtilen hiçbir çalışmada kantitatif olarak ölçülmemiştir. Diğer taraftan, Nylander ve arkadaşları kontrollü bir deneysel çalışmada haşlanma yanığı sonrası ödem gelişiminde HBO tedavisinin etkisini araştırdılar ve HBO tedavisinin genel ödemi azaltırken, yerel yanık ödeminde etkisinin olmadığını bildirdiler.¹⁵ Shoshani ve arkadaşları derin ikinci derece yanıklı kobaylarda her oturumda 90 dakikalık HBO tedavisi uyguladılar ve epitelizasyon hızında yavaşlama gözlediler.¹⁶

Literatürde ciddi doku ödeminde yol açan yanıklarda

dahi HBO tedavisinin ödem önleyici etkisi tartışmalıdır. Kaldı ki dermiste lazere bağlı gelişen inflamasyon ve termal hasar zonu yanıklarda izlenen staz zonu ve içerdiği hipoksik hücreler ile karşılaştırıldığında çok sınırlıdır. Çünkü, derinin buharlaşma eşiğinden (4-5 joule/cm²) daha fazla bir enerji, derinin termal relaksasyon zamanından (0.8-1 milisaniye) daha kısa bir zaman diliminde uygulanmaktadır.^{17,18} Bu nedenle HBO nun olası antiödem etkisi istatistiksel olarak farklı olacak kadar belirgin olmamış olabilir. Çalışmamızda lazer sonrası 6. saatte HBO tedavi grubunda saptanan ödem miktarı HBO tedavisi uygulanmayan gruba göre daha düşüktür ancak istatistiksel olarak anlamlı değildir. HBO tedavisinin birmiktar antiödem etkisi olsa bile çalışma modelimizde, geniş vücut yüzey alanlarına göre, küçük bir alanın kullanılmış olması nedeniyle antiödem etki belirgin hale gelmemiş olabilir.

Diğer taraftan, HBO tedavisinin özellikle ezilme yaralanması veya ekstremitenin kompartman sendromu gibi akut hipoksik durumlarda faydalı olduğu açıkça ortaya konmuştur^{19,20}. Bu durumlarda HBO tedavisi düşük doku perfüzyonuna rağmen doku oksijen seviyesini yaşanabilir bir seviyede tutar ve buna bağlı olarak da gelişecek olan ödem miktarını azaltır. Nevar ki, lazerle cilt gençleştirmede bu kadar dramatik bir perfüzyon bozukluğu veya hipoksi söz konusu değildir.

Sonuç olarak, bu çalışmada HBO tedavisinin karbondioksit lazerle cilt gençleştirme sonrasında gelişen yerel doku ödeme anlamlı bir etkisi saptanmamıştır. HBO tedavisinin aynı işlem sonrası gözlenen hiperemi ve epitelizezyon hızlarına olan etkilerinin de kantitatif ölçümlerle test edilmesi gerektiğini düşünmekteyiz.

Dr. Cengiz AÇIKEL
GATA Haydarpaşa Eğitim Hastanesi
Plastik ve Rekonstrüktif Cerrahi Kliniği
ve Yanık Ünitesi
34668, Üsküdar, İSTANBUL

KAYNAKLAR

- Hruza GJ; Skin resurfacing with lasers; Fitzpatrick's J Clin Dermatol, 3; 38, 1995.
- Fulton JE Jr; The use of hyperbaric oxygen (HBO) to accelerate wound healing; Dermatol Surg; 26(12);1170, 2000.
- Acikel C, Ulkur E, Guler MM; The treatment of burn scar depigmentation by carbon dioxide laser-assisted dermabrasion and thin skin grafting; Plast Reconstr Surg, 105; 1973, 2000.
- Hart GB, O'Reilly RR, Broussard ND; Treatment of burns with hyperbaric oxygen; Surg Gynaecol Obstet, 139; 693, 1974.
- Boykin JV, Eriksson E, Pittman N; In vivo microcirculation of a scald burn and the progression of postburn dermal ischemia; Plast Reconstr Surg, 66; 191, 1980.
- Wells CH, Hilton JG; Effect of hyperbaric oxygenation on host burn plasma extravasation. In: Davis JE, Hunt TK, eds. Hyperbaric oxygen therapy; Undersea Medical Society, Bethesda; 259, 1977.
- Cianci P, Sato R; Adjunctive hyperbaric oxygen therapy in the treatment of thermal burns: a review; Burns, 20; 5, 1994.
- Grossman AR; Hyperbaric oxygen in the treatment of burns; Ann Plast Surg, 1; 163, 1978.
- Grossman AR, Grossman AJ; Update on hyperbaric oxygen and treatment of burns; Hyperbaric Oxygen Rev,3; 51, 1982.
- Niu AKC, Yang C, Lee HC, et al; Burns treated with adjunctive hyperbaric oxygen therapy: a comparative study in humans; J Hyperbaric Med, 2; 75, 1987.
- Saltzman HA, Hart L, Sieker HO, et al; Retinal vascular response to hyperbaric oxygenation; JAMA, 191; 290, 1965.
- Niezgoda JA, Cianci P, Folden BW, Ortega RL, Slade JB, Storrow AB; The effect of hyperbaric oxygen therapy on a burn wound model in human volunteers; Plast Reconstr Surg, 99 ; 1620, 1997.
- Hammerlund C, Svedman C, Svedman P; Hyperbaric oxygen treatment of healthy volunteers with UV-irradiated blister wounds; Burns, 17; 296, 1991.
- Uhl E, Sirsjo A, Haapaniemi T, Nilsson G, Nylander G; Hyperbaric oxygen improves wound healing in normal and ischemic skin tissue; Plast Reconstr Surg, 93; 835, 1994.
- Nylander G, Nordstrom H, Eriksson E; Effects of hyperbaric oxygen on edema formation after a scald burn; Burns, 10; 193, 1984.
- Shoshani O, Shupak A, Barak A, Ullman Y, Ramon Y, Lindenbaum E, Peled Y; Hyperbaric oxygen therapy for deep second degree burns: an experimental study in the guinea pig; Br J Plast Surg, 51; 67, 1998.
- Green, H. A., Burd, E., Nishioka, N. S., Brüggemann, U., Compton, C. C; Middermal wound healing; Arch. Dermatol, 128; 639,1992.
- Chernoff, G., Slatkine, M., Zair, E., Mead, D; SilkTouch: A new technology for skin resurfacing in aesthetic surgery; J Clin Laser Med Surg, 13; 97, 1995.
- Nylander G, Nordstrom H, Lewis D, et al; Metabolic effects of hyperbaric oxygen in postischemic muscle; Plast Reconstr Surg, 79; 91, 1987.
- Strauss MB, Hargens AR, Gershuni DH, et al; Reduction of skeletal muscle necrosis using intermittent hyperbaric oxygen in a model compartment syndrome; J Bone Joint Surg, 65; 656, 1983.