

GREFT DONÖR ALANI BAKIMINDA HİDROJEL KULLANIMI

Adem ÖZKAN, Zekeriya TOSUN, Sadık ŞENTÜRK, Sema TUNCER, Nedim SAVACI

Selçuk Üniversitesi Tıp Fakültesi Plastik ve Rekonstrüktif Cerrahi Anabilim Dalı, Anesteziyoloji ve Reanimasyon Anabilim Dalı, Konya

ÖZET

İnce kalınlıkta deri grefti alınması sonrasında greft donör alanı yara bakımı; enfeksiyon gelişmesini önlemek, hızlı epitelizasyon gelişmesine yardımcı olmak, ağrıyı azaltmak ve hastanede kalış süresini kısaltmak gibi hastanın yaşam kalitesini artıracak faktörleri sağlamalıdır. Plastik cerrahi kliniklerinde greft donör alanı yara bakımı oklüzif pansumanla yapılmakta ve malzeme olarak da yaygın olarak hazır tülgras kullanılmaktadır.

Kliniğimizde greft donör alan yara bakımı için hazır tülgrasa alternatif olabileceği düşüncesiyle oklüzif bir pansuman malzemesi olan hidrojel kullanılarak enfeksiyon, ağrı ve yara iyileşmesi üzerine etkileri tülgrasla karşılaştırılmıştır. Ocak 1999- Mayıs 2000 yılları arasında çeşitli nedenlerle tedavisi ince kalınlıkta deri greftiyle yapılan 30 hastanın, greft donör alan yara bakımı 15'inde hidrojel ile ve 15'inde hazır tülgras ile yapılarak sonuçlar değerlendirilmiştir.

Sonuç olarak, hidrojel pansuman yapılan hastaların hiçbirinde enfeksiyon görülmemiştir ve ağrı şikayetiyle hiçbirinde analjezik ihtiyacı olmamıştır. Ancak hazır tülgrasa göre epitelizasyonda gecikme olmaktadır.

Anahtar Kelimeler: Greft donör alan, hidrojel

GİRİŞ

İnce kalınlıkta deri grefti alınması sonrasında greft donör alanı bakımı; hastada yeni bir defekt oluşturması sebebiyle morbiditeye yol açmakta ve iyi bir bakım gerekmektedir. Bu hastalarda ağrı ve enfeksiyon önemli bir problemdir. Ağrı, hasta konforunu bozan en önemli faktörlerden biri iken, enfeksiyon da yara iyileşmesini bozmakta, hatta geciktirmektedir. Genel olarak tüm yara iyileşmelerinde olduğu gibi bu hastalarda da pansuman; yarayı koruduğu gibi iyileşmesini de hızlandırmalı, ansuman değiştirme peryotlarını uzatmalı, lokal veya sistemik enfeksiyon riskini ve ağrıyı azaltmalıdır¹. Günümüzde deri grefti donör alan pansumanları oklüziv olarak yapılmaktadır. Bu yazıda hidrojel ile ince kalınlıkta deri grefti donör alanı pansumanı yapılan

SUMMARY

Hydrogel Using Treatment of Graft Donor Site

After harvesting split thickness skin graft, optimal donor wound care reducing infection, acceleration of epithelisation, reducing the pain and less hospitalization period must be considered. Commercially available tull grase is mostly used for split thickness skin raft donor sites closure in plastic surgery clinics.

An alternatively an occlusive wound dressing material "hidrojel" was used in our clinic for split thickness skin graft donor sites closure. A comparative study between hidrojel and tull grase was arried out according to pain, infection and wound healing. Between January 1999 and May 2000, 30 patients with split thikness skin graft harvested were included to study. 15 patient skin graft donor site were closed with hidrojel, 15 patients skin graft donor site were closed with tull grase.

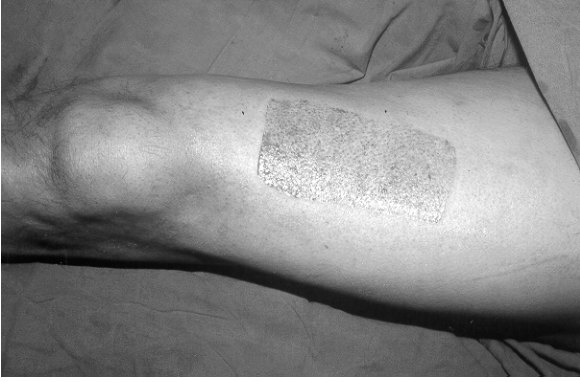There were no infection and pain complainment patient with hidrojel however epithelisation delayed for these patients.

Key Words: Greft donor site, hidrojel

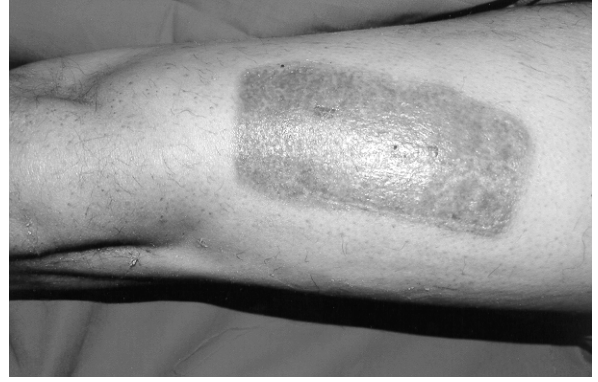hastalarda yara iyileşmesi ve ağrıları, hazır tülgras ile greft donör alanı bakımı yapılan hastalarla karşılaştırılarak sonuçlarımız sunulmuştur.

GEREÇ ve YÖNTEM

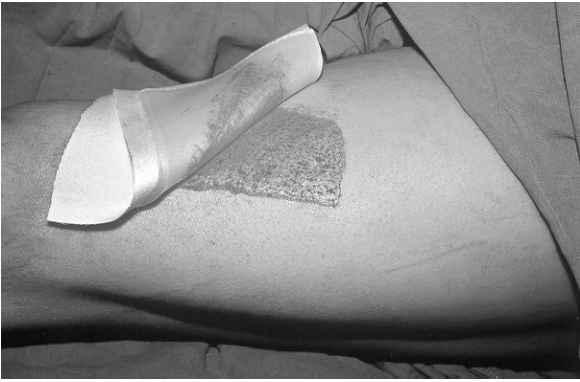
Kliniğimizde Ocak 1999-Mayıs 2000 yılları arasında sebeblerle opere edilen 15 hastaya ince kalınlıkta deri grefti donör alanı bakımında hidrojel (Elasto-Gel, Southwest technologies inc.), 15 hastaya da hazır tülgras (Bactigrass tül 15x20 cm, Smith Nephew) uygulandı. Standardizasyonu sağlamak amacıyla 25-40 yaş arası hastalar, aynı marka ve özellikte elektrikli dermatom ile ince kalınlıkta alınan deri grefti donör alanları çalışmaya dahil edildi. yara iyileşmesini etkileyebilecek sistemik hastalığı olan hastalar çalışmaya



Şekil 1: 10 no'lu hastaya ait greft donör alan



Şekil 3: Postoperatif 24. gün



Şekil 2: Greft alındıktan sonraki hidrojel ile yapılan ilk pansuman

dahil edilmedi. Alınan greftler 10-40 cm² büyüklüğündeydi ve tamamı uyluk ön yüzünden alındı.

Hidrojel için uygulamada oklüzyondan emin olmak amacıyla yara kenarından 2-3 cm taşacak şekilde normal doku üzerine de konuldu (Şekil 2). Böylece çevre ısısından dolayı evaporasyonla yara çevresi kuruma da önlenmiş oldu. Yapışkan olmadıklarından, yerlerinde durmaları ve kurumalarını önlemek amacıyla ikinci bir kapama uygulandı. Pansuman 15 gün süreyle ve 3 gün arayla değiştirildi. Enfeksiyon gelişimini takip etmek amacıyla pansuman değiştirme işlemleri sırasında kültür antibiyogram örnekleri alındı. Hazır tülgrasla kapatılan donör alanlar pansumanda akıntı, koku ve kirlenme olmadıkça epitelizasyonu bozmamak amacıyla değiştirilmedi. Buna göre bir hastada 6. günde, bir hastada 8. günde akıntı nedeniyle tülgras

pansumanları değiştirildi. Alınan kültürlerin her ikisinde de Staphylococcus epidermidis üredi. Hastaların hiçbirinde üçüncü bir pansumana gerek olmadı.

Hastalara postoperatif üç gün süreyle parenteral birinci kuşak sefalosporin antibiyotik tedavisi uygulandı.

Görsel skala olarak ağrı değerlendirilmesinde en sık kullanılan Visual Analog Skala (VAS)'dır. VAS için 10 cm.lik temel çizgi önerilmektedir². Hastalarımızda ağrı değerlendirilmesi VAS ile yapıldı. Hastalardan çizginin sol ucu hiç ağrısızlığı, sağ ucu da dayanılmaz ağrıyı gösteren 10 cm.lik yatay bir çizgi üzerinde ağrısının yerini işaretlemesi istendi. Postoperatif birinci günden itibaren 10 gün süreyle her gün sabah 09.00'da görüşme yapılarak VAS değerleri elde edildi. VAS>4 ise analjezik uygulandı. Her iki gruba ait on gün süreyle alınan VAS değerlerinin medyan (ortanca) sonuçları standart sapmaları ile birlikte Tablo 3'de sunulmuştur. İstatistiksel analiz Mann-Whitney U testi ile yapıldı ve p<0.05 değerleri anlamlı olarak kabul edildi.

Tablo 1: Hidrojelle pansuman yapılan hastalarla ilgili genel özellikler

Hasta No	Yaş	Cinsiyet	Greft Boyutu (cm ²)	Greft Türü	Pansuman Süresi (gün)	Enfeksiyon	Sistemik Hastalık
1	26	E	36	İKDG	22	Gelişmedi	Yok
2	34	E	20	İKDG	20	Gelişmedi	Yok
3	36	K	16	İKDG	23	Gelişmedi	Yok
4	34	E	15	İKDG	19	Gelişmedi	Yok
5	28	K	30	İKDG	18	Gelişmedi	Yok
6	40	E	12	İKDG	23	Gelişmedi	Yok
7	30	K	35	İKDG	19	Gelişmedi	Yok
8	27	K	18	İKDG	21	Gelişmedi	Yok
9	33	E	24	İKDG	20	Gelişmedi	Yok
10	38	K	28	İKDG	24	Gelişmedi	Yok
11	26	E	30	İKDG	21	Gelişmedi	Yok
12	35	E	32	İKDG	23	Gelişmedi	Yok
13	25	K	36	İKDG	22	Gelişmedi	Yok
14	31	E	25	İKDG	19	Gelişmedi	Yok
15	32	E	25	İKDG	21	Gelişmedi	Yok

İKDG: İnce Kalınlıkta Deri Grefti

E: Erkek

K: Kadın

Tablo 2: Hazır tülgrasla pansuman yapılan hastalarla ilgili genel özellikler

Hasta No	Yaş	Cinsiyet	Greft Boyutu (cm ²)	Greft Türü	Pansuman Süresi (gün)	Enfeksiyon	Sistemik Hastalık
1	28	E	24	İKDG	14	Gelişmedi	Yok
2	31	K	30	İKDG	15	Gelişmedi	Yok
3	36	K	35	İKDG	18	Gelişmedi	Yok
4	34	E	32	İKDG	19	Gelişmedi	Yok
5	28	K	16	İKDG	15	Gelişmedi	Yok
6	40	E	20	İKDG	16	Gelişmedi	Yok
7	30	K	25	İKDG	16	Gelişmedi	Yok
8	27	K	32	İKDG	15	Gelişmedi	Yok
9	33	E	18	İKDG	15	Gelişmedi	Yok
10	38	K	28	İKDG	17	Gelişmedi	Yok
11	26	E	36	İKDG	17	Staff. Epidermidis	Yok
12	35	E	15	İKDG	14	Gelişmedi	Yok
13	25	K	24	İKDG	15	Gelişmedi	Yok
14	31	E	25	İKDG	16	Gelişmedi	Yok
15	32	E	30	İKDG	17	Gelişmedi	Yok

İKDG: İnce Kalınlıkta Deri Grefti **E:** Erkek **K:** Kadın

Tablo 3: Postoperatif 24. gün

	1. gün	2. gün	3. gün	4. gün	5. gün	6. gün	7. gün	8. gün	9. gün	10. gün
Hidrojel	2±0,74	1±1,12	1±1,03	1±0,86	1±0,23	1±0,47	1±0,32	1±0,21	0±0,63	0±0,26
tülgrass	5±1,11	4±0,49	4±1,06	3±0,96	4±0,92	3±0,12	3±0,63	2±0,46	2±0,39	2±0,41

BULGULAR

Hidrojel ile bakım yapılan hastalara ait özellikler Tablo 1’de, tülgrasla bakım yapılan hastalara ait özellikler Tablo 2’de sunulmuştur. Hidrojelle kapatılan donör alan pansuman süresi epitelizasyon gelişmesine göre 18-24 gün arasında değişmekteydi ve ortalama 21 gündü. Hazır tülgrasla kapatılan donör alan epitelizasyonları 14--19 gün arasındaydı ve ortalama 16 gündü. Tülgrasla yapılan pansumanla iki hastanın kültüründe Staff. epidermidis’in ürettiği enfeksiyon gelişti. Hidrojelle pansuman yapılan hastalarda VAS değerleri, tülgrasla yapılanlara göre istatistiksel olarak anlamlı şekilde düşük bulundu ($p<0.05$).

TARTIŞMA

Oklüzif pansumanlar, yaranın etraf doku ve havayla temasını keserek kapalı bir ortam sağlayan yara bakım ürünleridir. Hidrojeller bu gruptan olup, polietilen oksit, poliakrilamid, polivinilprovidon gibi hidrate edilmiş, çapraz bağlanmış polimer içeren pelietilen kafes yapısına sahip ürünlerdir³. Yara çevresini temiz ve nemli tutmaktadırlar. Nekrotik dokulu yaralarda otolitik debridman yaparlar. Yara tabanına yapışmazlar. %95’ten fazla su içermeleri nedeniyle fazla eksudayı absorbe edemediklerinden dolayı kuru yaralarda veya minimal drenaj olan yaralarda kullanılmalıdır⁴. Yaraya yapışmaması, ağrısız bir pansuman için oldukça önemlidir.

Hidrojel, birinci ve ikinci derece yanıklar, grade I ve II yatak yaraları, yüzeysel epitel defektleri, deri abrazyonları ve ince kalınlıkta deri grefti donör alanlarında kullanılabilir^{3,5}.

Oklüzif ortam, yara bölgesindeki sinir uçlarının hava ile temasını keserek ağrıyı azaltmaktadır. Oklüzif ortamda oksijen konsantrasyonunun düşmesi ile ağrıya etkili oldukları düşünülen makrofaj kökenli arazidonik asit metabolitleri de azalmaktadır⁶. Ancak hidrojel, en önemli özelliği spesifik ısılarından kaynaklanan soğutucu etkileridir. deri yüzeyini 5 °C’ye kadar soğutabilirler ve bu düşük ısıyı 6 saat kadar koruyabilmektedirler. Bu etkileri ile

hem ağrıyı hem inflamatuvar cevabı azaltmaktadır^{3,7}. Bundan dolayı hasta

konforuna olan en üstün katkıları ise analjezik etkileridir. Bizim olgularımızın da ağrı şikayetlerinin olmaması oklüzif yanarda bu nedene bağlanabilir.

Winter, ıslak yaraların kuru yaralara göre daha hızlı iyileştiğini göstermiştir⁸. Araştırmalarda hasara uğramış deride biyolojik bir elektrik akımı meydana geldiği gösterilmiştir. Hasarı takiben dokuda ortaya çıkan iyonik sıvılar bu elektrik akımının devamlılığını sağlamak ve yara kuruyunca bu akım da kesilmektedir. Bu nedenle nemli ortamda yara iyileşmesinin hızlanması dokudaki elektrik akımının devamlılığı ile açıklanmaktadır⁹. Bu sonuç, klinisyenleri deri grefti donör alan pansumanlarının da kuru pansumandan semioklüzif veya oklüzif pansuman şeklinde yapılmasına yönlendirmiştir. Nemli ortamda yara iyileşmesi daha hızlı olmaktadır. Nemli ortam hücre üremesi ve epidermal migrasyonu kolaylaştırmaktadır. Nemli ortamda sekonder nekroz oluşumu da baskılanır, inflamatuvar değişiklikler azalır, epitelizasyon kolay ilerler^{3,10}. Yates tarafından “yara yüzeyine hava geçişine izin veren pansumanlar yara yüzeyini kurutarak canlı epitelyal hücre kaybına neden olurlar” iddiası ortaya atılmış ve hidrojel, yara yüzeyinde tam bir kapama sağlayarak hava geçişine neden olmadığı bildirilmiştir¹. Bununla birlikte klinik gözlemlerimizde hidrojel ile yapılan ara bakımında, pansuman günlük gibi çok sık değiştirilmiyorsa epitelizasyonun çok daha geç olduğu bulunmuştur.

Donör alan pansumanı lokal ve/veya sistemik enfeksiyon riskini artırmaksızın iyileşme sağlamalıdır¹¹.

Oklüzif pansumanın sağladığı nemli ortamın enfeksiyon gelişmesi için daha uygun bir ortam olduğu düşünülebilir. Oklüzif pansumanın sağladığı nemli ortamın enfeksiyon gelişmesi için daha uygun bir ortam olduğu düşünülebilir 12. Hatta oklüzyon tedavisi uygulanan akut yaralarda, oklüzyon uygulanmayanlara göre mikroorganizma akümüasyonu daha fazla olduğu bilinmektedir 13. Hutchinson ve Mc Guckin 29 tane donör alan çalışmalarının review incelemesinde 594 kapalı yarada enfeksiyon oranını sadece %2,7 göstermiştir. Konvansiyonel kapatılan 360 yarada ise %6.4 bildirmiştir¹⁴. Bu da bizim sonuçlarımızla uyumludur. 30 yanıklı hastada deri grefti donör alanlarında oklüsif ve konvansiyonel kapama yapılmış, her iki grupta da kolonizasyon görülmüş fakat konvansiyonel kapama yapılanda enfeksiyon görülmüştür¹⁰. Oklüsif pansumanla oluşan nemli ortam yine oklüzyonun etkisi ile enfeksiyona izin vermemektedir. Konvansiyonel kapatılan yaralar staphylococcus, pseudomonas ve candida gibi patojenlerce %25 oranında enfeksiyon riskine sahiptir¹⁵. Oklüsif sargıların tümünün bakteriyel çoğalmaya neden olduğu bilinmektedir. Ancak yara enfeksiyonunun varlığına karar verebilmek için eşlik eden ödem, hassasiyet, artan eritem, ateş, lenfadenopati ve artmış beyaz küre sayısı oldukça önemli kriterlerdir 9. Hidrojelle pansuman yapılan olgularımızın hiçbirinde enfeksiyon görülmemesi, oklüsif etkisinin yanında 3 günde bir değiştirilmesine de bağlanabilir. Tülgrasla pansuman yapılan olgularımızdan ikisinde S. Epidermidis enfeksiyonu görülmüş, bu da oklüzyonun uzun süre devam etmesine bağlanmıştır.

Hastanın kullanılan malzemelere karşı göstereceği reaksiyon da yara bakımında önem arz etmektedir. Yara bakımı irritan olmayan hastada alerjik reaksiyon göstermeyen ürünler tercih edilmelidir. Hem hidrojelle hem de tülgras kullandığımız hastaların hiçbirinde alerjik reaksiyon görülmemiştir, bu anlamda birinin diğerine üstünlüğü yoktur.

Hidrojellerin, epitelizasyonu geciktirmelerine rağmen; oklüzif bir pansuman olması, yara yüzeyine yapışmaması, üstün bir analjezi sağlaması ve enfeksiyonu önlemeleri özellikleri nedeniyle greft donör alan bakımında hazır tülgraslara alternatif olabileceği kanaatindeyiz.

Dr. Adem ÖZKAN

Selçuk Üniversitesi Meram Tıp Fakültesi

Plastik ve Rekonstrüktif Cerrahi Anabilim Dalı

KONYA

KAYNAKLAR

1. Yates DW, Hadfield JM. Clinical experience with a new hydrogel wound dressing. *Injury* 16:23-24;1984.
2. Jamison RN. Clinical measurement of pain. *Postoperative Pain Management*. New York, Churchill-Livingstone Inc. pp:119-132;1993.
3. Helfman T, Ovington L, Falanga V. Occlusive dressing and wound healing. *Clin Dermatol* 12:121-127;1994.
4. Hess CT. When to use hydrogel dressings. *Adv Skin Wound Care* 13:42;2000.
5. Sedlarik KM, Vacik J, et al. Modern dressings. *Hydrogels*. *Rozhl Chir* 74(1):3-7;1995.
6. Hosnuter M, Tosun Z, Savacı N. Oklüzif pansumanlar ve klinik deneyimlerimiz. *Türk Plast Cer Derg* 7;1:23-27,1999.
7. Piacquadio D, Wheeland RG. Synthetic surgical dressing. *Cutaneous Surgery*, Philadelphia: WB Saunders, 122-136;1994.
8. Winter GD. Formation of the scab and the rate of epithelization of superficial wounds in the skin of the young domestic pig. *Nature* 1962;193:293-4.
9. Jaffe LF, Vanable JW. Electrical fields and wound healing. *Clin Dermatol* 1984; 2(3):34-44.
10. Falanga V. Occlusive wound dressing. *Arch. Dermatol.* 124:872-877;1988.
11. Smith DJ, Thomson PD, Bolton LL, Hutchinson JJ. Microbiology and healing of the occluded skin-graft donor site. *Plast Reconstr Surg* 1993;91:1094-7.
12. Laforet EG. Wound dressing or window dressing. *Arch Surg* 109;457;1974.
13. Mertz PM, Eaglstein WH, the effect of a semioclusive dressing on the microbial population in superficial wounds. *Arch Surg* 1984;119:287-89.
14. Hutchinson JJ, McGuckin M. Occlusive dressings; a microbiologic and clinical review. *Am J Infect Contr* 18:257-68;1990.
15. Smith DJ, Thomson PD, Garner WL, Rodrigues JL. Donor site repair. *J Am Surg* 1994;67:49S-51S.