

# EKSTRAVAZASYON YARALANMASININ TEDAVİSİNDE TIBBİ SÜLÜK KULLANIMI: ÖN ÇALIŞMA

Lütfi EROĞLU, İbrahim ORAK, Tekin ŞİMŞEK

Ondokuz Mayıs üniversitesi Tıp Fakültesi, Plastik, Rekonstrüktif ve Estetik cerrahi Anabilim Dalı, Samsun

## ÖZET

Ekstravazasyon yaralanması, damar dışına kaçan farmakolojik ajanların doku harabiyeti yapması ile karakterize bir durumdur. Bu tip yaralanmalarının tedavisinde temel amaç doku içine kaçan maddenin azaltılması veya seyreltilmesidir. Yaptığımız çalışmada, ekstravazasyon yaralanmasının tedavisinde tıbbi sülük kullanımını araştırdık. Çalışmaya 12 adet Wistar Albino cinsi sıçan alındı. Sıçanların sırt bölgesinin iki tarafına 1 ml Adriyamisin (1.5 mg/ml) subkutan planda enjekte edildi. 15 dakika sonra, sol tarafta küçük bir alan dezepitelize edilerek sülüğün o bölgeyi emmesi sağlandı. Sağ taraf enjeksiyon alanı kontrol grubu olarak kabul edildi. Ratlar nekroz gelişimi açısından 10 gün takibe alındı. Enjeksiyon sonrası 10. günde derideki nekroz alanları şeffaf milimetrik kağıtla hesaplandı. İstatistiksel analiz Wilcoxon işaret sayıları testi ile yapıldı. Tıbbi sülükle tedavi edilen sol tarafta nekroz kontrol grubu ile karşılaştırıldığında daha azdı ve istatistiksel fark anlamlı idi ( $p=0.002$ ).

Sonuç olarak, yaptığımız deneysel çalışmada ekstravazasyon hasarının erken döneminde tıbbi sülük uygulanması ile dokudaki nekrozun azaldığı gözlenmiştir.

**Anahtar Kelimeler:** Ekstravazasyon yaralanması, nekroz, tıbbi sülük.

## SUMMARY

### *The Use of Medical Leeches in Treatment of Extravasation Injuries*

Extravasation injury is characterized by leakage of pharmacologic or non-physiologic substances from the vessel into the tissue, causing destruction. In such cases, the main objective of treatment is reducing or diluting the hazardous substance within the tissue.

In this study; we investigated the use of medical leeches (*Hirudo Medicinalis*) in the treatment of extravasation injury. 12 Wistar-Albino rats were included in this study. 1 ml of Adriamycin (Doxorubicin) (1.5 mg/ml) was injected subcutaneously on the back of the rat, bilaterally. On the left side, 15 minutes after Adriamycin injection a small area was desepithelialised and medical leech was allowed the sucking the extravasated area. On the right side, the injection areas was considered as control group. The rats were observed for 10 days for the development of necrosis. The necrosis sites were calculated transparent scaled sheet at 10<sup>th</sup> day. The statistical analysis was performed using Wilcoxon Signed-Rank Test. The necrosis was smaller on the left side which was treated with medical leech compared with control group and this was statistically significant ( $p=0.002$ ).

Conclusively, in our study it was observed that medical leeches can reduce the extent of the extravasation damage if they are applied in early period of extravasation.

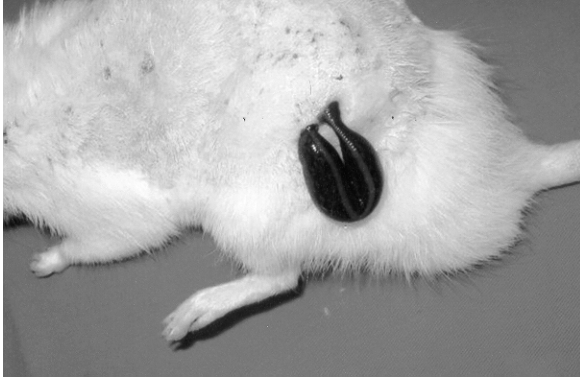**Key Words:** Extravasation injury, necrosis, medical leeches.

## GİRİŞ

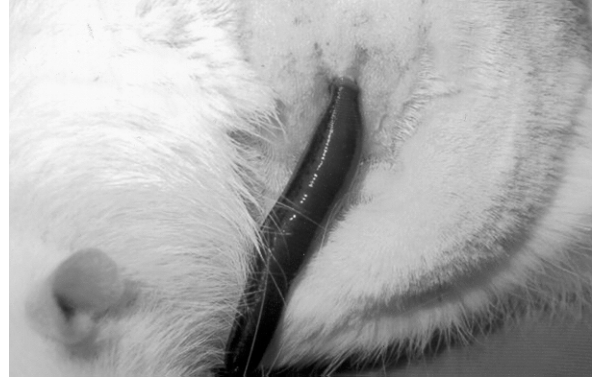
Ekstravazasyon yaralanması özellikle kanser tedavisinde kullanılan ilaçların veya fizyolojik olmayan sıvıların damar dışına sızması sonucunda dokuda yaptığı hasardır. Bu yaralanma yüzeysel cilt kayıplarından, ekstremitelere kadar varan farklı klinik tablolar oluşturabilir.

Ekstravazasyon yaralanmasının tedavisinde destekleyici tedbirlerin yanı sıra, erken cerrahi eksizyon

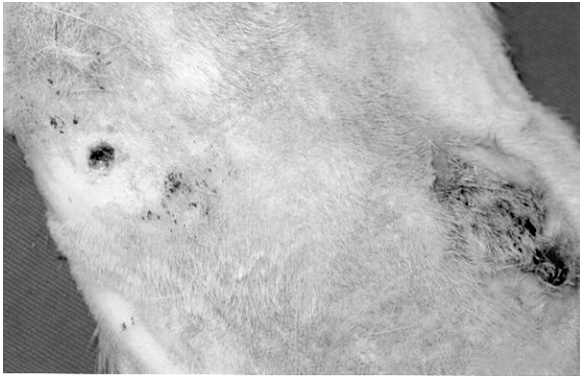
<sup>9,10</sup>, hiperbarik oksijen tedavisi <sup>11,12</sup>, hasar yapan maddenin seyreltilmesi ve dışarı alınması gibi bazı yöntemler kullanılmaktadır. Bu yöntemlerden birisi hasar yapan maddenin etkisini hafifletmek amacı ile birtakım maddelerin doku içine verilmesi <sup>1-6</sup> diğeri ise yıkama (flush-out) ve/veya yağ emme (liposuction) ile maddenin en azından bir kısmının doku dışına alınarak seyreltilmesini sağlamaktır <sup>7,8</sup>.



**Şekil 1:** Sülüğün adriyamin enjekte edilen alana tutturulmuş hali.



**Şekil 2:** Sülüğün şişmesi (yaklaşık 1 saat sonra)



**Şekil 3:** 10 gün sonra, sülük uygulanan sol taraf ile sülük uygulanmayan taraf arasında anlamlı nekroz farkı.

Yaptığımız çalışmada Adriyamin ile ekstravazasyon hasarı oluşturduğumuz alanlardaki maddenin bir kısmının *Hirudo Medicinalis* (tıbbi sülük) yardımıyla doku dışına çıkarılmasını ve böylece doku içindeki maddenin miktarının azaltılması ile doku hasarının aza indirilebileceğini araştırdık.

### GEREÇ ve YÖNTEM

Çalışmaya 15 adet Wistar Albino cinsi sıçan alındı. Sırt bölgesi tıraş edildikten sonra sırtının her iki tarafına subkutan planda distile su ile sulandırılan 1 ml Doksorubisin (Adriyamin) (1.5 mg/ml) enjekte edildi. Yaklaşık 15 dakika sonra solda maddenin verildiği alanın merkezinde 2 mm çaplı alan dezepitelize edilerek sülük yapıştırıldı ve bu bölgedeki kanın emilmesi

sağlandı (Şekil 1). Sağ tarafına ise ek bir işlem yapılmadı. Sülük ortalama 1 saat kadar kaldı, sülüğün şişmesi gözlenerek aşırı miktarda kan emmesi engellendi (Şekil 2). Çalışmada kullanılan sülükler kan emmeden önce ve sonra tartılarak ne kadar kan emdikleri saptandı. Sülüklerin yaklaşık 1-2.5 ml kadar kan emdikleri belirlendi.

Çalışmada kullanılan sıçanlar ayrı kafeslerde ve aynı oda sıcaklığında muhafaza edildi.

### BULGULAR

Enjeksiyon sonrası ilk günlerde başlayan hiperemi alanlarında 4-5 .günlerde nekrozun başladığı gözlemlendi. 10.günde derideki nekroz alanı şeffaf milimetrik kağıt kullanılarak hesaplandı. Sıçanlardan 3 tanesi 10.günden önce öldüğünden toplam 12 adet sıçan çalışmaya dahil edildi. Aynı grup içerisinde nekroz alanları arasında önemli fark olduğundan nonparametrik test olan Wilcoxon işaret sayıları testi ile istatistiksel değerlendirme yapıldı (Tablo 1). Sülük uygulanan tarafta ortalama değer 9.50, kontrol grubunda ise 102.50 idi. Sülük uygulanan tarafta nekroz, kontrol grubuna göre anlamlı derecede azdı (Şekil 3). Yapılan istatistiksel değerlendirmede anlamlı fark bulundu ( $p=0.002$ ).

**Tablo 1:** Nekroz alanlarının istatistiksel sonuçları

	n	Ortalama nekroz alanı (mm <sup>2</sup> )	Standart sapma	Min.	Max.	25.	50. (ortanca)	75.
sülük uygulanan taraf (sol)	12	33.00	49.91	3	165	4.25	9.50	38.75
kontrol grubu (sağ)	12	99.25	50.55	25	180	57.00	102.50	150.00

## TARTIŞMA

Ekstravazasyon yaralanması kemoterapötik ajanların veya fizyolojik olmayan sıvıların damar dışına kaçması sonucu dokuda oluşturduğu hasardır. Adriyamisin (doksorubisin) kanser tedavisinde kullanılan, antrasiklin grubundan bir antibiyotiktir ve klinikte en sık ekstravazasyon yaralanmasına neden olan ajanlardan birisidir. Ekstravazasyon yaralanması ilerleyici tipte doku hasarı oluşturduğundan erken müdahale edilmesi gerekir. Bu tip yaralanmaların tedavisinde, hiperbarik oksijen tedavisi, hasar yapan maddenin etkisini azaltmaya yönelik bir takım maddelerin doku içine verilmesi, yıkama (flush-out), yağ emme (liposuction), erken cerrahi eksizyon gibi yöntemler uygulanmaktadır. Hiperbarik oksijen tedavisinin dokuda oksijenasyonu artırarak ekstravazasyon yaralanmasında faydalı olduğuna inanılmaktadır ancak her yerde mevcut olmadığından uygulanması kolay ve ucuz olmayan bir tedavi yöntemidir<sup>11,12</sup>. Hasar yapan maddenin etkisini azaltmak için mümkün olan en kısa zamanda doku içerisindeki maddenin nötralize edilmesi veya seyreltilmesi amacıyla lezyon bölgesine serum fizyolojik, heparin, hyaluronidaz, granülosit koloni stimule edici faktör (G-CSF), granülosit makrofaj koloni stimule edici faktör (GM-CSF), C vitamini, E vitamini enjeksiyonunun faydalı olduğuna dair çalışmalar mevcuttur<sup>1-6</sup>.

Akrep ve yılan sokmalarının acil tedavisinde, sistemik ve lokal hasar yapıcı etkisini azaltmak veya engellemek için zehrin sistemik dolaşıma katılmadan bir an önce dışarı alınması amacı ile o bölgenin kanatılması ve zehrin emilerek dışarı akıtılması bilinen bir yöntemdir<sup>13</sup>. Bu yöntemin ekstravazasyon yaralanmasının tedavisinde kullanılan bir başka şekli de küçük kesiler yaparak serum fizyolojik ile yaralanma bölgesinin yıkanmasıdır (flash-out). Bu yöntemle birlikte yağ emme (liposuction) tekniğini de kullanarak doku içerisindeki maddenin seyreltilmesi sağlanabilir<sup>9,10</sup>. Ancak yağ emme tekniği kullanıldığında dokuda ilave hasar oluşturulmaktadır. İlave bir morbidite oluşturmadan doku içindeki zararlı maddenin dışarı alınması mümkün olabilir. Bu amaçla ekstravazasyon yaralanmasının tedavisinde tıbbi sülüğün kullanılabilceğini düşündük.

Plastik cerrahide venöz konjesyonu olan fleplerde, bazı replantasyon vakalarında tıbbi sülük kullanımı bilinen bir yöntemdir. Tıbbi sülük hem negatif basınç oluşturarak hem de pıhtılaşmayı engelleyen bir takım maddeleri yara bölgesine vererek kanın dışarı alınmasına olanak sağlamaktadır. Yaptığımız çalışmada ekstravazasyon bölgesine erken dönemde tıbbi sülük uygulayarak bu bölgenin kanatılmasını ve kan ile beraber ekstravasküler alanda bulunan Adriyamisinin en azından bir kısmının doku dışına alınmasını amaçladık. Erken dönemde sülük uygulanmasının dokudaki hasarı azalttığı gözlemlendi. Dolayısıyla, ekstravazasyon

yaralanmasının erken tanınması ve bir an önce sülük uygulanması faydalı olabilir. Ancak, klinikte ekstravazasyon hasarının erken tanınması ve sülüğün temin edilip uygulanması zaman alabilir. Yağ emme gibi cerrahi bir işlem gerektirmediğinden, hasar yapan maddenin sülük yardımıyla emilmesi sırasında dokuda ilave hasar oluşmaz. Uygulanması son derece kolay ve ucuz bir yöntemdir. Buna karşılık sülüğün florasında bulunan bakterilerle hasarlı bölgenin enfekte olması mümkündür. Çalışmamızda üç adet sıçan nedeni bilinmeyen bir sebepten dolayı öldü. Bunun nedeninin sepsis veya ilacın toksik etkisi olabileceğini düşünmekteyiz. Bu nedenle daha düşük dozda ilaç ve steril edilmiş sülükler kullanarak<sup>14</sup> yeni çalışmalar planlanmalıdır.

Çalışmamızda sülük uygulanan tarafta nekrozda belirgin bir azalma saptamamıza rağmen bazı sıçanlarda nekroz alanlarında azalma olmadığını gözlemledik. Bunun olası nedeni, enjeksiyonların farklı deri katmanlarına yapılmış olma ihtimalidir. Yılmaz ve arkadaşları yaptıkları çalışmada; Adriyamisinin deri kasının (panniculus carnosus) altına veya üstüne zerk edilmesiyle farklı nekroz biçimi oluştuğunu rapor etmişlerdir<sup>3</sup>.

Ekstravazasyon yaralanmasının erken döneminde uygulanan tıbbi sülüğün nekrozu azalttığına dair veriler saptanmasına rağmen yaralanmanın geç döneminde tıbbi sülüğün doku hasarını azaltıcı etkisi ilave çalışmalar ile araştırılmalıdır.

## SONUÇ

Yaptığımız deneysel çalışmada; ekstravazasyon hasarının erken döneminde tıbbi sülük uygulanması ile dokudaki nekrozun azaldığı gözlenmiştir. Doku içerisinde hasar yapan Adriyamisinin bir kısmının tıbbi sülük kullanarak kan ile birlikte doku dışına alındığını, doku içerisinde seyrelmesinden dolayı nekroz alanının azaldığını düşünmekteyiz.

*Dr. Lütfi EROĞLU*

*Ondokuz Mayıs Üniversitesi Tıp Fakültesi*

*Plastik ve Rekonstrüktif Cerrahi Anabilim Dalı*

*Kurupelit, 55139 SAMSUN*

## KAYNAKLAR

1. Vargel İ, Erdem A, Ertoyu D, Pınar A, Erk Y, Altundağ MK, Güllü I. Effects of growth factors on doxorubicin-induced skin necrosis: documentation of histomorphological alterations and early treatment by GM-CSF and G-CSF. *Ann Plast Surg.* 4: 646, 2002.
2. Askar İ, Erbaş MK, Gürlek A. Effects of heparin fractions on the prevention of skin necrosis resulting from adriamycin extravasation: an experimental study. *Ann Plast Surg.* 49: 297, 2002.
3. Yılmaz M, Demirdover C, Mola F. Treatment options in extravasation injury: an experimental study in rats. *Plast*

- Reconstr Surg. 109: 2418, 2002.
4. Sommer NZ, Bayati S, Neumeister M, Brown RE. Dapsone for the treatment of doxorubicin extravasation injury in the rat. *Plast Reconstr Surg.* 109: 2000, 2002.
  5. Disa JJ, Chang RR, Mucci SJ, Goldberg NH. Prevention of adriamycin-induced full-thickness skin loss using hyaluronidaseinfiltration. *Plast Reconstr Surg.* 101: 370, 1998.
  6. Bekerecioğlu M, Kutluhan A, Demirtaş I, Karaayvaz M. Prevention of adriamycin-induced skin necrosis with various free radical scavengers. *J Surg Res.* 75: 61, 1998.
  7. Vandeweyer E, Heymans O, Deraemaecker R. Extravasation injuries and emergency suction as treatment. *Plast Reconstr Surg.* 105: 109, 2000.
  8. Casanova D, Bardot J, Magalon G. Emergency treatment of accidental infusion leakage in the newborn: report of 14 cases. *Br J Plast Surg.* 54: 396, 2001.
  9. Larson DL. Treatment of tissue extravasation by antitumor agents. *Cancer.* 49: 1796, 1982.
  10. Preuss P, Partoft S. Cytostatic extravasations. *Ann Plast Surg.* 190: 323, 1987.
  11. Akta<sup>a</sup>, Toklu AS, Olgaç V. Hyperbaric oxygen therapy in adriamycin extravasation: an experimental animal study. *Ann Plast Surg.* 45: 167, 2000.
  12. Uzunismail A, Kurul S, Elbüken E, Savcı N, Öztürk N. Sıtostatik Ekstravazasyonunda Hiberbarik Oksijen Tedavisinin Yeri. *Türk Onkoloji Dergisi.* 8: 1284, 1993.
  13. Rowland SA. Fasciotomy: The treatment of compartment syndrome ch. 24, In Green DP, Hotchkiss RN, Pederson WC (eds): *Green's Operative Hand Surgery.* 4 th ed. Churchill Livingstone, Philadelphia, pp. 689, 1999.
  14. Hökelek M, Güneren E, Eroğlu C. An experimental study to sterilize medicinal leeches. *Eur J Plast Surg.* 25: 81, 2002.