

## Lokal heparinoidlerin rinoplasti sonrası ödem ve ekimozun önlenmesindeki etkinliği

Efficacy of local heparinoids on preventing edema and ecchymosis after rhinoplasty

Dr. Mehmet Kelleş,<sup>1</sup> Dr. Tamer Erdem,<sup>1</sup> Dr. Yezdan Fırat,<sup>1</sup> Dr. M. Tayyar Kalcioğlu,<sup>1</sup>  
Dr. Mustafa Akarçay,<sup>1</sup> Dr. Erol Selimoğlu,<sup>1</sup> Dr. Saim Yoloğlu<sup>2</sup>

İnönü Üniversitesi Tıp Fakültesi <sup>1</sup>Kulak Burun Boğaz Hastalıkları Anabilim Dalı, <sup>2</sup>Biyostatistik Anabilim Dalı, Malatya, Türkiye

**Amaç:** Bu çalışmada lokal olarak uygulanan heparinoidlerin, rinoplasti sonrası gelişen periorbital ödem ve ekimozun önlenmesindeki etkinliği araştırıldı.

**Hastalar ve Yöntemler:** İki taraflı randomize osteotomi uygulanan 20 hastanın (12 erkek, 8 kadın; ort. yaş 23.3 yıl; dağılım 19-34 yıl) tek gözüne lokal heparinoid krem, karşı gözüne ise herhangi bir uygulama yapmaksızın ameliyat sonrası bakım yapıldı. Bir buçuk santimetre kadar lokal heparinoid dokuz gün süreyle günde bir kez göz çevresine uygulandı. Hastaların karşı gözleri kontrol grubu olarak kullanıldı. Ek olarak tüm hastalara ameliyattan 30 dakika önce ve 24 saat sonra, deksametazon 8 mg i.v olarak uygulandı. Ameliyat sonrası 1, 3, 5. ve 9. günlerde çekilen her bir hastanın fotoğrafları iki uzman gözlemci tarafından çift kör şekilde değerlendirildi. Ödem ve ekimoz skalalarına uygun olarak skorlama yapıldı.

**Bulgular:** Ödem ve ekimoz açısından lokal heparinoid tedavisi uygulanan ve uygulanmayan gözler arasında istatistiksel olarak fark bulunmadı.

**Sonuç:** Bu hastaların hiçbirinde ilaca aşırı duyarlılık gelişmedi. Skorlar incelendiğinde lokal olarak kullanılan heparinoidin, rinoplasti sonrası periorbital ödem ve ekimozun önlenmesinde herhangi bir etkinliği olmadığı tespit edildi ( $p>0.05$ ).

**Anahtar Sözcükler:** Ekimoz/önleme/kontrol; ödem; osteotomi/metot; rinoplasti.

**Objectives:** In this study, the effect of local heparinoids on prevention of periorbital edema and ecchymosis due to rhinoplasty was investigated.

**Patients and Methods:** Twenty patients (12 males, 8 females, mean age 23.3 years; range 19 to 34 years) who had bilateral osteotomy were randomly administered postoperative local heparinoid on one periorbital region, without performing any care in the other one. One and a half centimeter of heparinoid was applied once a day for nine days. The other periorbital region was used as control group. The heparinoid was applied additionally, 8 mg dexamethasone i.v was administered to all patients 30 minutes before the surgery and 24 hours after the surgery. Photographs of each patient which were taken on postoperative days 1, 3, 5 and 9 were evaluated as double-blind by two observers. Scoring was performed according to edema and ecchymosis scales.

**Results:** There was no statistical difference with respect to edema and ecchymosis between local heparinoid treated and control eyes.

**Conclusion:** No hypersensitivity to drugs occurred in any patients. After analysing the scores, we observed that heparanoids administered locally was not effective in preventing periorbital edema and ecchymosis after rhinoplasty ( $p>0.05$ ).

**Key Words:** Ecchymosis/prevention/control; edema; osteotomy/methods; rhinoplasty.

Geliş tarihi / Received: 11 Şubat 2010 Kabul tarihi / Accepted: 6 Mayıs 2010

İletişim adresi / Correspondence: Dr. Mustafa Akarçay. İnönü Üniversitesi Tıp Fakültesi Kulak Burun Boğaz Hastalıkları Anabilim Dalı, 44280 Malatya, Türkiye.  
Tel: +90 422 - 341 06 60 Faks (Fax): +90 422 - 341 01 28 e-posta (e-mail): makarcay@inonu.edu.tr

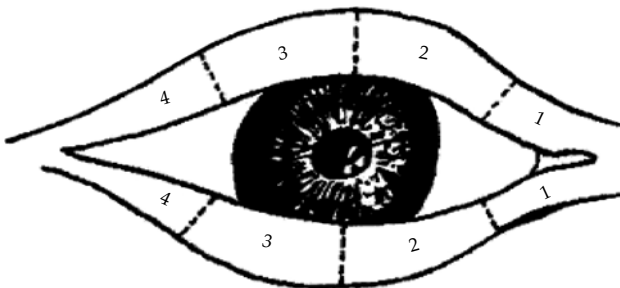
30. Türk Ulusal Kulak Burun Boğaz ve Baş Boyun Cerrahisi Kongresi'nde sözlü sunum olarak sunulmuştur, 8-12 Ekim 2008, Antalya (Presented at the 30th Turkish National Congress of Otorhinolaryngology Head and Neck Surgery, October 8-12, 2008, Antalya, Turkey).

Ameliyat sonrası ödem ve ekimoz, pek çok hastanın ameliyat sonrası dönemde sıklıkla karşılaştığı, rahatsızlık, hatta korkuya neden olabilen iki durumdur. Gerek rinoplasti gerekse diğer kozmetik ve maksillofasiyal cerrahiler sonrasında olsun, ortaya çıkan ödem ve ekimoz hem hasta, hem de doktor için bir memnuniyetsizlik nedeni olarak karşımıza çıkmaktadır. Bu durum hastaların ameliyat sonrası erken dönemde toplum içine çıkmasını engelleyen sosyal bir sorun haline gelebilmektedir. Her ne amaçla olursa olsun, cerrahi girişimler sonrası hastanın konforunun sağlanması ve bu dönemdeki anksiyetesinin azaltılması oldukça önemlidir.

Rinoplastide periorbital bölgede karşımıza çıkan ödem ve ekimoz, yapılan lateral osteotomilere bağlıdır. Burada osteotomi bölgesinden geçen angüler damarların zedelenmesi ekimoza yol açmaktadır. Ekimozun miktarı da damar dışına çıkan kan miktarı ile paralellik göstermektedir. Ekimoz osteotomi civarındaki derin dokulardan yüzeye doğru yer değiştirmektedir. Cerrahi sırasında belirlemeye başlayan ekimoz, genellikle ilk saatler ve günlerde ortaya çıkmaktadır. Bunun nedeni kanın hemolize olduktan sonra yüzeye doğru yer değiştirmesidir. Ekimoz ameliyat sonrası dönemde ikinci ve üçüncü günlerle en üst düzeye ulaşır.

Ameliyat sonrası ödem, vücudun, meydana gelen doku travmasına verdiği enflamatuvar bir yanıt sonrası gelişmektedir. Rinoplastide ortaya çıkan göz kapaklarındaki ameliyat sonrası ödem ve ekimoz, medialden laterale ve inferiyordan süperiyora doğru yayılmaktadır.<sup>[1]</sup> Bu yayılım cerrahi travmanın şiddeti ile doğru orantılıdır.

Heparinoidlerin spor yaralanmalarının neden olduğu ödem ve ekimozu iyileştirdiğini gösteren yazılar bildirilmiştir.<sup>[2]</sup> Travma ve cerrahi sonrası etkinliğini bildiren çalışmalar da olmasına rağmen, çok eski yıllarda yapılan bu çalışmaların tam metnine ulaşmak mümkün olmadı. Bu çalışmada,



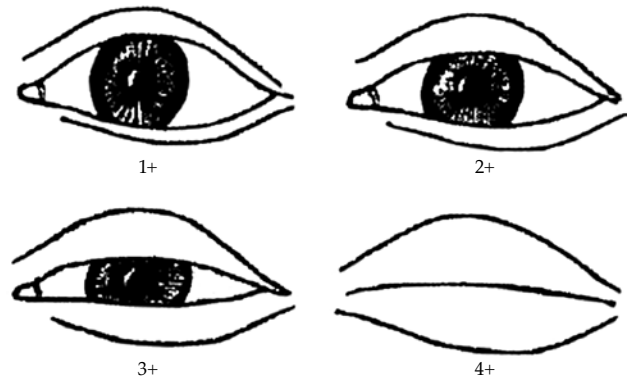
**Şekil 1.** Periorbital ekimoz skorlaması.<sup>[3]</sup> 0 puan: Ekimoz yok; 1 puan: Medial ekimoz; 2 puan: Pupile kadar ulaşan ekimoz; 3 puan: Pupile geçen ekimoz; 4 puan: Lateral kantusa ulaşan ekimoz.

iki taraflı osteotomi yapılan 20 rinoplasti olgusunda heparinoidlerin, ameliyat sonrası gelişen ödem ve ekimoza etkisi incelendi ve ilacın bu hastalardaki etkinliği araştırıldı.

## HASTALAR VE YÖNTEMLER

Çalışmaya septorinoplasti endikasyonu olan, çalışma için onam formu alınan ve septorinoplasti ameliyatı sırasında iki taraflı internal osteotomi yapılan 20 hasta (12 erkek, 8 kadın; ort. yaş 23.3 yıl; dağılım 19-34 yıl) dahil edildi. Bu hastaların rastgele seçilen tek göz çevresine lokal heparinoid krem (Lasonil), karşı göz çevresine ise herhangi bir uygulama yapılmaksızın bakım uygulandı. Tüm olgulara bu uygulamaya ek olarak standart şekilde, ameliyattan yarım saat önce ve 24 saat sonra, deksametazon 8 mg i.v olarak uygulandı. Ameliyat sonrası 1, 3, 5. ve 9. günlerinde göz etrafındaki kremler temizlendikten sonra çekilen fotoğraflar iki kişi tarafından çift kör şekilde değerlendirildi ve ödem ekimoz skalalarına uygun olarak skorlama yapıldı. Kontrol grubu olarak hastaların karşı göz çevresi değerlendirildi. Hastaların hiçbirinde ilaca karşı duyarlılık reaksiyonu gelişmedi.

Hastaların ödem ve ekimoz açısından değerlendirilmesi için daha önce literatürde tanımlanmış bir evreleme sistemi kullanıldı.<sup>[3]</sup> Buna göre, göz kapağı ödeminin ağırlığını belirlemede ödemin miktarı şu şekilde belirtilerek standardize edildi: Sıfır puan; ödem yok, 1 puan; minimal, 2 puan; irise ulaşan ödem, 3 puan; irisi kapatan ödem, 4 puan; gözün total olarak kapanması. Ekimoz değerlendirmesinde ise alt ve üst göz kapağı için ayrı ayrı değerlendirildi ve 0 puan; ekimoz yok, 1 puan; medial ekimoz, 2 puan; pupile kadar ulaşan ekimoz, 3 puan; pupile geçen ekimoz, 4 puan ise; lateral kantusa ulaşan ekimozu belirtmekte idi (Şekil 1, 2).



**Şekil 2.** Periorbital ödem skorlaması.<sup>[3]</sup> 0 puan: Ödem yok; 1 puan: Minimal; 2 puan: İrise ulaşan ödem; 3 puan: İrisi kapatan ödem; 4 puan: Gözün total olarak kapanması.

İstatistiksel incelemeler için Windows için SPSS (Statistical Package for Social Sciences) 13.0 version paket program (SPSS Inc., Chicago, Illinois, USA) kullanıldı. Grupların normal dağılım gösterip göstermediği Shapiro Wilks testi ile değerlendirildi. Günler arası değişiklikler Wilcoxon testi, günler arası değişiklikleri anlamlı olanların karşılaştırılmasında Mann-Whitney U-testi kullanıldı.

### BULGULAR

Ameliyat sonrası 1, 3, 5. ve 9. günlerde, lokal heparinoid uygulaması yapılan gözler ve karşı gözlerin skorları ortalaması tablo 1'de verilmiştir.

Günler içerisinde her iki taraf göz arasında (ameliyat sonrası 1, 3, 5. ve 9. günler lasonil-kontrol) farklılık saptanmadı ( $p>0.05$ ). İki cerrahın skorları arasında da fark gözlenmedi. Günler içerisinde değişiklikler izlendiğinde; alt göz kapağı ekimozunda lasonil uygulanan taraf ve kontrol tarafının karşılaştırılmasında fark izlenmedi. Üst göz kapağı ekimozunda, lasonil grubunda 1-9, 3-5 ve 3-9. günler arasında ve kontrol grubunda 1-5, 1-9 ve 3-5. günler arasında anlamlı fark gözlendi. Ödem skorlamasında; lasonil grubunda 1-3, 1-5, 1-9 ve 3-5. günler arasında, kontrol grubunda ise 1-3, 1-5, 1-9 ve 3-5. günler arasında anlamlı fark saptandı. Ancak günler arasında anlamlı farklılık olsa da gruplar arasında fark gözlenmedi ( $p>0.05$ ).

### TARTIŞMA

Rinoplasti sırasında ödem ve ekimoz oluşması, osteotomilere bağlıdır. Her ne kadar görüş birliği olmasa da internal osteotomilerde ödem ve ekimozun daha az oluştuğunun saptandığı çalışmalar vardır.<sup>[3]</sup> Osteotomiler olguların tümünde, kullanılan tekniğe bağlı olası etkilerin giderilmesi için internal yolla yapıldı.

Daha önce steroidlerin rinoplasti sonrası ödem ve ekimoz üzerine etkinliklerinin araştırıldığı çalışmalarda: osteotomiden en az yarım saat önce ve erken ameliyat sonrası dönemde tekrar uygulanan olgulardaki etkinliği göz önüne alınarak, ameliyat başlamadan hemen önceki periyotta ve ameliyat sonrası 24. saatte, olgulara steroid uygulaması yapılmıştır.<sup>[4-6]</sup> Rinoplastide ameliyat sırasında steroid kullanımının temel amacı, ekimoz ve ödemi, dolayısıyla da ameliyat sonrası yakınmalara neden olan morbiditeyi azaltmaya yöneliktir. Steroidlerin antienflamatuvar özellikleri iyi bilinmektedir. Steroidlerin antienflamatuvar etkisi, ödem ve eksudanın damar dışına çıkışını engelleyen damar permeabilitesindeki azalma yoluyla

gerçekleşmektedir. Teorik olarak glukokortikoidlerin antienflamatuvar etkisi, vasküler permeabiliteyi azaltmakta, böylece eksudasyon ve dolayısıyla da ödem azalmaktadır. Özdel ve ark.nın<sup>[4]</sup> rinoplastide tek doz i.v 10 mg deksametazonun ameliyat sonrası ödem ve ekimozu azaltıcı etkisi üzerine yapmış oldukları çalışmada: Hasta grubunu 15'er kişilik iki gruba ayırmışlardır. Birinci gruba ameliyat öncesi 10 mg deksametazon i.v. olarak verilmiş, ikinci gruba ise medikasyon yapılmamış, hastalar ameliyat sonrası dönemde objektif bir skala baz alınarak periorbital ödem ve ekimoz açısından değerlendirilmiştir. Birinci grup hastalarda birinci günde üst göz kapağında oluşan ekimozun, ikinci günde de ödemin önemli derecede azaldığı gözlenmiştir. Alt göz kapağındaki ekimoz ise etki etmediği izlenmiştir.<sup>[4]</sup> Ayrıca tek doz 10 mg deksametazon i.v uygulamasından sonra öfori ve depresyonun izlenmediği belirtilip sonuç olarak, 10 mg tek doz deksametazonun ödem ve ekimozu azaltmak amacıyla güvenli bir şekilde kullanılabileceği bildirilmiştir.<sup>[3]</sup> Griffies ve ark.nın<sup>[1]</sup> 10 mg i.v. deksametazonun ekimoz ve ödemi azaltıcı etkileri üzerine yaptığı çalışmada, 30 kişilik hasta grubu 16 ve 14 kişilik iki gruba ayrılmış ve birinci gruba 10 mg i.v. deksametazon verilmiş ve ikinci gruba ise plasebo uygulanmıştır. Ameliyat sonrası 24. saatte objektif bir skala eşliğinde yapılan değerlendirme sonucunda steroidin ödem ve ekimozu azaltıcı etkisi olduğu görülmüş ve ayrıca 10 mg i.v deksametazon verilen hiçbir hastada herhangi bir komplikasyona rastlanmamıştır.<sup>[1]</sup> Bu nedenle, homojen sonuçlar alabilmek için bu uygulamaya ek olarak standart şekilde, ameliyattan yarım saat

**Tablo 1.** Ameliyat sonrası 1, 3, 5. ve 9. günlerde, lokal heparinoid uygulaması yapılan gözler ve karşı gözlerin skor ortalamaları

	Lasonil	Kontrol
Ödem-1	1.4	1.46
Ödem-3	0.86	0.8
Ödem-5	0.46	0.38
Ödem-9	0.22	0.36
Ekimoz alt-1	2.46	2.33
Ekimoz alt-3	2.46	2.33
Ekimoz alt-5	2	1.92
Ekimoz alt-9	1.66	1.33
Ekimoz üst-1	1.6	1.6
Ekimoz üst-3	1.8	1.73
Ekimoz üst-5	1.15	1.07
Ekimoz üst-9	0.25	0.25

önce ve 24 saat sonra, tüm olgulara 8 mg deksame-tazon i.v olarak uygulandı.

Ameliyat sırasında kanama miktarını dolayısıyla da ameliyat sonrası dönemdeki ödem ve ekimoz miktarını etkileyen önemli bir unsur da ameliyat sırasında karşılaşılan arteriyel tansiyondur. Çalışmamızda tüm olgularda Remifentanil ile sağlanan hipotansif anestezi uygulandı.

Lokal heparinoidlerin, antitrombotik, fibrinolitik ve antiinflamatuvar etkileri nedeniyle ameliyat sonrası ödem ve ekimoz üzerine olan etkinliğinin olduğu öne sürülmektedir. Lasonilin travmatolojide kullanımına ait eski yıllara ait çalışmalar vardır.<sup>[2]</sup> Chomelanum (A), Lasonil (B), Chomelanum merhem (C), diz fibuler kapsül travmalarında etkinlikleri karşılaştırıldığı bir çalışmada, travma sonrası ödem ve ekimozun önlenmesinde ilaçların etkinliğinin sırasıyla fazladan aza doğru A, B ve C şeklinde olduğu saptanmıştır.<sup>[2]</sup>

Çalışmamızda heparinoidlerin ameliyat sonrası ödem ve ekimoz üzerine olan etkinliği ve skorlaması açısından günler arasında farklılıklar gözlenirse de, lokal heparinoid kullanılan ve kullanılmayan gözlerin periorbital ödem ve ekimoz skorları arasında fark olmadığı saptandı, dolayısıyla doğal ameliyat sonrası sürece olumlu ya da olumsuz bir

etkisinin olmadığı gözlemlendi, rinoplastiye sekonder gelişen periorbital ödem ve ekimozun gidişatını değiştirmediği sonucuna varıldı.

Ödem skorlamasında; lasonil grubunda 1-3, 1-5, 1-9 ve 3-5. günler arasında, kontrol grubunda ise 1-3, 1-5, 1-9 ve 3-5. günler arasında anlamlı fark saptandı. Ancak günler arasında anlamlı farklılık olsa da gruplar arasında fark gözlenmedi ( $p>0.05$ ).

#### KAYNAKLAR

1. Griffies WS, Kennedy K, Gasser C, Fankhauser C, Taylor R. Steroids in rhinoplasty. *Laryngoscope* 1989; 99:1161-4.
2. Ruland WO, Schwering L, Steffen W, Mühlischlegel A. Soft tissue swelling in sports traumatology. Comparative study of the effectiveness of 2 ointments. *Aktuelle Traumatol* 1991;21:24-7. [Abstract]
3. Yücel OT. Which type of osteotomy for edema and ecchymosis: external or internal? *Ann Plast Surg* 2005; 55:587-90.
4. Ozdel O, Kara CO, Kara IG, Sevinc D, Oguzhanoglu NK, Topuz B. Does corticosteroid usage in rhinoplasty cause mood changes? *Adv Ther* 2006;23:809-16.
5. Kargi E, Hoşnüter M, Babuçcu O, Altunkaya H, Altinyazar C. Effect of steroids on edema, ecchymosis, and intraoperative bleeding in rhinoplasty. *Ann Plast Surg* 2003;51:570-4.
6. Hoffmann DF, Cook TA, Quatela VC, Wang TD, Brownrigg PJ, Brummett RE. Steroids and rhinoplasty. A double-blind study. *Arch Otolaryngol Head Neck Surg* 1991;117:990-3.