

İLERİ EVRE BAŞ-BOYUN TÜMÖRLERİMİZİN RETROSPEKTİF ANALİZİ

Ayşin KARASOY, Uğur TOSUN, İlkay HÜTHÜT, Kemal UĞURLU, Soner TATLİDEDE, İsmail KURAN, Lütfü BAŞ, Öznur AKSAKAL

Şişli Etfal Eğitim ve Araştırma Hastanesi I., II. Plastik ve Rekonstrüktif Cerrahi Kliniği, Radyasyon Onkolojisi Kliniği, İstanbul

ÖZET

Ülkemiz koşullarında koruyucu hekimlik, erken tanı ve tedavi hizmetleri pek çok basamakta aksamaktadır. Bu duruma eğitim düzeyinin düşüklüğü de eklendiğinde erken evrede tümörler yakalanamamaktadır. Kliniğimize başvuran tümör olgularının büyük çoğunluğunu ileri evre tümörler oluşturmaktadır. Bu olgularda uygulanan agresif cerrahi tedavi de çoğu zaman hastalığın olumsuz prognozunu etkileyememektedir.

Kliniğimiz arşivi retrospektif olarak incelendiğinde 66 adet ileri evre (evre 3 ve 4) baş boyun bölgesi yerleşimli tümör olgusunun tedavi edildiği saptanmıştır. Bunların 27'si alt dudak, 10 adedi boyunda nöks, 5'i maksilla 4'ü mandibula yerleşimlidir. 16'sı evre 3, 50'si evre 4 tür. Patoloji raporlarına ulaşılabilen 43 olgunun 38'inde (%88) yassı epitel hücreli karsinoma (SCC), 3'ünde (%6) adeno ca, 1'inde bazal yassı epitel hücreli karsinoma (BSCC), 1'inde malign melanoma (MM) tümör tipi olarak belirlenmiştir. Olgularımızın 55'ine boyun diseksiyonu uygulanmış 8'inde lenf nodu metastazi saptanmıştır. Olguların tümü cerrahi tedavi sonrası kemoterapi ve radyoterapi uygulamaları için onkoloji kliniğine yönlendirilmektedir. Hastaların büyük kısmı cerrahi sonrası tedavilerini aksatmaktadır. 20 hasta ile görüşülerek, cerrahi sonrası sağ kalım süreleri, operasyon sonrası hasta memnuniyeti sorgulanmıştır. 12 hasta hayattadır. Takip süresi 5-56 aydır. Postoperatif kemoterapi ve radyoterapi görmüşlerdir. Olguların 1'i hariç yaşam konforlarının iyi olduğunu ve operasyon sonuçlarından memnun olduklarını bildirmişlerdir.

Anahtar Kelimeler: İleri evre tümör, baş boyun, retrospektif analiz

GİRİŞ

Günümüzde tümör cerrahisinde hastanın sağ kalımı yanında fonksiyonel durumu ve yaşam kalitesinin önemi her geçen gün artmaktadır. Yaşam kalitesi değerlendirilirken hastanın emosyonel durumu, ruh sağlığı ve fiziksel durumu göz önünde bulundurulur.

SUMMARY

Retrospective Analyse of Our Advanced Stage Head and Neck Tumor Cases.

In our country, preventive medicine practice, early diagnosis and treatment of cancer cases is disrupted at many steps. Education level of our population is low and tumors couldn't be diagnosed at early stage. Greater part of our tumor cases is in advanced stage. Aggressive surgical treatment applied in these cases may not change the bad prognosis.

We investigated our clinic archive retrospectively and determined sixtysix advanced stage (stage 3 and 4) head and neck tumor cases who were treated by us. Of these sixtysix cases, twentyseven were localized in lower lip, ten were relapsed in neck region, five were in maxilla and four were in mandibula. Sixteen of these cases was in stage 3 and fifty of them in stage 4. Fortythree pathologic examination reports were found. Tumor types of the cases were thirtyeight SCC (%88), three adenocarcinoma (%6), one BSCC and one MM. Neck dissection was performed in fiftyfive cases and eight cases had lymph node metastasis. All cases were transferred to oncology clinic for postoperative chemotherapy and radiotherapy. Most of the patients have neglected their postoperative therapies.

Only 20 patients have been reached and evaluated for postoperative survival time and satisfaction. Twenty patients were alive. The following time was 5-56 months. They had been treated with postoperative chemotherapy and radiotherapy. With the exception of one case, they told that their life comfort were good and they were glad from the postoperative results.

Key Words: Advanced stage tumor, head and neck, retrospective analysis

Ailenin ve çevrenin hastayı kabul etmesi hastanın ruh sağlığı üzerinde önemli ölçüde etkili olur. Hastanın temel günlük aktivitelerini yerine getirmesi fonksiyonel durum için belirleyicidir. Günümüzde serbest doku transferlerinin kullanımı geniş onkolojik rezeksiyonlar sonrası rekonstrüksiyonu kolaylaştırmaktadır. Kompozit

doku transferleri rekonstrükte edilecek bölgenin ihtiyaçlarına göre seçilebilmektedir. İleri evre baş boyun tümörlerinde uygulanan agresif cerrahi tedavi çoğu zaman hastalığın prognozunu etkilememektedir ve yaşam kalitesi ile fonksiyonel durum üzerindeki etkileri tartışmalıdır. Bu çalışmamızda 1986-2002 yılları arasında kliniğimizde ileri evre baş boyun tümörleri nedeniyle opere edilen hastalar değerlendirilmiştir.

GEREÇ VE YÖNTEM

Çalışmaya Şişli Etfal Eğitim ve Araştırma Hastanesi Plastik ve Rekonstrüktif Cerrahi Kliniği'nde 1986-2002 yılları arasında opere edilen 66 adet evre 3 ve 4 baş boyun tümörlü hasta dahil edilmiştir. (Grafik 1) Hastaların yaşları 17-76 arasında değişmektedir. Yaş ortalaması 56,1'dir. Olguların 54'ü erkek 12'si kadındır (E/K: 4,5). Olgularımızı tümör lokalizasyonu, tipi, uzak ve bölgesel lenf nodu metastazı, hastalara uygulanan rekonstrüksiyon tipi bakımından değerlendirdik. Daha sonra telefon ile görüşerek hastaların sağ kalım, memnuniyet, konfor ve fonksiyonel kapasitelerini değerlendirdik.

BULGULAR

Olguların 27'sinde (% 40) alt dudak, 10'unda (%15) boyun (nüks), 5'inde (%7) maksilla, 4'ünde (% 6) mandibula , 4'ünde (%6) dil, 16'ünde (%24) diğer bölgeler-de tümör yerleşimi mevcuttur. (Grafik 2) Olguların 16'sı (% 24) evre 3, 50'si (%76) evre 4 tümördür. Tüm olgularda geniş tümöral ekzisyon ve 55 olguda (%83,3) boyun diseksiyonu uygulanmıştır. Bu hastaların 19'unda (%28,7) rekonstrüksiyon serbest doku aktarımı ile yapılmıştır. Serbest fleplerin 12'si (%64) radial önkol, 4'ü (%21) fibula, 2'si (% 10) paraskapuler bölge, 1'i (%5) rektus flebidir (Grafik 3). Radial önkol flebi daha çok alt dudak rekonstrüksiyonunda tercih edilirken, fibula

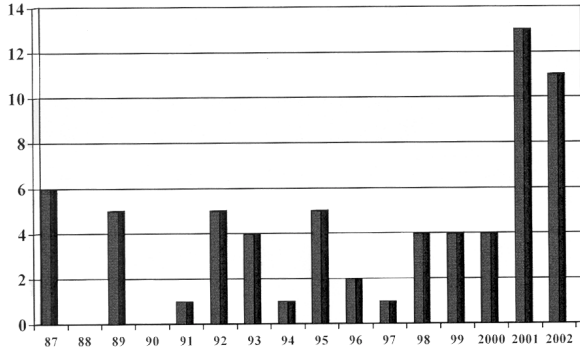
mandibula, diğer flepler geniş defektlerin rekonstrüksiyonunda tercih edilmişlerdir. Hastaların preoperatif genel vücut taramalarında bir olguda uzak organ metastazı bulgusuna rastlanmıştır. Patoloji raporlarına ulaşılabilen 43 olgunun 38'inde (%88) SCC, 3'ünde (%6) adeno ca, 1'inde BSCC, 1'inde MM tümör tipi olarak belirlenmiştir. (Grafik 4) Olguların 30' una tek taraflı radikal, 15' ine çift taraflı radikal, 8'ine tek taraflı radikal tek taraflı supraomohyoid, 2'sine tek taraflı supraomohyoid boyun diseksiyonu yapılırken, 11'ine boyun diseksiyonu yapılmamıştır. Bu olguların patolojik incelemesinde 8'inde (%14,5) boyunda lenf nodu metastazı pozitif olarak tespit edilmiştir. Tüm hastalar cerrahi tedavi sonrası radyoterapi ve kemoterapi için onkoloji kliniğine yönlendirilmişlerdir.

Kliniğimizde 1988 yılından sonra opere edilen toplam 39 hastanın telefon numaralarına ulaşılmış, bu hastaların 20'si ile görüşme yapılabilmektedir. (Tablo 1) Bu hastaların 12'si hayattadır. Ulaşılan hastaların 6'sı evre 3, 14'ü evre 4 tümörlü hastalardır. Evre 3 hastaların 4'ü (%66), evre 4 tümörlü hastanın 8'inin (%57) hayatta olduğu öğrenilmiştir. Ölen hastaların 3'ü erken postoperatif dönemde diğerleri 3-15. aylar arasında kaybedilmişlerdir. Halen hayatta olan 12 hastanın takip

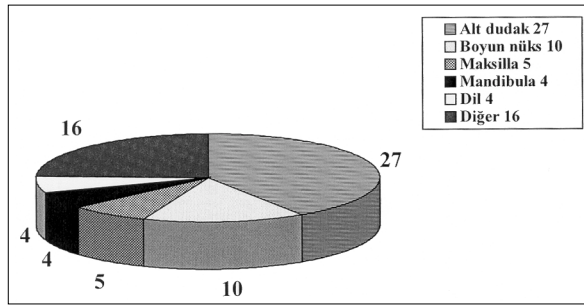
Tablo 1:

Yaş, cinsiyet	Tanı	Tedavi	TNM ve Evre	Takip Durumu
61y, E	Alt dudak scc	Tümör ekzisyonu + radial önkol flebi + sağ radikal ve sol fonksiyonel boyun diseksiyonu	t4n1mo Evre 4	eksitus klinikte
40 y, E	Dilde scc	Tm. Eks.+sağ RBD	t3n0mo Evre 3	ex 15 ay
62y, E	Dilde scc	Tm. eks+sağ RBD+serbest fibula flebi	t4n3m0 Evre 4	ex klinikte
55y, E	Sol zigomatik scc	Tm. eks+KKDG+sol MRBD	t4n2m0 Evre 4	ex 5ay
69y, E	Alt dudak scc	Tm. eks+bilat. fonk. BD+serbest radial önkol flebi	t3n0m0 Evre 3	sağ 5ay
55y, E	Alt dudak scc	Tm. eks+sağ MRBD+sol supraom. BD	t3n0mo Evre 3	sağ 27 ay
41y, E	Bilat maksiller sinüs scc	bilat maksillektomi+bilat MRBD+ paraskapuler flep	t4n2m0 Evre 4	ex 11 ay
69y, E	Sol supraorbital scc	Tm. eks+sol parotidektomi+sol MRBD+ frontal flebi.	t3n1m0 Evre 4	sağ 18 ay
64y, E	Sert damak malign epit. tm	Tm. eks+serbest serratus flebi	t4n0m0 Evre 4	sağ 18 ay
50y, E	Alt dudak scc	Tm. eks+sol FBD+sağ supraom. BD	t2n0m0 Evre 3	sağ 12 ay
27y, E	Sol mandibula osteosarkom	Tm. eks+sol supraom. BD+serbest fibula	t4n1m0 Evre 4	sağ 10 ay
43y, E	Sağ yanak scc	Tm. eks+sağ supraom. BD+radial önkol	t2n0m0 Evre 3	ex 8 ay
50y, K	Ağız tabanı scc	Tm eks+sağ RBD+pektoral ve deltopektoral fleple onarm	t4n1m0 Evre 4	sağ 14 ay
68y, E	Ağız tabanı adeno ca	Tm. eks+sağ RBD+serbest fibula flebi	t4n1m0 Evre 4	sağ 12 ay
65y, K	Sol komissür scc	Tm. eks+sol MRBD	t2n2m0 Evre 4	ex 3 ay
65y, K	Ağız tabanı scc	Tm. eks+bilat supraom BD+lokal flebi	t2n0m0 Evre 3	sağ 17 ay
71y, E	Alt dudak scc	Tm. eks+sağ RBD+ sol FBD+ serbest radial önkol flebi	t3n2m0 Evre 4	sağ 42 ay
38y, E	Alt dudak scc	Tm. eks+bilat FBD+serbest radial önkol	t2n2m0 Evre 4	sağ 43 ay
57y, E	Sağ preauriküler tm.	Tm. eks+sağ RBD+ pektoral flep	t4n1m0 Evre 4	ex 6 ay
52y, E	Dil scc	Tm. eks+sol RBD	t3n1m0 Evre 4	sağ 56 ay

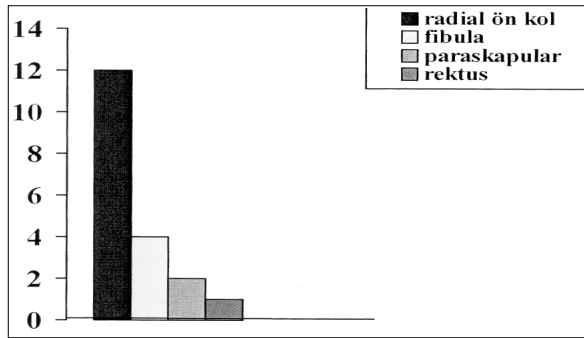
Tm.Eks. Tümör ekzisyonu, RBG: Radikal boyun diseksiyonu, FBD: Fonksiyonel boyun diseksiyonu, MRBD: Modifiye radikal boyun diseksiyonu, Supraom: Supraomohyoid, Bilat: Bilateral, SCC: Squamous cell carcinoma BCC: Basal cell carcinoma, Adeno ca: Adenocarcinoma, Epitel. Tm: Epitelyal tümör, Ex: Eksitus



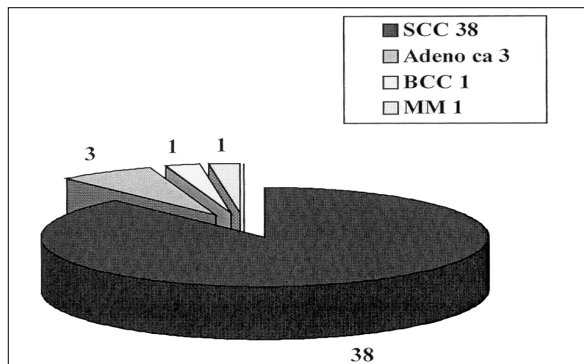
Grafik 1: Vakaların yıllara göre dağılımı



Grafik 2: Vakaların anatomik lokalizasyonlarına göre dağılımı

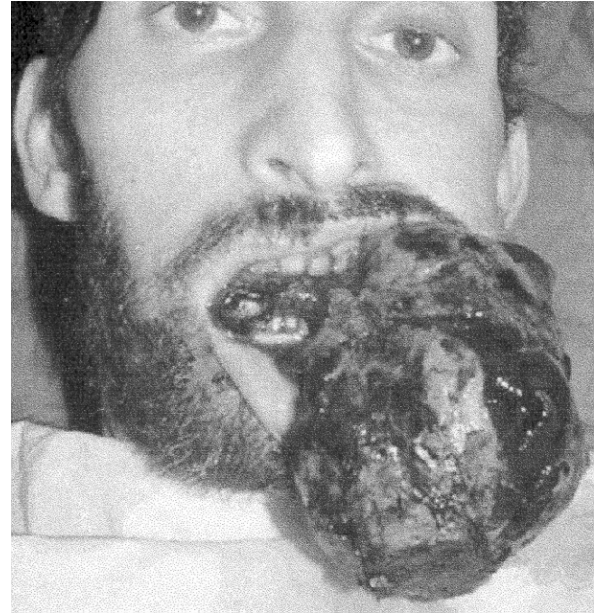


Grafik 3: Vakaların kullanılan serbest fleplere göre dağılımı

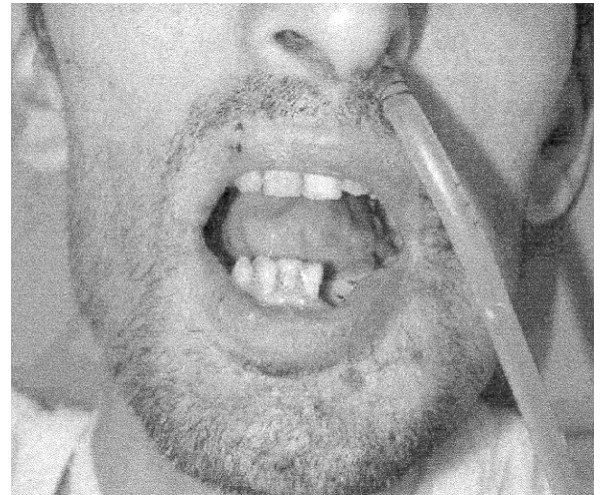


Grafik 4: Vakaların tümör tipine göre dağılımı

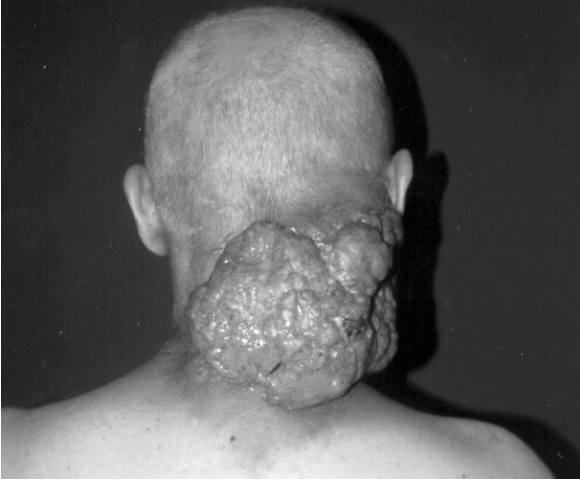
süreleri 5-56 ay arasında değişmektedir ve postoperatif kemoterapi ve radyoterapi almışlardır. Kaybedilen hastaların 4'ü onkolojik takibe girmiş, 4'ü devam etmemiştir. Hastaların tümü operasyon öncesi yaşadıkları bölgelere dönmüşler aile ve yakın çevreleri tarafından kabul görmüşlerdir. Evre 4 tümörlü 1 hasta hariç diğer hastalar konforlarının iyi olduğunu, yeterince beslenebildiklerini ve kilo aldıklarını, çevreleriyle sağlıklı iletişim kurabildiklerini, kendi kişisel ihtiyaçlarını giderebildiklerini belirtmişlerdir.



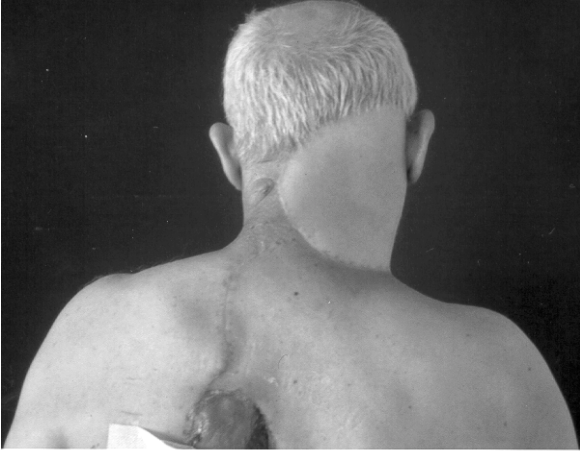Şekil 1: Mandibuler malign mezenkimal tümör metastazi preoperatif görünüm.



Şekil 2: Tümör küretajı sonrası erken postoperatif görünüm.



Şekil 3: Ensede bazal hücreli karsinom, preoperatif görünüm.



Şekil 4: Tümör eksizyonu ve trapez myokutan flebi ile onarım sonrası geç postoperatif görünüm.

Olgu 1

32 yaşında erkek hasta. 1 yıl önce sol hipokondriak bölgede kitle nedeniyle eksizyon uygulanmış olan hastanın patolojik değerlendirmesi malign mezenkimal tümör olarak tanılanmış. 7 ay sonra sol mandibula corpus da kitle oluşmuş, eksizyon sonucu metastaz saptanmış. 1 ay sonra yine ağız içinde nüks gelişen hastanın kitlesi hızla ağız içini doldurmuş beslenme ve solunumu engellemeye başlamış (Şekil 1). Hastaya kliniğimizde trakeostomi ve kitle eksizyonu uygulandı. Hastanın şikayetleri geriledi, kliniğimizden taburcu edildikten 2 hafta sonra kaybedildiği öğrenildi (Şekil 2).

Olgu 2

61 yaşında erkek hastanın yaklaşık 30 yıldır ensede mevcut olan ve yavaş büyüme gösteren kitlesi mevcut. Alınan insizyonel biopsi BCC olarak değerlendirildi. Hastaya geniş tümör rezeksiyonu ve trapez myokutan flebi ile onarım uygulandı. Postoperatif lokal veya

sistemik bir komplikasyon gelişmedi. Hasta 1 yıl sonrasında itibaren takiplerine devam etmedi.

TARTIŞMA

Baş-boyun tümörleri rekonstrüktif cerrahinin başlıca uygulama alanını oluşturmaktadır. Ülkemizde erken yaşlarda başlayan sigara ve alkol kullanımının yaygın olması, açık alanlarda çalışma ile yoğun güneş ışınlarına maruz kalma ve koruyucu krem kullanımının önemi konusunda bilgisiz olunması, bilinçsiz güneşlenme gibi predispozan faktörler, sosyokültürel ve sosyoekonomik durumun düşük olması, koruyucu sağlık hizmetlerinin yaygınlaşmaması gibi sebeplerle ileri evre tümörlere sık rastlanmaktadır. Bundan dolayı rekonstrüksiyon seçeneği olarak serbest flep ve uzak flep endikasyonu doğmaktadır¹⁻⁴. 66 ileri evre baş-boyun tümöründen oluşan serimizde 19 (%28,7) olguda serbest doku ile onarım yapılmıştır. İleri evrelerdeki baş-boyun tümörleri boyun diseksiyonu yapılmasını gerekli kılmaktadır⁵. Bu nedenle operasyon süresi ve morbidite oranları artmaktadır. Bizim serimizde olguların 55'ine (%83,3) boyun diseksiyonu yapılması gerekmiştir. Bu diseksiyonların 8'inde (%14,5) lenf nodu metastazı saptanmıştır.

Operasyon planlanırken sadece tümörün uzaklaştırılması düşünülmemeli, operasyon sonrası fonksiyonel durum ve yaşam kalitesi de göz önünde bulundurulmalıdır. Özellikle ileri evre baş boyun kanserleri nedeniyle tedavi edilmiş hastaların fonksiyonel durumlarını ve yaşam kalitelerini belirlemeye yönelik pek çok çalışma yapılmıştır⁶⁻¹¹. Serbest doku aktarımlarının baş-boyun bölgesi kanserlerinde büyük cerrahi rezeksiyonların yapılabilmesini kolaylaştırdığını ancak sağ kalım süreleri açısından belirgin bir farka yol açmadığı bildirilmiştir¹². Rezeksiyon sonrası yapılan rekonstrüksiyonların yaşam kalitesini yükselttiği ve fonksiyonel kapasiteyi arttırdığı bildirilmiştir^{6, 13-15}.

İleri evre tümörlü hastalarımızın bize gelişi ağrı, akıntılı ve kötü kokulu yara, kozmetik görünümde ileri derecede deformasyon şikayetleriyle olmaktadır. Bu hastalarda operasyon planlanırken hastanın genel durumu, yaşı, sistemik hastalığı ve uzak metastazın varlığı operabilite kriterlerimizi etkilemektedir. Opere olan evre 3 ve 4 tümörlü olgularımızın bir tanesi hariç hiçbirinde sistemik metastaz bulunmamaktadır. Sistemik metastazı olan hastalar doğrudan onkoloji kliniğine yönlendirilmektedir. Sistemik metastaz varlığında onkoloji kliniğinin onayı da alınarak genel durumu uygun hastalara tümör kitlesinin azaltılması ve akıntılı, kötü kokulu tümör kitlesinin uzaklaştırılarak basit rekonstrüksiyon seçenekleriyle yaşam kalitesinin artırılması amacıyla tuvalet ameliyatları yapılabilir. Bu hastalarda sağ kalım beklentisi üst düzeyde olmayıp daha çok ağrının azaltılması, kötü görünüm ve akıntılı

lezyonların ortadan kaldırılması hedeflenmiştir.

İleri evre baş-boyun tümörlü hastalarımızın operasyon sonrası dönemde sağ kalım ve hasta memnuniyetini belirlemek amacıyla yaptığımız bu çalışmada kliniğimiz ve hastanemiz radyasyon onkolojisi kliniği arşivinden faydalanmamıza rağmen 39 olgunun (%60) telefon numarası bulunabilmiş, bunların ise ancak 20'si (%30) ile görüşülebilmektedir. Ulaşılabilen 20 hastada sağ kalım oranı (%60) beklentimizin üzerinde olmuştur. Ayrıca hastalar sağlanan yaşam kalitesinden memnundurlar. Fakat hastaların büyük çoğunluğuna ulaşılamamıştır ve bu hastaların postoperatif takip ve onkolojik tedavilerine devam edip etmediği tarafımızdan bilinmemektedir.

SONUÇ

İleri evre tümör hastalarında operasyon endikasyonu konulurken hastalar ve hasta yakınları operasyon ve sonrasında onkolojik tedavileri konusunda ayrıntısıyla bilgilendirilmeli, uyum gösterme eğiliminde olmayan hastalara operasyon endikasyonu konulurken bir kez daha düşünülmesi, sorun çıkma olasılığının yüksek ve tedavi şansının az olduğunun bilinmesi gerekmektedir. Genel durumu iyi, operasyon için motive olan ve takibin önemini kavramış hastalarda tedavi sonuçları hasta ve hekim için daha olumlu olacaktır.

Dr. Ayşin KARASOY
Şişli Etfal Hastanesi
Plastik ve Rekonstrüktif Cerrahi Kliniği
Şişli, İSTANBUL

KAYNAKLAR

1. D'Antonio LL, Zimmerman GJ, Cella DF, Long SA: Quality of life and functional status measures in patients with head and neck cancer. Arch Otolaryngol Head Neck Surg; 122(5):482-7, 1996.
2. Cella DF: Measuring quality of life in palliative care. Semin Oncol;22(2 Suppl 3):73-81, 1995
3. Cella DF: Bonomi AE. Measuring quality of life. 1995 update. Oncology (Huntingt);9(11 Suppl):47-60, 1995.
4. Hassan SJ, Weymuller EA Jr: Assessment of quality of life in head and neck cancer patients. Head Neck;15(6):485-96, 1993
5. List MA, Ritter-Sterr C, Lansky SB: A performance status scale for head and neck cancer patients. Cancer 1;66(3):564-9, 1990
6. Urken ML, Buchbinder D, Weinberg H, et al.: Functional evaluation following microvascular oromandibular reconstruction of the oral cancer patient: a comparative study of reconstructed and nonreconstructed patients. Laryngoscope; 101(9): 935-50, 1991
7. Schliephake H, Jamil MU: Impact of intraoral soft-tissue reconstruction on the development of quality of life after ablative surgery in patients with oral cancer. Plast Reconstr Surg;109(2):421-30; discussion 431-2, 2002
8. Schliephake H, Jamil MU: Prospective evaluation of quality of life after oncologic surgery for oral cancer. Int J Oral Maxillofac Surg; 31(4):427-33, 2002
9. Bjordal K, Kaasa S, Mastekaasa A: Quality of life in patients treated for head and neck cancer: a follow-up study 7 to 11 years after radiotherapy. Int J Radiat Oncol Biol Phys 1;28(4):847-56, 1994
10. Harrison LB, Zelefsky MJ, Armstrong JG, Carper E, Gaynor JJ, Sessions RB: Performance status after treatment for squamous cell cancer of the base of tongue—a comparison of primary radiation therapy versus primary surgery. Int J Radiat Oncol Biol Phys 15;30(4):953-7, 1994
11. Deleyannis FW, Weymuller EA Jr, Coltrera MD: Quality of life of disease-free survivors of advanced (stage III or IV) oropharyngeal cancer. Head Neck; 19(6):466-73, 1997
12. Netscher DT, Meade RA, Goodman CM, Alford EL, Stewart MG: Quality of life and Disease-specific Functional Status following microvascular reconstruction for advanced (T3 and T4) oropharyngeal cancers. Plastic and Reconstructive Surgery 105:1628-1634, 2000
13. Urken ML, Weinberg H, Vickery C, Buchbinder D, Lawson W, and Biller HF: Oromandibular reconstruction using microvascular composite free flaps. Arch. Otolaryngol. Head Neck Surg. 117:733, 1991
14. Schliephake H, Ruffert K, and Schneller T: Prospective study of quality of life of cancer patients after intraoral tumor surgery. J Oral Maxillofac Surg; 54:664, 1996
15. Rogers SM, Humphris G, Lowe D, Brown JS, and Vaughan ED: The impact of surgery for oral cancer on quality of life as measured by the medical outcomes Short form 36. Oral Oncol. 34:171, 1998