

## Torokal ve lumbal vertebraların morfometrik olarak incelenmesi\*

Işık Tuncer

Necmettin Erbakan Üniversitesi, Meram Tıp Fakültesi, Anatomi Anabilim Dalı, Konya

## Özet

**Amaç:** Çalışmamız, lumbal ve torokal vertebraların morfometrik özelliklerinin belirlenmesi amacıyla düzenlenmiştir.

**Gereç ve Yöntem:** Bu çalışmada, Anatomi Anabilim Dalı'nda bulunan 103 torokal ve 53 lumbal vertebra kullanıldı.

**Bulgular:** Yapılan çalışmada, korpusun arka yüksekliği; ortalama (torokallerde  $18,96 \pm 2,68$  mm, lumballerde  $25,33 \pm 2,69$  mm), korpusun ön yüksekliği ortalama (torokallerde  $19,29 \pm 2,75$  mm lumballerde  $25,24 \pm 2,51$  mm), pedikül genişliği; ortalama (torokallerde  $27,17 \pm 5,50$  mm, lumballerde  $31,84 \pm 4,19$  mm) pedikül yüksekliği; ortalama (torokallerde  $12,67 \pm 2,43$  mm, lumballerde  $13,54 \pm 2,08$  mm), korpusun sagittal çapı ortalama (torokallerde  $15,30 \pm 2,54$  mm, lumballerde  $15,08 \pm 2,12$  mm), korpusun transvers çapı ortalama (torokallerde  $33,31 \pm 5,62$  mm, lumballerde  $48,53 \pm 6,86$  mm) foramen vertebrale transvers çapı ortalama (torokallerde  $20,38 \pm 3,10$  mm, lumballerde  $23,13 \pm 2,50$  mm) foramen vertebrale sagittal çapı ortalama (torokallerde  $7,83 \pm 4,40$  mm, lumballerde  $11,86 \pm 5,00$  mm) olarak tespit edilmiştir.

**Sonuç:** Omurgaya yönelik cerrahi girişimlerde anomalilerin, morfometrik ölçümlerdeki değişkenliklerin ve ortalama değerlerinin bilinmesi mortalite ve morbiditeyi azaltacaktır.

**Anahtar Kelimeler:** Omur, morfometri, erişkin

## Abstract

**Objective:** To evaluate the morphometric specialities of the thorocal and lumbar vertebrae.

**Results:** In this study, 103 thorocal and 53 lumbar vertebrae were studied in anatomy department. The mean posterior height of the thorocal and lumbar corpuses respectively as follows  $18,96 \pm 2,68$  mm and  $25,33 \pm 2,69$  mm, anterior height  $19,29 \pm 2,75$  mm and  $25,24 \pm 2,51$  mm, the width of pedicules;  $27,17 \pm 5,50$  mm and  $31,84 \pm 4,19$  mm, the height of pedicul;  $12,67 \pm 2,43$  mm and  $13,54 \pm 2,08$  mm, the sagittal diameter corpuses;  $15,30 \pm 2,54$  mm and  $15,08 \pm 2,12$  mm the transvers diameter;  $33,31 \pm 5,62$  mm and  $48,53 \pm 6,86$  mm the transvers diameter of the foramen vertebrale  $20,38 \pm 3,10$  mm and  $23,13 \pm 2,50$  mm the sagittal diameter of the foramen vertebrale  $7,83 \pm 4,40$  mm and  $11,86 \pm 5,00$  mm.

**Conclusion:** The anomalies, knowledge of mean values and morphometric measurements variabilities of thorocal and lumbar vertebrae will decrease the mortality and morbidity in spinal surgery.

**Key words:** Vertebrae, morphometry, adult

**Genel Tıp Derg 2017;27(4):115-120**

Alınan: 22.12.2016 / 11.03.2017 / 13.11.2017

Yazışma adresi: Işık Tuncer, Necmettin Erbakan Üniversitesi, Meram Tıp Fakültesi, Anatomi Anabilim Dalı, Konya

E-posta: ituncer42@gmail.com.tr

## Giriş

Kolumna vertebralis, gövde hareketlerinin oluşmasını sağlayan bir sütundur. Vertebra (omur) adı verilen kemiklerin üst üste dizilmesi ve birçok ligamentlerle birbirine bağlanmasından meydana gelmiştir(1). İnsanlarda yukarıdan aşağıya doğru yedi servikal (boyun), oniki torasik (göğüs), beş lumbal (bel), beş sakral ve dört koksijial (kuyruk sokumu) olmak üzere otuzüç vertebra vardır (2).

Bütün vertebraların bazı ortak özellikleri vardır. Vertebraların ön kısmındaki corpus vertebra bir silindir kesiti biçimindedir. Korpuslar üst ve alt vertebraların korpusu ile eklem yaparlar. Korpusun arkasına foramen vertebra-

le denilen deliği çevreleyen arkus vertebra tutunmuştur. Arkusun cisme bağlandığı kısımlara pedikulus arkus vertebra denir.

Aşağıya indikçe vertebralar üstüne binen ağırlık arttığı için vertebraların boyutları da büyür. Oniki torokal vertebra vardır. Bunların en belirgin karakteristiği cisimlerinin arka-yan köşelerinde, üst ve alt olmak üzere ikişer tane bulunan yarım eklem yüzleridir. Her thorasik vertebrada bu özellik yok. Fovea kostalis superior ve inferior adını alan bu yüzler kosta başları ile eklem yaparlar(3).

Beş lumbal vertebra vardır. Kostal eklem yüzleri yoktur. Üzerlerine binen ağırlık fazla olduğu için cisimleri kalın

ve ovaldir(4).

Omurganın büyüklüğü, çeşitli faktörler tarafından belirlenir. Bunlardan bir tanesi genetik faktörlerdir. Genetik faktörler, gelişimi esnasında omurga üzerine sistemik bozuklukların etkileri ( Malnutrasyon, kardiovasküler hastalıklar vs) ve direkt lokal injury ( Travma, enfeksiyon vs.) tarafından değiştirilir (5-9). Omurganın dejeneratif değişiklikleri omurga gelişimini tamamladıktan sonra daha sık görülür ve böylece onların konjenital veya gelişimsel olup olmadığına göre farklılıklar ı mümkündür(10,11). Dejeneratif değişikliklerden lumbal spinal stenozun en anlamlı ve sık sebebi diskin ve artiküler proseslerin dejeneratif hastalıklar ı ve lig flavumun hipertrofidir (6-19).

Omurga herhangi bir nedenle çeşitli seviyelerden ampute edildiğinde yerçekimi kuvvetinin meydana getirdiği rotasyonel momentleri karşılayan kas gücü ortadan kalkmaktadır. Seviye yükseldikçe bu olumsuz durum dahada artmaktadır. Anatomik yapılarda olduğu gibi protez kısımlarında gravite hattına göre ayarlanmasıyla bu sorunun ortadan kaldırılması sağlanabilir. Omurga protezleri tatbik edilirken bu kriterler dikkate alınarak protezin statik ayarı yapılmaktadır. Bu statik ayarın uygunluğu ve hassaslığı ortaya çıkabilecek rahatsızlıkları önlemektedir(20).

Vertebranın morfometrik bilgisi, pedikül vida yerleşimi için hayatidir. Vidanın uygunsuz yerleşimi yalnızca omurga gücünü azaltmaz (21-24) aynı zamanda visseral, vasküler ve nörolojik yapıların hasarına neden olan şiddetli komplikasyonlara yol açar (22,25,26,27). Çeşitli radyolojik ve kadavra çalışmaları yapan araştırmacılar, normal omurgada hem lumbal hemde torasik vertebranın morfometrik bilgisini analiz ettiler (28-33).

Normal yapıda, torokal ve lumbal vertebra'ların tanınması ve anatomik rolünün bilinmesi, hekimlerin yanlış yorum yapmalarını sağlar. Ayrıca CT ve MR incelemelerinde doğru tanı için, bu yapılar hakkında bilgi sahibi olmak gerekir. Canalis vertebralis den geçen oluşumlar, tümör veya anormal lenf düğümü olarak yorumlanabilir(34).

Thorokal ve lumbal vertebra anatomisi (genişlik, kalınlık, uzunluk ve morfolojik varyasyon özellikleri) ile ilgili insan kadavrası ve çeşitli hayvanlar üzerinde diseksiyon çalışmaları ve araştırmalar yapılmıştır.

Huizinga ve arkadaşları (35,36) 51 Alman iskeletinde

lumbal spinal kanalın midsagittal çapını ölçtü ve L4 de 11mm, L1 de 14 mm. olan en düşük değerleri buldu. Eisenstein (37), 443 Güney Afrika Negroları ve Yahudi iskeletlerinin ölçümlerinde, iki ırkda, kanalın midsagittal çapının en düşük normal sınırlarını sırasıyla 14 mm ve 12 mm olarak buldu. Baştanbaşa vertebranın %1,3 ü normalin daha düşük sınırlarında olan midsagittal çaplara sahipti. Fakat hiçbiri 11 mm. den daha küçük değildi. Bu bulgular, 12 mm. den daha az anteroposterior çapı olan Verbiestin(38,39) bulgularıyla uyumluuydu.

Bu çalışmada buradan yola çıkarak erişkin Türk insanına ait lumbal ve thorokal vertebraların morfometrik özellikleri araştırılmış ve önceki çalışmalarla karşılaştırılması amaçlanmıştır.

## Gereç ve Yöntem

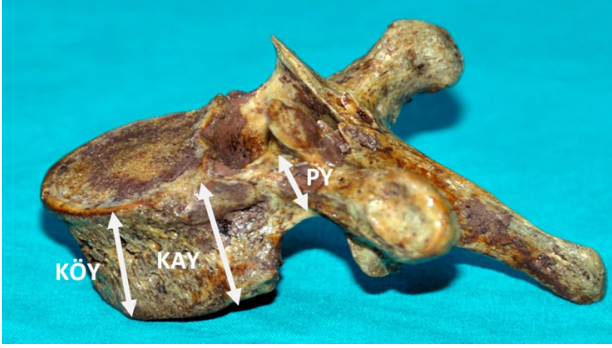
Çalışmamız, 2015-2016 yıllarında 103 torokal ve 53 lumbal vertebra (ölçümleri bozacak derecede aşınmış ve kırılmış olanlar ayrıldıktan sonra ) üzerinde gerçekleştirildi. Çalışma, Kopenhag kriterlerine göre Necmettin Erbakan Üniversitesi Meram Tıp Fakültesi etik kurulu tarafından onaylandı. Vakaların yaş ve cinsiyetlerine ait kesin bilgiler mevcut değildi. Her kemik ayrı ayrı numaralandırıldı, varyasyonları tespit edildi ve morfometrik ölçümleri yapıldı. Tüm uzunluk ölçümleri 0,01mm' ye hassas dijital kumpas kullanılarak gerçekleştirildi. Oluşabilecek hatayı en eza indirmek için işlemler aynı kişi tarafından gerçekleştirildi. Her kemik sekiz parametre ile değerlendirildi.

Çalışmamıza esas olan ölçümlerde bazı antropolojik noktalardan faydalandık. Ölçümlerimizi yaptığımız antropolojik noktalar ve ölçüm mesafeleri şunlardır: Korpusun ön ve arka yüksekliği, pedikül yüksekliği (5,40) (**Resim1,3**), pedikül genişliği, foramen vertebrale'nin sagittal ve transvers çapı ve korpus vertebranın sagittal ve transvers çapı ölçüldü (41) (**Resim2,4**). Bu ölçümler sabit noktalar arasında gerçekleştirildi. Bulunan değerler mm cinsinden ifade edildi.

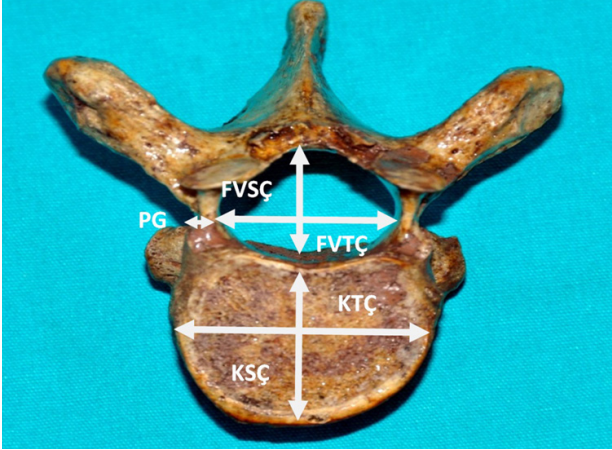
Elde edilen veriler her kemik için hazırlanan forma yazıldı. Daha sonra bu formlar toplandı. Veriler bilgisayara girildi, gruplar arası karşılaştırma t testi ile yapıldı, ölçümlerin birbiriyle ilişkisi için Pearson korelasyon analizi kullanıldı ve P<0,05 anlamlılık düzeyi olarak kabul edildi.

*Torokal ve lumbal vertebraların morfometrik olarak incelenmesi - Tuncer I.*

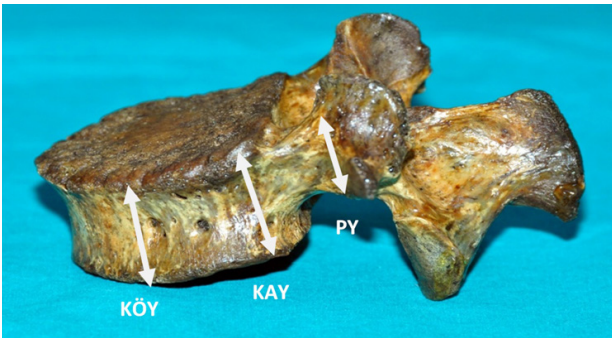
**Resim 1.** Bir torokal vertebranın yandan görünümü; Korpusun ön yüksekliği (KÖY), korpusun arka yüksekliği (KAY), pedikül yüksekliği (PY).



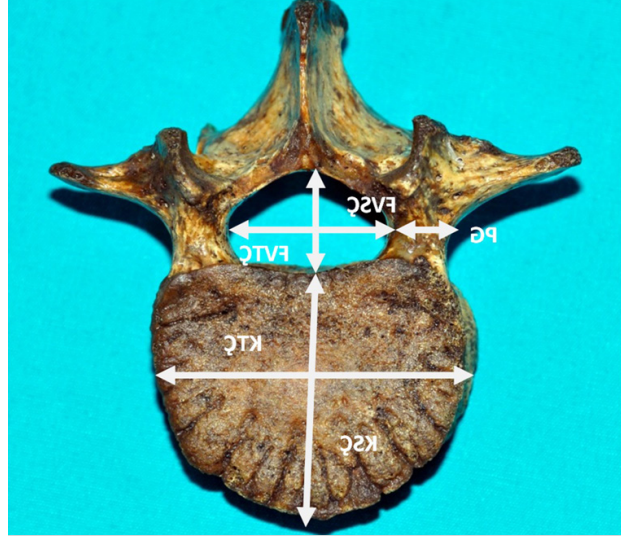
**Resim 2.** Bir torokal vertebranın üstten görünümü; Korpusun tranvers çapı (KTÇ), korpusun sagittal çapı (KSÇ), foramen vertebralenin transvers çapı (FVTÇ), foramen vertebralenin sagittal çapı (FVSC), pedikül genişliği (PG).



**Resim 3.** Bir lumbal vertebranın yandan görünümü; Korpusun ön yüksekliği (KÖY), korpusun arka yüksekliği (KAY) ve pedikül yüksekliği (PY).



**Resim 4.** Bir lumbal vertebranın üstten görünümü; Korpusun transvers çapı (KTÇ), korpusun sagittal çapı (KSÇ), foramen vertebralenin transvers çapı (FVTÇ), foramen vertebralenin sagittal çapı (FVSC) ve pedikül genişliği (PG).



## Bulgular

Araştırmada, 103 ü torokal ve 53 ü lumbal olmak üzere 156 vertebra morfolojik yönden değerlendirilmiştir. Torokal ve lumbal vertebraların yapılan ölçümleri arasındaki istatistiksel karşılaştırmaların sonuçları Tablo 1 de gösterilmiştir. Bu ölçümler arasında anlamlı istatistiksel farklar bulunmuştur ( $P>0,05$ ) (Tablo 1). Her bir korelasyonun anlamını test etmek ve parametreler arasındaki ilişkiyi göstermek için Pearson korelasyon testi yapılmıştır.

KTÇ, FVTÇ, FVSC ile KAY, KÖY, PY, PG, KSÇ, KTÇ, FVTÇ, FVSC hariç bütün parametreler arasında anlamlı korelasyonlar bulunmuştur ( $P=0,000$ ).

**Tablo 1.** Thorokal ve lumbal vertebralara ait ölçülen parametrelerin karşılaştırılması (mm) (Ortalama  $\pm$  Standart Sapma) (n=103 thorokal, n=53 lumbal).

Parametreler	Thorokal Ortalama $\pm$ SS	Lumbal Ortalama $\pm$ SS
KAY	18,96 $\pm$ 2,68	25,33 $\pm$ 2,60
KÖY	19,29 $\pm$ 2,75	25,24 $\pm$ 2,50
PY	12,67 $\pm$ 2,43	13,54 $\pm$ 2,08
PG	27,17 $\pm$ 5,50	31,84 $\pm$ 4,19
KSÇ	15,30 $\pm$ 2,54	15,08 $\pm$ 2,212
KTÇ	33,31 $\pm$ 5,62	48,53 $\pm$ 6,86

FVSC	7,83 ± 4,40	11,86 ± 5,00
FVTÇ	20,38 ± 3,10	23,13 ± 2,50

n: sayı

KAY: Korpus'un arka yüksekliği

KÖY: Korpus'un ön yüksekliği

PY: Pedikül yüksekliği

PG: Pedikül genişliği

KSÇ: Korpus'un sagittal çapı

KTÇ: Korpus'un transvers çapı

FVSC: Foramen vertebrale'nin sagittal çapı

FVTÇ: Foramen vertebrale'nin transvers çapı

## Tartışma

Omurganın biomekanikal analizi sıklıkla spinal antropometrik ve hareket bilgisine ihtiyaç duyar. İlave olarak morfolojik ölçümler sıklıkla klinik amaçlar için gereklidir. Ne yazık ki omurga ile ilgili morfometrik bilgiler Türkiye'de azdır. Bu bakımdan lumbal ve thorokal vertebralara ilgili morfometrik bir çalışma yaptık. Thorokal ve lumbal vertebralara ilgili bu çalışmada elde edilen ölçümler önceki çalışmalarla farklı görülüyordu. Nam Hyun Kim ve Hwan- Mo Lee (42) nin çalışmasında torokal vertebralarda ortalama pedikül genişliğini en geniş yerde ortalama 18,4 mm, en dar yerde ortalama 4,1 mm, pedikül yüksekliğini torokal vertebralarda en geniş yerde ortalama 16,6 mm, en dar yerde ortalama 9,1 mm, lumbal vertebralarda; en geniş yerde ortalama 15,4 mm, en dar yerde ortalama 13,7 mm bulmuşlardır. Mitra SR ve arkadaşlarının (43) ölçümleri, Olsewski ve arkadaşlarının (44) çalışmalarından daha küçük bulunmuştur. Fakat Zindrick ve arkadaşlarının (24) çalışmasından daha büyük bulunmuştur. Biz çalışmamızda, pedikül yüksekliğini thorokal vertebralarda; ortalama 12,67 ± 2,43 mm., lumbal vertebralarda ortalama; 13,54 ± 2,08 mm., pedikül genişliğini; thorokal vertebralarda ortalama; 27,17 ± 5,5 mm. lumballerde ise ortalama; 31,84 ± 4,1 mm. bulduk. Aradaki fark radyolojik ölçümlerin, direkt ölçümlerden daha büyük olmasıyla açıklanabilir.

Pedikül vidaları, nöral, vasküler ve visseral yapılarda yaranma riski doğurmaktadır (23,26,45). İlave olarak pedikül vidalarının uygunsuz yerleşimi kemik-vida gücünde etkiler (22,23,24). Böylece, pedikül vidalarının kullanımında, hem vertebral gövdenin hemde pedikülün morfometrik bilgisine ihtiyaç duyulur. Çeşitli araştırmacılar (28,29,31,32,33) normal omurgada kadavra ve radyometrik çalışmalar yapmışlardır. Liljenqvist RU ve arkadaşlarının (21) çalışmasında bulunan pedikül genişliği ile ilgili bilgi, her biri literatür bilgileri ile karşılaştırıldığında,

lumbal omurda; 2 ile 3 mm aras ı, alt torasik omurda ; 2 mm, üst ve orta torasik omurda tahminen 1mm daha küçüktür (28,29,31,32,33). Zindrick ve arkadaşlarının (24) tersine pedikülün dış kortikal genişliğini ölçen çoğu yazarlar (28,29,31,32) iç ve dış genişlik arasında fark bulamamışlardır. Mamafih; bu çalışmada ölçülen endosteal vida genişliğini, pedikül vida çapı seçiminde en değerli klinik bulgu olarak saymaktadırlar. Çünkü pediküler korteks ölçümlerinin kalınlığı tahminen medial duvarda lateral duvardan 1-2 mm daha kalındır (46,47,48). Konvex pedikül genişliği ile ilgili bu çalışmadaki bulgular literatür bilgileriyle uyumludur. Bu gözlem, Banta ve arkadaşlarının (49) bulgularıyla uyumludur. Onlar efektif pedikül genişliğini kadavrada iç kortikal pedikül genişliği olarak ölçtüler Liljenqvist UR ve arkadaşlarının (21) ölçümlerinden 1mm daha az değerler buldular.

Biz çalışmamızda, pedikül genişliğini torokal vertebralarda 27,17 ± 5,5 mm lumbal vertebralarda 31,84 ± 4,1mm olarak tespit ettik.

Postacchini F Ripani M (35) farklı etnik gruplarda kanalis vertebralis'in ve vertebra gövdesinin çok değişken olduğunu göstermiş Postacchini F ve Ripani M nin (35) çalışmasında kanalis vertebralis in midsagittal çaplarını bir veya daha fazla seviyelerden ölçmüşler ve mid sagittal çapı İtalyanların %5'inde 10,1-10,8 mm, Hintlilerde %10'unda 9,0-10,5 mm bulmuşlardır.

Ross ve arkadaşları (50,51) ise Japonya'daki vertebral ölçütlerin Yahudilerden daha küçük olduğunu tespit etmişlerdir. Yine Olsewski ve arkadaşlarının (43). beyaz ırkda bulunduğu değerlerin Hindistan topluluğundan daha büyük olduğu gözlenmiştir. Buda ırksal ve coğrafi şartların etkisine işaret eder.

McLain RF ve arkadaşlarının (52) yaşlı insanlarda yaptığı çalışmada pedikül çaplarının önceki yapılan çalışmalardan daha küçük olduğu gözlemlenmiştir. Bu vertebralarda çoğunda transpediküler vida yerleşimi mümkün değildir. T3-T6 pediküllerinin % 22 si, 4,5 mm. vida ile uygunluk göstermemektedir. Ve bu pediküllerin % 42 si 5 mm. vidaı kabul etmemektedir. Bu parametrelerin çapların azalması, yaşlı insanlarda kalsiyumun metabolik bozukluklarının, kalsiyum yetersizliğinin ve osteoporotik sebeplerin bir bulgusu olarak kabul edilir.

Literatürde, Kore ve Çinli popülasyonda pedikül genişli-

ği erkeklerde sırasıyla 18,9 ve 12,8 mm. olduğu gözlemlendi (43).Aharinejad S ve arkadaşları nın(40) çalışmasında bütün parametreler erkeklerde fazla bulundu. Bizim çalışmamızda vertebraların cinsiyetini tespit edemediğimiz için böyle bir karşılaştırma yapamadık.

Bu çalışmada elde edilen veriler genelde literatür ile uyumludur. Saptanan morfometrik değerler thorakal ve lumbal vertebrayı kapsayan plak- vida uygulamasında yardımcı olacak niteliktedir. Bununla birlikte kişisel varyasyonlar nedeni ile her olgu preoperatif dönemde ayrı ayrı radyolojik olarak incelenmelidir.

### Kaynaklar

1. Dere F. Anatomi 3rd ed. Adana 1994; 125.
2. Odar IV. Anatomi Ders Kitabı Cilt 1 AÜ Tıp Fakültesi Yayınları Ankara 1980.
3. Çimen A. Anatomi Uludağ Üniversitesi Basımevi Bursa 1987.
4. Williams PL, Warwick R. Gray's Anatomi 36nd ed. Churchill Livingstone, Edinburgh 1980 ; 275-7.
5. Varol T, İyem C, Cezayirli E, ve ark. Comparative morphometry of the lower lumbar vertebrae: computed tomography images of patients with and without low back pain. The journal of international Medical Research 2006;34:316-30.
6. Clark GA, Panjabi MM, Wetzel FT. Can infant malnutrition cause adult vertebral stenosis? Spine 1985; 10: 165-70.
7. Porter RW, Pavitt D. The vertebral canal: I Nutrition and development, an archeological study. Spine 1987 ; 12 : 901-6.
8. Afshani E, Khun J. Common causes of low back pain in children. Radiographics 1991; 11: 269-91.
9. Porter RW, Oakshott G. Spinal stenosis and health status. Spine 1994; 19: 901-3.
10. Porter RW, Hibbert CS, Wicks M. The spinal canal in symptomatic lumbar disc lesions. J Bone Joint Surg Br 1978; 60 :485-487.
11. Hurme M, Alaranta H, Aalto T. Lumbar spinal canal size of sciatica patients. Acta Radiol 1989 ; 30: 353-7.
12. Epstein BS, Epstein JA, Jones MD. Lumbar spinal stenosis. Radiol Clin North Am 1977 ;15: 227-39.
13. Modic MT, Masaryk T, Boumphry F. Lumbar herniated disc disease and canal stenosis : prospective evaluation by surface coil MR, CT and myelography. AJR Am J Roentgenol 1986; 147 : 757-65.
14. Frymoyer JW. Back pain and sciatica. N Engl J Med 1988; 318: 291-300.
15. Brown DE, Neumann RD eds Orthopedic Secrets. St Louis: Mosby, 1995; 190-2.
16. Firooznia H. Spinal stenosis. İn: MRI and CT of the Musculoskeletal System (Firooznia H, Golinbu C, Rafii M, Rauschning W, Weinreb JC, eds). St Louis: Mosby, 1992; 141-206.
17. Huckman MS. Lumbar spinal stenosis. İn: Neuroradiology (Harwod-Nash DC, Pettersson H, eds). London: Merit, 1992 ; 223-45.
18. Wegener OH (ed): Whole body CT. Boston: Blackwell, 1992; 527-30.
19. Arnoldi CC, Brodsky AE, Cauchoix J et al. Lumbar spinal stenosis and nerve root entrapment syndromes. Definition and classification. Clin Orthop Relat Res 1976 ; 115 : 4-5.
20. Angın S. Unilateral diz üstü amputelerinde ağırlık dağılımı, Uzm. Tezi, Hacettepe Üniversitesi, Ankara, 1990.
21. Liljenqvist UR, Link TM, Halm HFH. Morphometric analysis of thoracic and lumbar vertebrae in idiopathic scoliosis. Spine 2000; 25: 1247-53.
22. George DC, Krag MH, Johnson CC, et al. Hole preparation techniques for transpedicle screws. Spine 1991; 16: 181-4.
23. Weinstein J, Rydevik B, Rauschning W. Anatomic and technical considerations of pedicle screw fixation. Clin Orthop 1992; 284: 34-46.
24. Zindrick MR, Wiltse LL, Widell EH, et al. A biomechanical study of intrapeduncular screw fixation in the lumbosacral spine. Clin Orthop 1986; 203: 99-111.
25. Donovan DJ, Polly DW, Ondra SL. The removal of a transdural pedicle screw placed for thoracolumbar spine fracture. Spine 1996; 21: 2495-9.
26. Ebraheim N, Jabaly G, Xu R, et al. Anatomic relations of the thoracic pedicle to the adjacent neural structures. Spine 1997; 22: 1553-7.
27. Vaccaro A, Rizzolo S, Balderstone RA, et al. Placement of pedicle screws in the thoracic spine. Part II: An anatomical and radiographic assessment. J Bone Joint Surg [Am] 1995; 77: 1200-6.
28. Berry JL, Moran JM, Berg WS, Steffee AD. A morphometric study of human lumbar and selected thoracic vertebrae. Spine 1987; 12: 362-7.
29. Ebraheim N, Xu R, Ahmad M, et al. Projection of the thoracic pedicle and its morphometric analysis. Spine 1997; 22 :2338-41.
30. Krag M, Weaver D, Beynon B, et al. Morphometry of the thoracic and lumbar spine related to transpedicular screw placement for surgical spinal fixation. Spine 1988; 13: 27-32.
31. Scoles PV, Linton AE, Latimer B, et al. Vertebral body and posterior element morphology: The normal spine in middle life. Spine 1988; 13: 1082-6.
32. Vaccaro A, Rizzolo S, Allardyce T, et al. Placement of pedicle screws in the thoracic spine. Part I: Morphometric analysis of the thoracic vertebrae. J Bone Joint Surg [Am] 1995; 77: 1193-9.
33. Zindrick MR, Wiltse LL, Doornik A. et al. Analysis of the

- morphometric characteristics of the thoracic and lumbar pedicles. *Spine* 1987; 12: 160-6.
34. Yıldıırım M. İnsan Anatomisi 1. Baskı İstanbul, 1994; 9-10.
  35. Postacchini F, Ripani M. Morphometry of the lumbar vertebrae. *Clinical Orthopaedics And Related Researc* 1983; 172 : 296-303.
  36. Huizinga J, Heiden JAVD, Vinken PJJG. The human lumbar vertebral canal:A biometric study. *Proc Kon Ned Akad Wed C* 1952; 55: 22.
  37. Eisenstein S. The morphomery and pathological anatomy of the lumbar spine in South African Negroes and Caucaoids with specific reference to spinal stenosis. *J Bone Joint Surg* 1977; 59B: 173.
  38. Verbiest H.Pathomorphologic aspects of developmenal lumbar stenosis. *Orthop Clin North Am* 1975; 6: 177.
  39. Verbiest H.Stenosis of the bony lumbar vertebral canal. In Wachenheim A, and Babin E,(eds):*The Narrow Lumbar Canal*. Berlin, Heidelberg, Springer-Verlag, 1980 ; 115-146.
  40. Aharinejad S, Bertagnoli R, Wicke K, et al.Morphometric analysis of vertebrae and intervertebral discs as a basis of disc replacement.*The American Journal of Anatomy* 1990; 189: 69-76.
  41. Santiago RS, Milena GL, Herrera RO, et al.Morphometry of the lower lumbar vertebrae in patients with and without low back pain.*Eur Spine J* 2001;10 : 228-33.
  42. Nam Hyun K, Hwan Mo L. Morphometric study of the pedicles of thoracic and lumbar vertebrae in Koreans. *Spine* 1994; 19 ( 12) : 1390-4.
  43. Mitra SR, Datir SP, Jadhav SO.Morphometric study of the lumbar pedicle in the Indian population as related to pedicular screw fixation.*Spine* 2002 ; 27 ( 5 ) : 453-459.
  44. Olsewski JM, Simmons EH, Kalen FC, et al. Morphometry of the lumbar spine: anatomical perspectives related to transpedicular fixation.*J Bone Joint Surg [Am]* 1990; 72542-9.
  45. Vanichkachorn JS, Vaccaro AR, Cohen MJ, et al.Potential large vessel injury during thoracolumbar pedicle screw removal *Spine* 1997; 22: 110-3.
  46. Kothe R, O'Holleran JD, Liu W, et al. Internal architecture of the thoracic pedicle. *Spine* 1996; 21: 264-70.
  47. Misenhimer GR, Peek RD, Wiltse LL, et al.Anatomic analysis of pedicle cortical and cancellous diameter as related to screw size.*Spine* 1989; 14: 367-72.
  48. Panjabi M, O' Holleran J, Crisco J III, et al. Complexity of the thoracic spine pedicle anatomy. *Eur Spine J* 1997; 6: 19-24.
  49. Banta CJ, King AG, Dabezies EJ, et al. Measurement of effective pedicle diameter in the human spine. *Orthopedics* 1989; 12: 939-42.
  50. Chen Yi L. Geometric measurements of lumbar spine in Chinese men during trunk flexion. *Spine* 1999; 24: 666-9.
  51. Ross PD, Wasnich RD, Davis JW, et al.Vertebraal dimension differences between Caucaians and Japanese Bone 1991; 12: 107-12.
  52. McLain RE, Ferrara L, Kabins M.Pedicle morphometry in the upper thoracic spine.*Spine* 2002; 27: 2467-71.