

Tuberoskleroz kompleksli hastada hemorajik giant renal anjiomyolipom'a nefron Koruyucu cerrahi yaklaşım: olgu sunumu*

Mehmet Giray Sönmez¹, Ahmet Hakan Haliloğlu², Semih Tungal², Yunus Emre Göger¹, Erhan Demirelli³

¹Necmettin Erbakan Üniversitesi, Meram Tıp Fakültesi, Üroloji Anabilim Dalı, Konya

²Ufuk Üniversitesi, Tıp Fakültesi, Üroloji Anabilim Dalı, Ankara

³Giresun Üniversitesi, Tıp Fakültesi, Üroloji Anabilim Dalı, Giresun

Özet

Tuberoskleroz, tüm organları tutabilen ancak en sık deri, beyin, kalp, göz ve böbreği tutan benign hamartomatöz lezyonlar ile karakterize otozomal dominant bir hastalıktır. Renal anjiomyolipom (AML) matür yağ hücreleri, düz kas dokusu ve kalın duvarlı kan damarlarını değişen oranlarda içeren benign bir tümördür. Tuberoskleroz kompleksinin (TS) en yaygın ürolojik tutulumu renal anjiomyolipomlardır. Anjiomyolipomlar asemptomatik olabilmeleriyle beraber, palpabl kitle, ağrı, hematuri şikayeti ile tanı alabilir, masif kanamaya neden olarak morbidite ve mortaliteye sebep olabilirler. Biz de palpabl kitle ile tanı konulan, masif kanamaya neden olan ve cerrahi tedavi yapılan dev renal anjiomyolipom olgumuzu paylaşmak ve bulgular eşliğinde güncel literatürü değerlendirmek istedik.

Anahtar Kelimeler: Renal Anjiomyolipom, Tuberoskleroz, Nefron Koruyucu Cerrahi

Abstract

Tuberous sclerosis is an autosomal dominant disease characterized with benign hamartomatosis lesions which may involve all organs but most commonly involve skin, brain, heart, eye and kidney. Renal angiomyolipoma (AML) is a benign tumor including mature fat cells, flat muscle tissue and thick walled blood vessels in different ratios. Angiomyolipomas are the most common urological involvement of tuberous sclerosis complex (TS). Although angiomyolipomas may be asymptomatic, they can be diagnosed with palpable mass, pain and hematuria complaint and may cause morbidity and mortality by massive bleeding. We wanted to share our giant renal angiomyolipoma case which was diagnosed with a palpable mass and caused a massive bleeding and was treated surgically and review the current literature with the findings.

Key words: Renal angiomyolipoma, Tuberous Sclerosis, Nephron sparing surgery

Genel Tıp Derg 2016;26(4):134-138

Alınan: 28.04.2016 / 01.08.2016 / Yayınlanma: 26.12.2016

Yazışma adresi: Mehmet Giray Sönmez, Necmettin Erbakan Üniversitesi, Meram Tıp Fakültesi, Üroloji Anabilim Dalı, Konya

E-posta: drgiraysonmez@gmail.com

Giriş

Tuberoskleroz otozomal dominant geçiş gösteren, mental retardasyon, epilepsi, adenoma sebaceum, böbrek, kemik, akciğer ve retinada görülen hamartomlarla karakterize konjenital ve familial bir hastalıktır. Böbrek lezyonları anjiomyolipom (AML), basit kist, polikistik böbrek ve renal hücreli karsinom veya bunların birkaçının aynı anda var olması şeklinde ortaya çıkabilir (1,2). TS'lu olguların %40- 80'inde böbreklerde küçük, sıklıkla asemptomatik, bilateral ve multipl anjiomyolipomlar görülmektedir (3). Benign karakterde olduğundan, tanı konmadan önce büyük boyutlara ulaşabilir (4). Bu lezyonlar asemptomatik olabildiği gibi %10-25 olguda akut masif hemoraji ile klinik verebilir, hastayı şoka sokabilir (5,6). Anormal damarlanmaları ve anevrizmal yapılar içermeleri nedeniyle

le 4 cm ve üzeri tümörler spontan kanama riski taşırlar. En sık mortalite nedeni masif spontan kanamaya bağlı oluşmaktadır (7). Ultrasonografi (USG) tanıda yardımcı olsada kesin tanı genellikle asemptomatik lezyonlara rastlantısal olarak bilgisayarlı tomografi (BT) veya manyetik rezonans görüntüleme (MRG) de yağ ağırlıklı lezyonların görülmesi ile tanı konulmaktadır. (2,8).

Bizde bu yazıda renal AML'ye sekonder masif internal hemoraji ile tanı alan Tuberosklerozu ve bilateral renal AML lezyonları olan olgumuzu paylaşmak ve bu sayede güncel literatürü değerlendirmek istedik.

Olgu Sunumu

Ortopedi kliniği tarafından skolyoz düzeltme operasyonu amacıyla hastaneye yatırılan onsekiz yaşında bayan hasta

operasyon öncesinde gece başlayan karın ağrısı şikayeti olması üzerine önce genel cerrahiye danışılmış, akut karın olarak düşünülmemesi ve yapılan fizik muayene de sol tarafta kosta altında yaklaşık 10 cm'lik kitle palpe edilmesi, karın muayenesinde sol tarafta defansı ve hassasiyeti saptanması üzerine tarafımıza konsülte edildi. Hasta sol böbrekte kitle şüphesi nedeniyle üroloji kliniğine devralındı. Hastanın yapılan takiplerinde hemoglobin (Hb) düzeyinin 12 g/dL' den sabah kontrolünde 9 g/dl'ye düştüğü gözlemlendi. Hastanın kreatinin: 1.2 mg/dl , WBC:12200, TİT:normal olarak ölçüldü.

Abdomen Ultrasonografi de: Bilateral böbrek parankimi içerisinde boyutları 10-20 mm çapı arasında değişen multiple hiperekojen yuvarlak kitle lezyonları izlenen hastada sol böbrek boyutu artmış olup sınırları böbrekten ayrıca ayırt edilemeyen sol üst kadranı dolduran yaklaşık 13x9 cm boyutunda heterojen solid kitle lezyonu tespit edildi. Ayırıcı tanıda öncelikle anjiomyolipoma düşünüldüğü ve douglasta belirgin mayi dışında diğer yapıların normal olduğu raporlandı.

Kontrastlı Abdomen Bilgisayarlı Tomografi (BT) de: Bilateral böbrek parankimi içerisinde öncelikle anjiomyolipom ile uyumlu multiple 5-15 mm'lik lezyonlar tespit edildi. Sol böbrek anteriorunda egzofitik uzanım gösteren sol renal vene bası yapan (indente), pankreas ile yakın komşulukta yağ içeren heterojen 13x8 cm boyutunda içerisinde hemoraji alanı olan solid kitle izlendi (Giant anjiomyolipom). Hastanın tuberoskleroz kompleksi açısından kranial BT ile değerlendirilmesi önerildi. Hastanın AML ve böbrek ile ilgili BT bulguları resim 1 'de izlenmektedir.

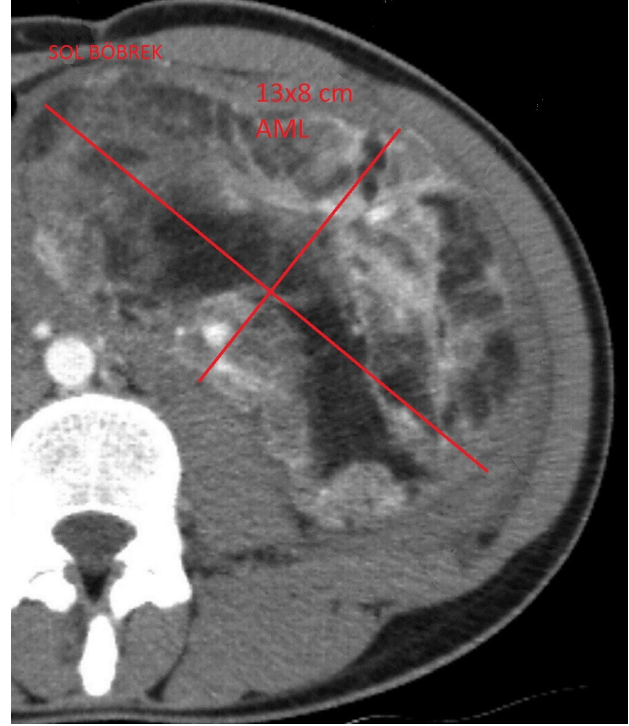
Preoperatif yapılan değerlendirme de böbrek fonksiyonları, elektrolit düzeyleri, kanama profili normal tespit edilen, hemoglobin düzeyleri hızlı düşüş gösteren hastanın sol böbrekteki hemorajik dev anjiomyolipom açısından acil opere edilmesine karar verildi.

Sol yarım chevron kesi ile yapılan operasyonda böbrek üst polden kaynaklanan yaklaşık 13*8 cm büyüklüğünde kitle görüldü, kitlenin renal vene ve artere ileri derecede yakın olduğu izlendi. Böbrek üzerinde yaygın 1-2 cm boyutlarında çok sayıda anjiomyolipom olduğu düşünülen kitleler görüldü. Renal arter ve ven klempe edildi. Soğuk iskemi oluşturuldu ve soğuk iskemi süresinde keskin ve künt diseksiyonlar ile kitle çıkarıldı ve açıldı anjiomyolipom olduğu düşünülen lezyonun içine kanadığı görüldü.

Tuberoskleroz Kompleksli Hastada Hemorajik Giant Renal Anjiomyolipom'a Nefron Koruyucu Cerrahi Yaklaşım: Olgu Sunumu - Sönmez MG, Haliloğlu AH, Tangal S, Göger YE. ve Demirelli E.

Operasyon yaklaşık olarak 95 dakika sürdü. Hastaya intraoperatif hemoraji nedeniyle 2 ünite, postoperatif 1. gün hemoglobin düşüklüğü nedeniyle 2 ünite eritrosit süspansiyonu transfüze edildi. Kontrol Hb:11.3 g/dl olarak ölçüldü.

Resim 1: Sol Hemorajik Giant AMLnin BT görüntüsü.



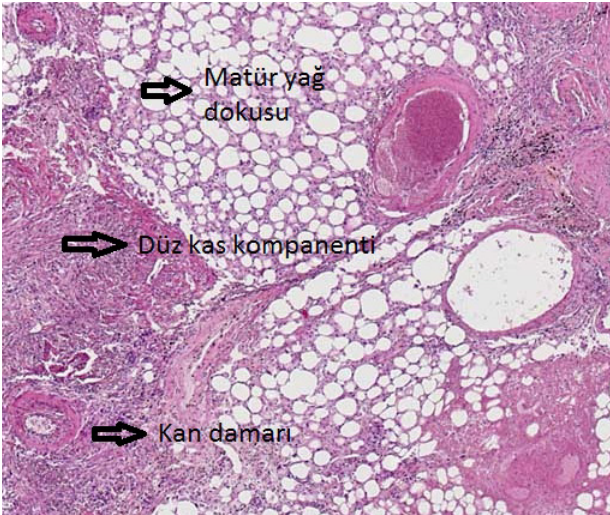Patoloji

Makroskopik incelemede elastik kıvamlı, kirli sarı renkte dış kısmında sınırları düzensiz tümör ve tümörün iç kısmında geniş hematoma alanı izlenen 12,7x7,8 cm ölçülerinde sol parsiyel nefrektomi materyali, Mikroskopik incelemede Hematoksilen Eosin (H&E) boyalı kesitlerde kalın duvarlı damarlar, matür yağ dokusu ve düz kas liflerinden oluşan tümoral doku görüldü. Hücresel atipi, pleomorfizm ve mitoz görülmedi. Patolojinin AML ile uyumlu olduğu raporlandı. Hastanın Renal AML ilgili patoloji görüntüleri resim 2'de izlenmektedir.

Genel durumu düzelen hasta tuberosklerozun diğer komponentleri açısından dermatoloji, göz hastalıkları, nöroloji klinikleri tarafından değerlendirildi. Değerlendirme sonucunda dermatoloji ve göz klinikleri tarafından tedavi gerektiren ve tuberoskleroz kompleksi açısından anlamlı patolojik bulgular tespit edilmedi. Hastanın nörolojik muayenesi normal olarak saptandı ve yapılan Kranial BT'de

bilateral ventrikülde subependimal yerleşimli en büyüğü sol atrium düzeyinde yaklaşık 7x10 mm boyutunda çok sayıda kalsifiye nodüller izlendi (Hamartom?). Sol serebral hemisferde, sol lentiform nükleusta birkaç adet milimetrik kalsifiye odaklar rapor edildi. Sağ temporal lob median kesiminde hipodens alan saptandı. Bu bulguların tuberokleroz kompleksi ile uyumlu olduğu tespit edildi. Diğer kranial yapılar normal değerlendirildi. Kranial tomografideki hamartomlar açısından tedaviye gerek duyulmadı. Postoperatif dönem komplikasyonsuz geçti. Postoperatif 4. Gün dreni çekilen hasta postoperatif 6.gün taburcu edildi. Hastanın patolojisi renal anjiomyolipoma olarak geldi. Postoperatif 6. Ay çekilen bilgisayarlı tomografide bilateral anjiomyolipomla uyumlu milimetrik lezyonlarda önceki incelemeler ile anlamlı fark gözlenmedi.

Resim 2: Renal AML'ye ait patolojik görünüm (H&E boyalı kesitler).



Postoperatif 1 yıl sonra skolyoz nedeniyle şiddetli ağrıları olan hastaya ortopedi kliniği tarafından operasyon kararı alındı. Posterior enstrümantasyon+füzyon yapılan hastada postoperatif 8. saatte parapleji gelişti, bunun üzerine paraplejinin hematoma bağlı olduğu düşünülerek hasta tekrar operasyona alındı ve laminektomi yapıldı. Postoperatif 3. gün nefes darlığı parsiyel oksijen basıncında düşme nedeniyle çekilen akciğer grafisinde sağ orta lobda atelektazik alanlar izlenen hasta da pulmoner emboli geliştiğine karar verilip heparin infüzyonu ve oksijen tedavisi başlandı. Takipte hastanın kliniği ve oksijen saturasyonu normale döndü. Postoperatif genel durumu düzelen

hastanın ileri fizik tedavi rehabilitasyonu planlandı. Hasta anjiomyolipom açısından sorunsuz takip edilmektedir.

Tartışma

Tuberokleroz Bourneville hastalığı olarak bilinen nörokutanöz bir sendromdur (9). 6000-12000 de bir sıklıkta gözlenmektedir. Tümör süpresör genler olan 9. kromozomdaki TSC1 ve 16.kromozomdaki TSC2'deki alel kaybı sonucunda oluşmaktadır ve bu genetik mutasyonlar neticesinde hamartin ve tüberin kompleksinin fonksiyonu bozulmakta ve rapamisinin memeli hedefi (mTOR) sinyal yolundaki inhibitör etkisi bozulduğu için klinik bulgular ortaya çıkmaktadır. Bu durum vasküler endotelial growth faktör (VEGF), epidermal growth faktör (EGF), trombosit kaynaklı growth faktörün (PDGF) aşırı üretimine neden olmaktadır (10,11). Renal anjiomyolipomlar normal popülasyonda %0,3-3 arasında görülmektedir. Tuberoklerozlu hastalarda ise bu oran %80'e kadar çıkmaktadır (12). USG, BT ve MR'nin yaygın olarak kullanımı ve kitlede yağ dansitesi gözlenmesi ile kesin tanı konabilmektedir. Çapları birkaç mm den 20 cm ye kadar olabilir. Genç bayanlarda daha sık görülen tümör bu hastalarda multiple, bilateral ve semptomatik olmaya daha meyillidir (4,13). Klinik tuberokleroz tanısı Roach kriterleri kullanılarak konulur (14)

Bizim olgumuzda tuberoklerozun iki majör bulgusu olan renal anjiomyolipomlar ve subependimal nodüllerin varlığı mevcuttu. Subependimal nodüllere rağmen hastanın nörolojik muayenesi normaldi. Olgumuz tuberoklerozla uyumlu 18 yaşında genç bayan hastaydı, renal kitleler tomografi görüntülerinde saptanan yağ dansiteli lezyonlar nedeniyle anjiomyolipom olarak düşünüldü, bu lezyonlar multiple ve bilateraldi. En büyük AML boyutu 13 cm olarak ölçüldü.

Anjiomyolipomlar, genellikle asemptomatik olup en sık olarak lezyonların çapı ile orantılı olacak şekilde kitle, flank ağrı,hematüri, böbrek yetmezliği, retroperitoneal bölgeye hemodinamiyi bozacak miktarda kanama ile ortaya çıkabilirler. Sık görülen ve korkulan komplikasyon spontan masif hemorajidir ve hastayı hipovolemik şoka sokabilir, spontan rüptür gelişebilir. (2,6). Masif retroperitoneal kanamanın olduğu Wunderlich Sendromuna neden olabilir (12).

4 cm'den büyük, semptomatik, obstrüksiyona neden olan

tuberosklerozda görülen anjiomyolipomlar belirgin hemoraji riski içerdiğinden, genellikle bu lezyonlara müdahale edilmelidir. Tuberosklerozlu hastada cerrahinin amacı hastayı komplikasyonlardan korumak ve böbrek fonksiyonlarının devamlılığını sağlamaktır, bu yüzden mümkün olduğunca nefron koruyucu cerrahi uygulanmalıdır. Bu nedenle embolizasyon, parsiyel nefrektomi, basit enükleasyon, kriyoterapi gibi nefron koruyucu girişimler ile tedavi edilebilir (15). Tedavi edilen hastalarda son dönem böbrek yetmezliği gelişmesi ihtimali oldukça azalmaktadır. (16). Gerekli olgularda total nefrektomi de cerrahi tedavi de uygulanabilir (13).

Bizim olgumuz da kitle etkisi ile incelemeye alınan, semptomatik internal hemoraji gösteren dev anjiomyolipoma sekonder hasta da hızlı hemoglobin düşüşü izlenmesi üzerine acilen opere edilmiş ve hastaya parsiyel nefrektomi yapılmıştır. Hasta cerrahi sonrası böbrek fonksiyonları ve diğer küçük boyuttaki AML'lar açısından sorunsuz takip edilmektedir.

3 cm'den küçük asemptomatik anjiomyolipomların genellikle takip edilmesi önerilmektedir. 3 cm'den büyük asemptomatik AML için mTOR inhibitörleri (rapamisin ve türevleri: Temsirolimus, Everolimus) günümüzde önerilen kısa dönemde en etkili birincil tedavi yöntemidir (17). Asemptomatik anjiomyolipom için böbrek koruyucu rezeksiyon veya selektif embolizasyon da ikinci tedavi seçeneğidir. Takipteki lezyonlara yılda 0,5 cm'den daha fazla büyüyorlarsa malignite riski nedeniyle iğne biyopsisine gerek duyulabilir. Bu hastalara takipte 1-3 yılda bir abdominal görüntüleme(MRG, BT) yapılması önerilmektedir. Düzenli aralıklarla yapılan renal fonksiyon taraması ve kan basıncı kontrollerinde son dönem böbrek yetmezliği ve hipertansiyon açısından hastalar kontrol edilmelidir (18).

Bizim olgumuzda da cerrahi ile çıkarılan AML haricinde diğer lezyonlar 1,5-2 cm boyutunda ve asemptomatik olduğu için başka bir medikal veya cerrahi tedavi uygulanmayarak hasta takibe alındı. Hasta, takiplerinde anjiomyolipom açısından sorunsuz takip edilmektedir.

Sonuç

Tuberosklerozlu hastalarda renal anjiomyolipomlar asemptomatik olsa dahi sıkı takip edilmeli, 4 cm'den büyük lezyonlara mutlaka tedavi verilmesi gerekmektedir.

Özellikle büyük hacimli kitlelerin kanama ve komplikasyon ihtimali daha fazla olduğu için tedavi planının bir an önce belirlenmesi, bu planlamanın uygun hastalarda böbrek koruyucu yaklaşımlar ile yapılmasını öneriyoruz.

Kaynaklar

1. Winterkorn EB, Daouk GH, Anupindi S, et al. Tuberosclerosis complex and renal angiomyolipoma: case report and review of the literature. *Pediatr Nephrol* 2006; 21: 1189-93.
2. Kılıç Ö, Yurdakul T, Kaynar M, Özbek O, Baba F. Tuberosklerozlu hastada bilateral renal anjiomyolipom sebebi ile masif retroperitoneal kanama. *Gazi Medical Journal* 2009;20:86-9.
3. Rakowski SK, Winterkorn EB, Paul E, Steele DJ, Halpern EF, Thiele EA. Renal manifestations of tuberous sclerosis complex: Incidence, prognosis, and predictive factors. *Kidney Int* 2006;70:1777-82.
4. Ünlü EN, Atasoy Ç, Fitöz S, Yağcı C, Akyar S. Tuberosklerozda dev renal anjiomyolipomlar: Bilgisayarlı tomografi bulguları. *Ankara Üniversitesi Tıp Fakültesi Mecmuası* 2005;58:189-92.
5. Kontos S, Politis V, Fokitis I, et al. Rupture of renal angiomyolipoma during pregnancy: a case report, *Cases Journal* 2008;1:245.
6. Schillinger F, Montagnac R. Renal lesions in tuberous sclerosis. *Nephrol Ther* 2006;2 Suppl 2:S123-6.
7. Kushwaha R, Dhawan I, Arora R, Gupta K, Dhupia JS. Multifocal renal angiomyolipoma presenting as massive intraabdominal hemorrhage. *Indian J Pathol Microbiol* 2010;53:340-1.
8. Park HK, Zhang S, Wong MK, Kim HL. Clinical presentation of epithelioid angiomyolipoma, *Int J Urol* 2007; 14:21-5.
9. Orlova KA, Crino PB. The tuberous sclerosis complex. *Ann NY Acad Sci* 2010;1184:87-105.
10. Mistry KA, Sood D, Bhoil R, et al. A Classic Case of Tuberous Sclerosis with Multisystem Involvement Including Giant Bilateral Renal Angiomyolipomas Presenting as Massive Hematuria. *Pol J Radiol* 2015;80:435-41.
11. Hallett L, Foster T, Liu Z, et al. Burden of disease and unmet needs in tuberous sclerosis complex with neurological manifestations: systematic review. *Curr Med Res Opin* 2011;27:1571-83.
12. Shankar S, Hulikanthimatt KS, Awatti SM, Narayanrao ST. Bilateral Multifocal Renal Angiomyolipoma Associated with Wunderlich's Syndrome in A Tuberous Sclerosis Patient. *J Clin Diagn Res* 2015; 9:ED01-3.
13. Taken M, Pirinççi N, Kaba1 M, Ergün M, Canbey Ö. Renal Anjiomyolipomdan Dolayı Masif Retroperitoneal Kanama: Bir Olgu Sunumu. *Tıp Araştırmaları Dergisi* 2015;13:83-5.
14. Roach ES, Gomez MR, Northrup H. Tuberous sclerosis

complex consensus conference: revised clinical diagnostic criteria. J Child Neurol 1998;13:624-8.

15. Kapoor A, Girard L, Lattouf JB, et al. Evolving Strategies in the Treatment of Tuberous Sclerosis Complex-Associated Angiomyolipomas (TSC-AML). Urology 2016;89:19-26.
16. Mullerad M, Hidas G, Kastin A, Issaq E, Moskovitz B, Nativ O. Nephron sparing surgery as a treatment modality for renal angiomyolipoma. Harefuah 2005;144:619-21.
17. Krueger DA, Northrup H. Tuberous Sclerosis Complex Surveillance and Management: Recommendations of the 2012 International Tuberous Sclerosis Complex Consensus Conference. Pediatr Neurol 2013;49:255-65.
18. Yılmaz E, Özdemir K, Başaran C, Gözmen ŞK, Erturgut P, Serdaroğlu E. Kidney involvement in tuberous sclerosis complex. Dicle Med J 2015;42:66-71.