

KOLESTEATOMLU KRONİK OTİTİS MEDİALİ OLGULARDA YRBT’NİN TANI DEĞERİ*

Ümit DERUNDERE^{ORCID}, 0000-0002-0865-1073

Geliş Tarihi/Received
23.08.2022

Kabul Tarihi/Accepted
24.08.2022

Yayın Tarihi/Published
30.08.2022

Correspondence: Ümit DERUNDERE, umitderundere@yahoo.com

*Bu makale yazarın uzmalık tezinden türetilmiştir.

ÖZET

Amaç: Günümüzde YRBT'nin yaygınlaşmasıyla birlikte birçok orta kulak hastalıklarında ayırıcı tanı yapılabilmekte ve gelişebilecek olası patolojiler ameliyat öncesi tanınmaktadır. YRBT'nin hava ve kemik gibi birbirinden farklı yapıları çok kolay göstermesi diğer inceleme yöntemlerine karşı üstünlük sağlamaktadır. Bu çalışmanın amacı kolesteatomun ve komplikasyonlarının YRBT bulgularını tüm detayları ile tanımlamak ve tedavi uygulayacak cerraha preoperatif planlamada yol gösterici olmaktır.

Materyal-Metod: Kulak burun boğaz kliniği tarafından orta kulakta patolojisi bulunup ameliyatı planlanan olgulara ameliyat öncesi temporal YRBT incelemesi yapıldı. Ameliyat sonucuna göre kolesteatom tespit edilen 28'i erkek 26'sı bayan toplam 54 olgu çalışma kapsamına alındı. YRBT bulguları ile ameliyat bulguları sınıflandırılarak karşılaştırıldı.

Bulgular: Çalışmamızda YRBT ile orta kulakta ve mastoid boşluktaki tüm yumuşak dokular doğru olarak tespit edilmiştir. YRBT orta kulak kolesteatomlarında yumuşak dokuyu ve yapmış olduğu komşu yapılardaki ciddi hasarları, mevcut varyasyonları, komplikasyonları ve henüz klinik bulgu vermeyen sessiz patolojileri göstermede çok etkili olduğu belirlenmiştir.

Sonuç: Bizim çalışmamıza göre orta kulak patolojisi bulunan ve ameliyat planlanan tüm olgular preoperatif olarak YRBT ile değerlendirilmelidirler. Çünkü YRBT artık orta kulakta kolesteatom var mı yok mu sorusuna ilave olarak cerraha seçeceği ameliyat tekniği, ameliyat sırasında karşılaşılabileceği varyasyon ve komplikasyonları, her iki kulağında patolojisi bulunan olgularda hangi kulağı önce ameliyat etmesi gerektiği hakkında detaylı ve gerçekçi bilgiler vermektedir.

Anahtar Kelimeler: Kolesteatom, YRBT, Tanı

DIAGNOSTIC VALUE OF HRCT IN PATIENTS WITH CHRONIC OTITIS MEDIA WITH CHOLESTETOMA

ABSTRACT

Objective: Today, with the widespread use of HRCT, differential diagnosis can be made in many middle ear diseases and possible pathologies that may develop are recognized preoperatively. HRCT's ability to easily distinguish different structures such as air and bone provides an advantage over other examination methods. The aim of this study was to describe the HRCT findings in cholesteatoma and its complications in all details and to guide the surgeon in pre-operative planning.

Materials & Method: Preoperative temporal HRCT examination was performed on patients who had middle ear pathology and were planned for surgery by the otolaryngology clinic. A total of 54 cases, 28 male and 26 female, who were found to have cholesteatoma according to the results of the surgery were included in the study. HRCT and surgical findings were classified and compared.

Results: In our study, all soft tissues in the middle ear and mastoid space were correctly identified with HRCT. It was determined that HRCT was very effective in demonstrating the soft tissue and serious damage to the adjacent structures, existing variations, complications and silent pathologies that did not yet cause clinical findings in middle ear cholesteatomas.

Conclusion: In conclusion, all cases with middle ear pathology and who are scheduled for surgery should be evaluated pre-operatively with HRCT. Because, in addition to the question of whether there is a cholesteatoma in the middle ear anymore, HRCT gives the surgeon detailed and realistic information about the surgical technique he will choose, the variations and complications he may encounter during the operation, and the ear that needs to be operated first in cases with pathology in both ears.

Keywords: Cholesteatoma, HRCT, Diagnosis

1. GİRİŞ

Kronik Otitis Medianın (KOM) genellikle üç aydan daha fazla süren ve medikal tedaviye yanıt vermeyen kulak zarı perforasyonu ile birlikte dış kulak yolundan akıntı ile karakterize durumlardır. Ayrıca, bir akut otitis media atağının arkasından altı haftadan beri, medikal tedaviye yanıt vermeden devam eden süpüratif akıntılı otitis medialis da kronik otitis media (KOM) olarak kabul edilirler (1). Kronik Otitis Medianın değişik şekilleri bulunmakla beraber bunlardan en ciddi ve ağır seyirli olması bakımından kolesteatomlar özel bir yere sahiptir (2,3).

Kolesteatomların hemen tüm komplikasyonları kemik erozyonu sonucu gelişmektedir. Kemik erozyonuna mekanik basınç ve/veya etraftaki fibroblastlardan salınan kollajenaz enziminin yol açtığı düşünülmektedir. Bu komplikasyonlar kemik zincir destrüksiyonu (%75),

labirent fistülü, otomastoidektomi, fasiyal sinir paralizisi, işitme kaybı, menenjit, abse ve venöz sinüs trombozudur (4-7).

Temporal kemik denge ve işitme fonksiyonları ile ilgili boşluklar ve içlerinden çeşitli damar ve sinirlerin geçtiği pek çok kanal boşluk ve delikleri içeren komplike bir kemiktir. Bunun dışında temporomandibuler eklemi de oluşturması bakımından önemlidir (8,9). Orta kulak ve temporal kemiğe ait patolojilerin değerlendirilmesinde BT önemli bir yere sahiptir. 1980’li yıllardan sonra da direkt röntgenogramlar ve konvansiyonel tomografiler yerini BT’ye bırakmıştır. Son yıllarda ise bilgisayar teknolojisindeki hızlı gelişmeyle birlikte çok ince kesitler alabilen ve daha detaylı bilgi verebilen Yüksek Rezolüsyonlu Bilgisayarlı Tomografilerle (YRBT) temporal kemik ve orta kulak incelenmektedir (10).

YRBT, yüksek rezolüsyonlu görüntüleme tekniğindeki gelişmeler sayesinde kronik otitis medialı olgularda patolojik yumuşak dokuların lokalizasyonunu ve yayılımını gösterir. Özellikle otolojik muayene ile görülemeyen posterior timpanik alan, fasiyal reses, timpanik sinüs gibi alanların patolojisinin görüntülenmesini sağlar. Kemik erozyonu, ossiküllerin durumu, muhtemel varyasyonlar ve komplikasyonlar hakkında cerrahi girişim öncesi sağladığı bilgiler nedeni ile, BT seçilecek en önemli görüntüleme yöntemi olmuştur (1,2,11-15).

Orta kulak ve temporal kemiğin YRBT incelemesinde anatomik yapıların her biri genellikle yalnızca tek bir planda daha iyi görüldüğünden mutlaka aksiyel ve koronal planlar alınmalıdır. Bu nedenle rutin olarak inceleme her iki planda yapılması gerekmektedir. Özellikle kolesteatomlu hastalarda skutum, tegmen timpani, lateral ve superior semisirküler kanallar, fasiyal kanalın horizontal parçası, kemikçiklerden özellikle malleus başı, inkus uzun kolunun erozyonu ve Prussak alanı gibi potansiyel kolesteatoma alanlarını değerlendirirken koronal plan tercih edilmelidir (8,9,16-19).

Orta kulak kolesteatomu bulunan özellikle klinik olarak semptom ve bulgu vermeyen veya kolesteatom varlığı bilinmeyen olgularda gerek erken tanı, gerekse cerraha uygulayacağı teknik açısından yol göstermesi bakımından günümüzde YRBT ile preoperatif inceleme yapılması kaçınılmaz hale gelmiştir (2,3). Bu nedenle özellikle kolesteatom düşünülen veya bilinen olgularda tanı ve tedavi protokolü açısından tüm olgulara YRBT incelemesi yapılmalıdır (2,3). Bu çalışmada amacımız kolesteatomun ve komplikasyonlarının YRBT

bulgularını tüm detayları ile tanımlamak ve tedavi uygulayacak cerraha preoperatif planlamada yol gösterici olmaktır.

2. YÖNTEM VE GEREÇLER

Olgu Seçimi

Çalışmamıza Nisan 2004-Şubat 2005 tarihleri arası S.B. İstanbul Eğitim ve Araştırma Hastanesi KBB Kliniği'nden orta kulak kolesteatomu düşünülüp cerrahisi planlanmakta olan ve Kliniğimize temporal BT istemiyle gönderilen toplam 54 olgu alındı. Olguların 28'i (%52) erkek, 26'sı (%48) kadın ve yaş ortalaması 40.9 olan olguların en küçüğü 13 yaşında en büyüğü ise 84 yaşında idi.

Çalışma Protokolü

Tüm olgular General Electric Hi-Speed X/ID marka 3. jenerasyon spiral BT cihazı ile yüksek rezolüsyonlu kesitler alınarak incelenmiştir. Her olguya aksiyel ve koronal planda 1 mm kesit kalınlığında ardışık kesitler alınmıştır. 120KV, 180 MA, 512x512 matriks ve kemik filtre kullanılmıştır. Pencere genişliği ve pencere seviyesi olgudan olguya küçük değişiklikler içerebilmekteydi.

Aksiyel planda yapılan inceleme supin pozisyonda ve çene fleksiyona getirilerek süperior semisirküler kanal üst sınırından aşağıda kohlea bazal kıvrımının alt parçasına kadar uzatılmıştır. Koronal planda yapılan inceleme ise supin pozisyonda ve çene maksimal ekstansiyona getirilerek önde attik kısım ön duvarından arkada ise posterior semisirküler kanal arasına uygulanmıştır. Tüm olguların incelenmesi intravenöz kontrast madde verilmeden yapıldı

Verilerin Analizi

Çalışma grubumuzdaki tüm olgular preoperatif YRBT ile değerlendirildikten sonra ameliyata alındı. Ameliyat sırasında saptanan tüm bulgular kaydedildi ve kolesteatom tanısı alan olgular preoperatif YRBT bulguları ile karşılaştırıldı. Tüm bulguların ayrı ayrı duyarlılık (sensitivite), özgüllük (spesifisite), gerçek pozitif (GP), gerçek negatif (GN), yalancı pozitif (YP), yalancı negatif (YN), pozitif prediktif değer (+PD) ve negatif prediktif değerleri (-PD) hesaplandı.

3. BULGULAR

Çalışmamızda yer alan 54 olgunun 28'i erkek, 26'sı kadın olup yaş aralığı 13-84 arası değişmektedir. Preoperatif YRBT incelemesinde saptadığımız bulguları cerrahi bulgular ile karşılaştırarak değerlendirdiğimizde YRBT ile 54 olgunun tamamında orta kulak kavitesini diffüz şekilde dolduran veya lokal olarak attik ve/veya antrumda lokal olarak yerleşmiş yumuşak doku kitlesi bulunmaktaydı. Normalde pnömatize olması gereken bu alanların havadan çok farklı yoğunlukta bir doku içermesi YRBT'de mutlak tanınmasını sağlamaktadır. Tüm olgularda cerrahi sırasında orta kulakta yumuşak dokuya rastlanmış olup BT ile %100 doğruluk sağlanmıştır (Resim 1-13).

YRBT ile 54 olgudan 42'sinde (%78) mastoid kavitede yumuşak doku kitlesi olduğu saptandı. Cerrahi sırasında ise yine 42 olguda mastoid kavitede yumuşak dokuya rastlanmıştır (Resim 14). YRBT ile 16 olguda (%30) kemikçiklerde mediale veya laterale yer değiştirme saptandı. Cerrahi sırasında 18 olgunun kemikçiklerinde yer değiştirme gözlemlendi. Cerrahi sırasında saptanan 2 olgu YRBT ile saptanamadı (Resim 1,2,7,9,10).

YRBT ile malleus başında 16 (%30), inkus gövdede 16 (%30), inkus uzun kolunda 24 (%44) ve stapeste 8 (%15) olguda destrüksiyon saptandı (Resim 3,4,7,8,13). Cerrahi sırasında 18 olguda malleus başı ve inkus gövdesinde erozyon ve destrüksiyon gözlemlendi. YRBT'de saptanamayan 2 olguda cerrahi sırasında hafif erozyon olduğu söylendi. İnkus uzun kolunda cerrahi sırasında 32 (%60) olguda destrüksiyon izlenirken YRBT ile 8 (%15) olguda destrüksiyon saptanamadı.

YRBT ile saptanan 8 olgudaki stapes destrüksiyonu cerrahi sırasında ancak 6'sında gözlemlendi. Bunun yanında YRBT'de saptayamadığımız 4 olguda stapes destrüksiyonu cerrahi işlemde gözlemlendi. YRBT ile olguların 36 (%67)'ünde skutumda küntleşme veya destrüksiyon saptandı. Cerrahi sırasında ise 38 (%70) olguda skutumda küntleşme veya destrüksiyon gözlemlendi (Resim 3,10,12). 5 (%9) olguda tegmende erozyon saptanırken cerrahi sırasında bunların ancak 3'ünde (%6) erozyon gözlemlendi (Resim 4). Olguların 5 (%9)'ünde fasiyal kanalın timpanik segmentinde dehissans saptanırken cerrahi sırasında 9 (%17) olguda dehissansa rastlanmıştır (Resim 8). Olguların 2 (%4)'sinde labirentin fistül (lateral semisirküler kanal defekti) saptanırken cerrahi sırasında 1 (%2) olguda fistül görüldü (Resim 11,12).

Preoperatif YRBT ve ameliyat bulguları kullanılarak elde edilen sonuçlar istatistiksel olarak Tablo 1’de gösterilmiştir. Bunun dışında orta kulakta saptanan yumuşak dokuların yoğunlukları Hounsfield Unit (HU) olarak ölçülmüştür. Kolesteatom dokusuna ait ölçülen en yüksek değer 48 HU, en düşük ise 35 HU’dır.

4. TARTIŞMA

Orta kulakta ve/veya mastoidde bulunan yumuşak dokuları saptamada YRBT yüksek sensitivite ve spesifisiteye sahiptir. Normalde hava ile dolu bu alanların çok farklı bir yoğunlukta bir dokuyla kaplanması nedeniyle tanınması kolaydır. Walshe ve arkadaşları 20 hastalık bir çalışmada orta kulak ve mastoidde bulunan yumuşak doku kitlesini % 100 doğrulukla tespit etmişlerdir. O’Donoghue ve arkadaşları 50 hastayı kapsayan bir çalışmada 37 hastada BT ile orta kulakta yumuşak doku saptamış olup, perop olarak sadece 1 hastada yumuşak dokuya rastlamadıklarını bildirmişlerdir. Ayrıca BT ile 23 hastada mastoidde yumuşak doku tespit etmiş olup, 3 hastada operasyon esnasında bulgu saptanmadığını rapor etmişlerdir. Egeli ve arkadaşları ise mastoiddeki yumuşak dokuyu BT ile % 100, orta kulaktaki yumuşak dokuyu ise % 97 oranında doğru tespit etmişlerdir. Çalışmamızda orta kulaktaki ve mastoiddeki yumuşak dokunun saptanmasında BT % 100 sensitif bulunmuştur (20-22).

Jackler kronik otitis medialı hastalarda mastoid havalanma azlığının en sık rastlanan bulgu olduğunu bildirmektedir. 42 hastanın ameliyat öncesi YRBT incelemesi ile cerrahi bulguları karşılaştırdığı çalışmada olguların 38’inde (% 90.5) havalanmanın azaldığını saptamıştır. O’Donoughe ve arkadaşları 50 olguyu kapsayan çalışmalarında 3 vakada BT’yi yalancı pozitif bulmuşlardır. Bizim çalışmamızda 54 olgudan 42 (%78)’sinde mastoid kavitede havalanma azlığı ve yumuşak doku yoğunluğu vardı. Bu sonuçlar tüm olgularda cerrahi sırasında doğrulanmıştır (1,20,23).

Kemikçiklerde deplasman ise henüz destrüksiyon gelişmeden yumuşak dokunun yer kaplamasından dolayı mediale veya laterale doğru oluşur. Pars flaksida tipi kolesteatomlarda kemikçikler mediale doğru yer değiştirirler. Çünkü yumuşak doku skutum medial duvarı ile kemikçikler arasındaki boşluğa (Prussak boşluğu) yerleşiktir. Kitle bu bölgede genişleyip ilerledikçe kemikçiklerde destrüksiyona yol açar. Pars tensa (sinüs kolesteatomu) tipi

kolesteatomlarda ise kolesteatom dokusu posterior timpaniumda sinüs timpanide yerleşiktir. Kemik zincirin medialinde yerleşmiş olduğu için kemik zincirde laterale doğru yer değiştirme izlenir. Otoskopik muayenede bu bölgenin görülmesi zor olduğu için YRBT’de bu bölgeyi değerlendirmek çok daha önemlidir (1,16). YRBT ile bizim çalışmamızda 16 olgunun 12’sinde mediale doğru 4’ünde ise laterale doğru yer değiştirme gözlemlendi. Cerrahi sırasında bu olgulara ilave olarak 2 olguda daha kemikçiklerde deplasman izlenmiştir.

Literatürde kemikçiklerde destrüksiyonun preoperatif BT ile tespitinde çok çeşitli oranlar verilmektedir. Preoperatif BT ile kemikçik zincir defektini, Akyıldız ve arkadaşları % 92, Mafee ve arkadaşları % 89, Özbay ve arkadaşları % 60, O’Reily ve arkadaşları % 50, Egeli ve arkadaşları % 63.2 oranında doğru tespit edebilmişlerdir. Bizim çalışmamızda preoperatif YRBT’ nin kemikçiklerdeki destrüksiyonu saptamasındaki duyarlılığı % 75 olarak tespit edilmiştir (15,24-27).

Orta kulak boşluğundaki yumuşak dokunun komşu temporal kemik yapılarında da destrüksiyon yaptığını bilmekteyiz. Bunlardan en sık görüleni lateral attik duvardaki inferiora doğru çıkıntı şeklinde bulunan skutum destrüksiyonudur. Biz çalışmamızda YRBT ile 36 (%67) olguda skutumda erozyon ve destrüksiyon saptadık. Ancak ameliyat sırasında 38 (%70) olguda skutum erozyonu ve/veya destrüksiyonu tespit edildi. 2 olgudaki skutum patolojisini YRBT ile saptayamadık.

Orta kulak boşluğunun tavanını oluşturan tegmen ise orta kranyal fossa duvarını oluşturması bakımından daha fazla önem kazanmaktadır. Buradaki defektlerde de YRBT’de 5 (%9) olguda tegmende defekt saptarken ameliyat sırasında ancak 3 (%6) olguda tegmen defekti ile karşılaşmıştır. 2 olguda yanlış pozitif sonuç elde edildi. Burada tegmen değerlendirilirken mutlaka koronal planda ve karşı sağlam taraf ile karşılaştırarak yapılmalıdır. Çünkü biz olgularımızda tegmen kalınlığının kişiden kişiye çok farklılık gösterdiğini gördük. Bundan dolayıdır ki çekim yapılırken simetrik çekim yapmaya özen gösterilmelidir. Aynı zamanda film basarken de her kulağı ayrı ayrı kareler yerine aynı karede basıp her kesiti simetrik olarak değerlendirmenin tanıya yararlı olacağı kanısındayız.

Fasiyal kanal dehissansları akkiz veya konjenital olabilmektedir. Küçük konjenital dehissanslar sık görülmektedir. Bir otopsi çalışmasında normal temporal kemikte %55 oranında 1 mm’den küçük dehissanslara rastlanmıştır. Bunların %90’dan fazlası hemen oval pencere üzerinde yerleşmiştir. Bu küçük dehissansları BT ile ortaya koymak oldukça güçtür.

Çünkü kemik kılıf bu bölgede son derece incedir. Kolesteatomlu KOM'lu olgularda fasiyal sinir dehissansı riski artmaktadır.

Fasiyal kanal dehissansı cerrahi sırasında komplikasyonlardan sakınılması açısından preoperatif BT ile tanınması istenilen bir anatomik bilgidir. BT, KOM' a bağlı fasiyal paralizi gelişen bölgenin lokalizasyonunu belirlemede yararlı olabilir. O'Reily, Jackler ve Mafee çevresindeki yumuşak dokulardan dolayı fasiyal kanal dehissansını BT ile tespit etmenin zorluklarından bahsetmişlerdir. Mafee ve arkadaşları ise 48 olgudan 6' sında preoperatif BT' de fasiyal kanal dehissansı tespit etmelerine rağmen operasyonda dehissansa rastlayamamışlardır. O'Reilly ve arkadaşları 9 olgudan 4' ünü preoperatif BT ile saptamışlardır. Chee ve arkadaşları 9 olgudan 3' ünü preoperatif BT ile saptayabilmişlerdir. O'donoughe ve arkadaşları radyolojik olarak 15 olguda dehissans tespit etmelerine rağmen 9 olguda cerrahi olarak saptayabilmişlerdir. Buna rağmen Freng ve arkadaşları fasiyal kanal dehissansını % 100 oranında , Akyıldız ve arkadaşları ise % 80 oranında doğru olarak saptamışlardır. Bizim çalışmamızda YRBT'de 5 olguda fasiyal dehissans görülürken cerrahi sırasında toplam 14 olguda dehissans bildirilmiştir. Fasiyal sinir dehissansını saptamada YRBT' nin duyarlılığı % 37 olarak saptandı (28,29).

Labirentin fistül kolesteatomlu KOM'da sık rastlanan bir komplikasyondur. İç kulak fistüllerine en sık rastlanan bölge Lateral Semisirküler Kanal (LSSK)' ın anterior konveksitesidir. Fistülü tespit etmek için aksiyel ve koronal kesitler birlikte alınmalıdır. Özellikle aksiyel kesitlerde fistülü değerlendirmenin daha doğru olacağı belirtilmektedir. Mafee ve arkadaşları 49 kolesteatomlu KOM olgusundan 4 olguda lateral kanal fistülünü preoperatif BT ile doğru olarak tespit etmişlerdir. Lateral semisirküler kanal fistülü açısından, Bates ve arkadaşları operasyon sırasında rastlanan 4 olgunun hepsini preoperatif BT ile tespit ederken, O'donoughe ve arkadaşları peroperatif 5 olguda fistül saptamışlar ve 4'üne preoperatif BT ile tanı koyabilmişlerdir. O'Reily ve arkadaşları preoperatif fistül saptanan 8 olgunun 6' sında preoperatif BT ile tanıya gidebilmişlerdir. Diğer bir çalışmada da Jackler ve arkadaşları preoperatif BT ile 8 hastada fistül tanısı koymalarına karşın, peroperatif 4 olguda fistül saptanmıştır. Bu durumu çalışmada yalnız koronal kesitlerin kullanımına bağlamışlardır. Banerjee ve arkadaşları preoperatif BT ile 4 olguda fistül tespit etmelerine rağmen peroperatif 1 olguda saptamışlardır. Chee ve arkadaşları operasyon esnasında karşılaştıkları 6 LSSK fistülünden 5'ini preoperatif BT ile saptamışlardır. Bizim çalışmamızda 2 olguda YRBT ile lateral semisirküler kanalda fistül

saptanırken cerrahi sırasında sadece 1 olguda fistül tespit edildi. YRBT'nin duyarlılığı %50 idi (20,22,26,27,28,30).

KSOM' lı olgularda kemik erimesi sıklıkla görülebilir. Özellikle kolesteatomlu KOM'da daha geniş ve en az iki kat fazla görülmektedir. Kemik erimesi iletim tipi ya da sensörinöral işitme kayıplarının yanı sıra, temporal kemik ve kafa içi komplikasyonlara da neden olan önemli bir süreçtir. Chee ve arkadaşları orta kulak duvarları, mastoid antrum ve kemikçiklerdeki destrüksiyonu % 94.4 oranında doğrulukla saptamışlardır. O'Reily ve arkadaşları % 90 oranında, Özbay ve arkadaşları % 90.6 oranında , Egeli ve arkadaşları % 90.1 oranında doğru tanıya gitmişlerdir (7,16,22,24). Biz çalışmamızda kemik destrüksiyonunun saptanmasında YRBT' nin duyarlılığını % 86 olarak saptadık.

Bazı yazarlar temporal kemiğin BT incelemesi ile bir çok olguda kemik erozyonu gibi indirekt bulgular olmadan kolesteatomun tanınabileceğini iddia etmişlerdir. Yapılan çalışmalar ise kulak boşlukları içindeki yumuşak dokuların yoğunluk değerlerinin, granülasyon dokusu ve kolesteatomun ayırt edilmesine olanak vermediğini bildirmektedir. Freng ve arkadaşları 25 olguluk bir seride kolesteatom tanımlama ortalamasını % 71 olarak bulmuşlardır. Biz çalışmamızda indirekt bulguların yanı sıra yumuşak dokuların HU değerinden yoğunluklarını da ölçtük. Bulduğumuz değerler 35-48 arasında değişmekteydi. Bu ölçümde dikkat edilmesi gereken mümkün olduğu kadar yumuşak dokunun en homojen görünen kısmından ölçmektir. Çünkü destrükte olmuş kemik yapılar bu yumuşak dokunun içerisinde bulunduğu için yoğunluk yanlış olarak daha fazla çıkmaktadır. Bunu ölçmek henüz destrüksiyon gelişmemiş özellikle lokalize yumuşak dokularda daha kolaydır. Dolayısıyla bizim için de kolesteatom tanısında kemikçik veya kemik destrüksiyon gelişmemiş olgular zorluk çıkardığından bu bulgunun orta kulak patolojilerinde bize çok yardımcı olacağı kanısındayız. Ayrıca bu ölçümü BT ünitesindeki monitörde lezyon alanını mümkün olduğu kadar büyütüp ölçmekle daha sensitif sonuçlar elde edilmektedir (31).

Orta kulak patolojisi bulunan olgularda ne zaman BT görüntüleme isteneceği halen tartışmalı bir konudur. Bir çok araştırmacı rutin olarak preoperatif BT görüntülemeyi önerdiği halde bazıları buna karşı çıkmaktadır (2). Leighton ve arkadaşları 20 olguluk bir seride yaptıkları çalışma sonunda rutin BT görüntülemeyi sadece çocuklarda, tıbbi olarak genel durumu bozuk , tek veya daha iyi işiten kulak olduğunda, timpanik membranın yeterli olarak değerlendirilemediği hastalarda, revizyon olgularında, operasyon

kayıtlarının gerekli olduğu durumlarda ve intrakranyal komplikasyon bulunduğunda önermişlerdir. Garber ve arkadaşları da 44 olgu üzerinde yaptıkları retrospektif bir çalışma sonrasında rutin BT görüntülemeyi kronik otitis media komplikasyonlarında, revizyon olgularında ve konjenital anomali şüphesi bulunan olgularda önermektedir. Bir grup araştırmacı da bu tezi destekleyerek BT' nin KOM' da rutin kullanımının yeterli duyarlılığa sahip olmadığını bildirmişlerdir (32). Diğer taraftan Mafee, O'Reilly ve Jackler gibi bir çok yazar ise KOM' da temporal kemikte kolesteatomun ve diğer yumuşak doku anormalliklerinin saptanmasında BT' nin yüksek duyarlılığa sahip olduğunu göstermişlerdir (16,22,26,27,33).

5. SONUÇ

Bizim çalışmamıza göre YRBT orta kulak kolesteatomlarında yumuşak dokuyu ve yapmış olduğu komşu yapılardaki ciddi hasarları göstermede gelişen teknolojilerin katkısıyla yüksek doğruluk oranına sahiptir. Ayrıca mevcut varyasyonları, komplikasyonları ve henüz klinik bulgu vermeyen sessiz patolojileri göstermede çok etkilidir. Kemik yapıyı ve pnömotizasyonu değerlendirmedeki üstünlüğü bakımından en iyi görüntüleme yöntemidir. Bizim çalışmamıza göre literatür verileri ile birlikte değerlendirildiğinde tüm orta kulak enflamatuar hastalıklarında patoloji ve komplikasyonlarını değerlendirmek ve cerraha yol göstermesi bakımından YRBT görüntülemeye seçilecek ilk tanı yöntemi olmalıdır.

KAYNAKÇA

1. Som PM,Curtin HD.Head and Neck Imaging,4th edition. St.Louis, Mosby Inc.,2003:1173-1198.
2. Ciğer E,Özkul MD,Çukurova İ,Kaptaner S,Altar B,Uğur Ö,Tatar A,İber M.Kolesteatom Nedeniyle Ameliyat Edilen Olgularda Rekürrensin Değerlendirilmesi. Türk Otolarengoloji Arşivi,2004;42: 152-157.
3. Cura O. Orta Kulak Mikrocerrahisinde Değer Taşıyan Pratik Özellikler. Türk Otolarengoloji Arşivi,2002;40:125-136.
4. Keleş E,Kaygusuz İ,Karlıdağ T,Yalçın Ş,Sakallıoğlu Ö,Alpay HC. The Complications of Otitis Media: Retrospective Assessment of 51 Cases. Türk Otolarengoloji Arşivi,2004;42:215-219.
5. İkiz AÖ,Güneri EA,Erdağ TK,Güneri A. Kronik Otitis Media Komplikasyonları. Türk Otolarengoloji Arşivi,2001;39:182-186.

-
6. Paksoy M,Şanlı A,Öztürk R,Çilcan MA,Evren C.Kronik Otitis Medianın Kulak Zarı,İşitme Fonksiyonları ve Orta Kulak Mukozasına Etkileri. Türk Otolarengoloji Arşivi,2004;42:17-22.
 7. Egeli E,Yücel Z,Yazıcı MF.Radikal Mastoidektomi Uygulanan Hastalarda Patolojik Değerlendirme.Türk Otolarengoloji Arşivi,1998;36:41-44.
 8. Çamurdanoğlu M. Temporal Kemiğin Görüntülenmesi.Türk Radyoloji Dergisi, 1998;33:674-687.
 9. Pabuşçu Y. Bilgisayarlı Tomografi. 23. Ulusal Radyoloji kongresi, Nurol Matbaacılık A.Ş. Ankara,2002:52-73.
 10. Som PM,Curtin HD.Head and Neck Imaging,4th edition. St.Louis, Mosby Inc.,2003:1076-1090.
 11. Valvassori GE,Mafee MF,Carter BL.Imaging of the Head and Neck.Stuttgart, Thieme Medical Publishers Inc.,1995:75-103.
 12. Grevers G. Klinik Kılavuzu Kulak-Burun-Bogaz. İstanbul,Yüce Yayınları AŞ,1995:138-141.
 13. Williams MT,Ayache D. Imaging of the postoperative middle ear.Eur Radiol,2004;14:482-495.
 14. Koyuncu M,Tekat A,Şeşen T,Tanyeri Y,Ünal R,Elhami AR. Kolestomatoma cerrahisinde Teknikler ve Sonuçlarımız. Türk Otolarengoloji Arşivi,1998;36:77-81.
 15. Egeli E,Kutluhan A,Kırış M,Çankaya H,Akkaya S,İnalkaç E. Kronik Otitis Media Nedeniyle Opere Edilen 92 Vakanın Retrospektif Analizi. Türk Otolarengoloji Arşivi,1998;36:122-125.
 16. Valvassori GE,Mafee MF,Carter BL.Imaging of the Head and Neck.Stuttgart,Thieme Medical Publishers Inc.,1995:2-30.
 17. Som PM,Curtin HD.Head and Neck Imaging,4th edition. St.Louis, Mosby Inc.,2003:1093-1098.
 18. Haaga JR, Lanzieri CF, Gilkeson RC. CT and MR Imaging of the Whole Body,4th edition. St.Louis, Mosby Inc.,2003:495-514.
 19. Burgener FA,Korman M.Differential Diagnosis in Computed Tomography. New York,Thieme Medical Publishers Inc.,1996:56-68.
 20. O'Donoghue GM et al.The predictive value of high resolution computerized tomography in chronic suppurative ear disease.Clin Otolaryngol,1987;12:89-96.

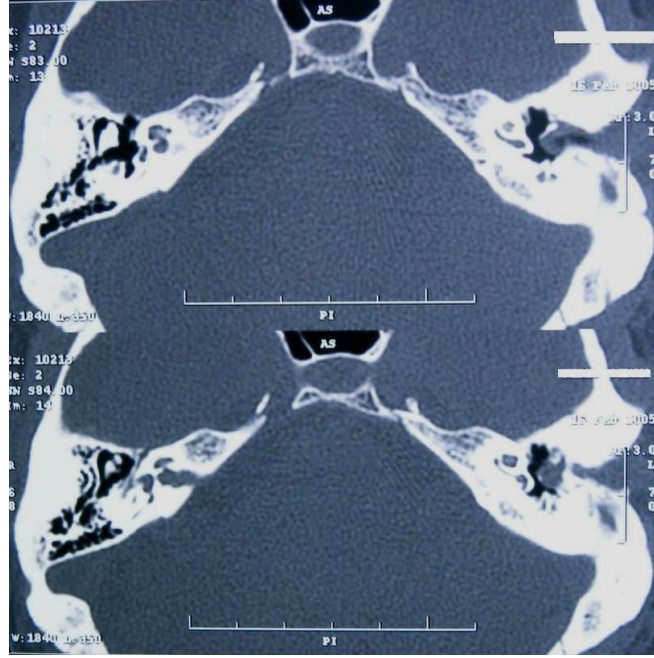
-
21. Walshe P, Mcconn Walsh R, Brennan P. The role of computerized tomography in the preoperative assessment of chronic suppurative otitis media. *Clin Otolaryngol*, 2002; 27: 95-97.
 22. O'Reilly BJ, Chevretton EB, Wylie I, Thakkar C, Butler P, Sathanathan N, Morrison GA, Kenyon GS. The value of CT scanning in chronic suppurative otitis media. *The Journal of Laryngology and Otology*, 1991; 105: 990-994.
 23. Swartz JD, Harnsberger RH. *Imaging of the Temporal Bone*, 3th edition. New York, Thieme Medical Publishers Inc., 1998: 47-107.
 24. Egeli E, Arslan H, Akkaya S. Kronik Otitis Media'da Bilgisayarlı Tomografi ile Cerrahi Bulguların Karşılaştırılması. *Türk Otolarengoloji Arşivi*, 1999; 37: 117-120.
 25. Özbay SA ve ark. Kronik Süpüratif Otitis Mediada Preoperatif Kompüterize Tomografinin Değeri. *K.B.B. ve Baş Boyun Cerrahisi Dergisi*, 1994; 2: 106-110.
 26. Mafee MF. MRI and CT in the evaluation of acquired and congenital cholesteatomas of the temporal bone. *The Journal of Otolaryngology*, 1993; 22: 239-248.
 27. Mafee MF, Levin BC. Cholesteatoma of the Middle Ear and Mastoid. *Otolaryngologic Clinics of North America*, 1988; 21: 265-293.
 28. Chee N, Tan TY. The Value of Pre-operative High Resolution CT Scans in Cholesteatoma Surgery. *Singapore Med J*, 2001; 42: 155-159.
 29. Fuse T, Tada Y, Aoyagi M, Sugai Y. CT Detection of Facial Canal Dehiscence and Semicircular Canal Fistula: Comparison with Surgical Findings. *Journal of Computer Assisted Tomography*, 1996; 20: 221-224.
 30. Banerjee A, Flood LM, Yates P, Clifford K. Computed tomography in suppurative ear disease: does it influence management?. *The Journal of Laryngology & Otology*, 2003; 117: 454-458.
 31. Nasiri K, İnci E, Yüksel S, Ada M, Korkut N, Kaytaz A, Devranoğlu İ, Öztürk M, Şatıroğlu G. Kronik Otitis Mediada Orta Kulak Mukozasının Ultrastrüktürel İncelenmesi. *Türk Otolarengoloji Arşivi*, 2001; 39: 274-279.
 32. Leighton SEJ, Robson AK, Anslow P, Milford CA. The role of CT imaging in the management of chronic suppurative otitis media. *Clin Otolaryngol*, 1993; 18: 23-29.
 33. Bie B et al. Noninvasive Imaging of the Normal Temporal Bone. *Arch Otolaryngol Head Neck Surg*, 1988; 114: 60-62.

Tablolar

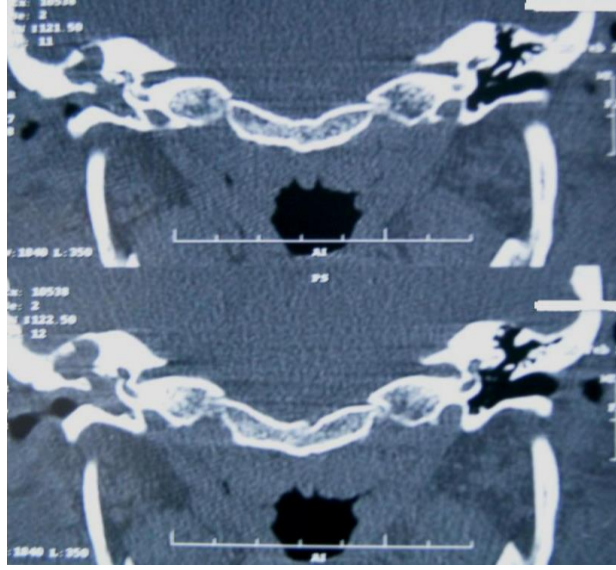
Tablo 1. Preoperatif YRBT bulguları ile ameliyat bulgularının istatistiksel değerlendirilmesi

PATOLOJİ	YRBT Bulgusu	Ameliyat Bulgusu	GP	YP	GN	YN	Sensitivite (%)	Spesifisite (%)	(+)PV (%)	(-)PV (%)
Orta kulakta yumuşak doku kitlesi	54	54	54	-	-	-	100	-	100	-
Mastoidde yumuşak doku kitlesi	42	42	42	-	12	-	100	-	100	-
Kemikçiklerde deplasman Malleus başında destrüksiyon	16	18	16	-	36	2	88	100	100	95
	16	18	14	2	34	2	88	94	88	94
İnkus gövdede destrüksiyon	16	18	14	2	34	2	88	94	88	94
İnkus uzun kolda destrüksiyon	24	32	20	4	22	8	71	84	83	73
Stapeste destrüksiyon	8	6	6	2	46	-	100	96	75	100
Skutum erozyonu veya destrüksiyonu	36	38	36	-	16	2	94	100	100	89
Tegmende erozyon veya destrüksiyon	5	3	3	2	49	-	100	96	60	100
Fasiyal kanal dehissansı	55	9	5	-	45	4	56	100	100	92
Labirentin fistül	2	1	1	1	52	-	100	98	50	100

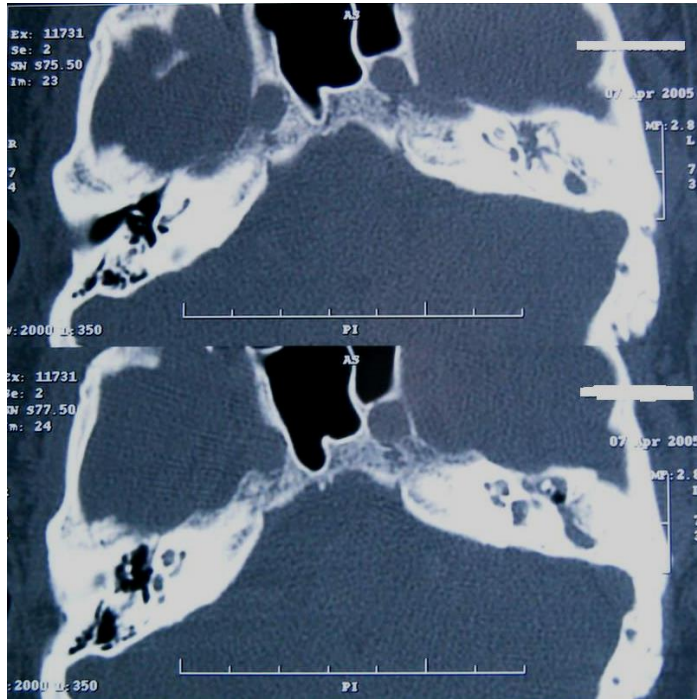
Olgu Örnekleri



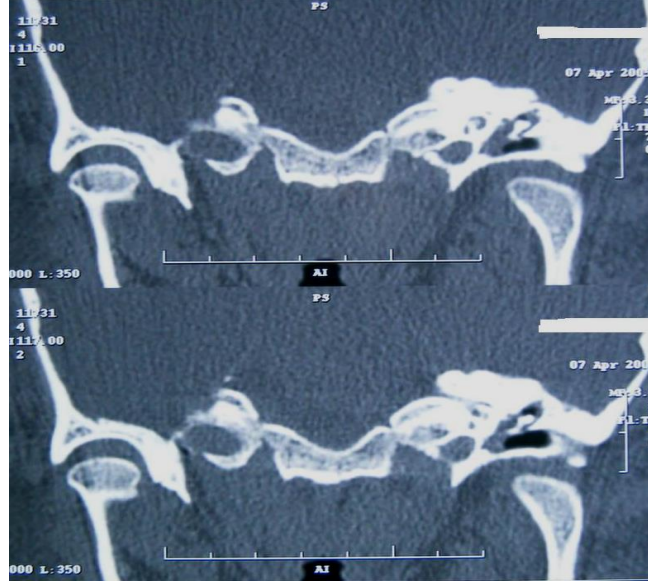
Resim 1: Ö,F. 51 nolu olgu, 24 yaş, erkek. Sol timpanik kavitede lokalize yumuşak doku, kemikçikler sağlam ancak deplasman mevcut.



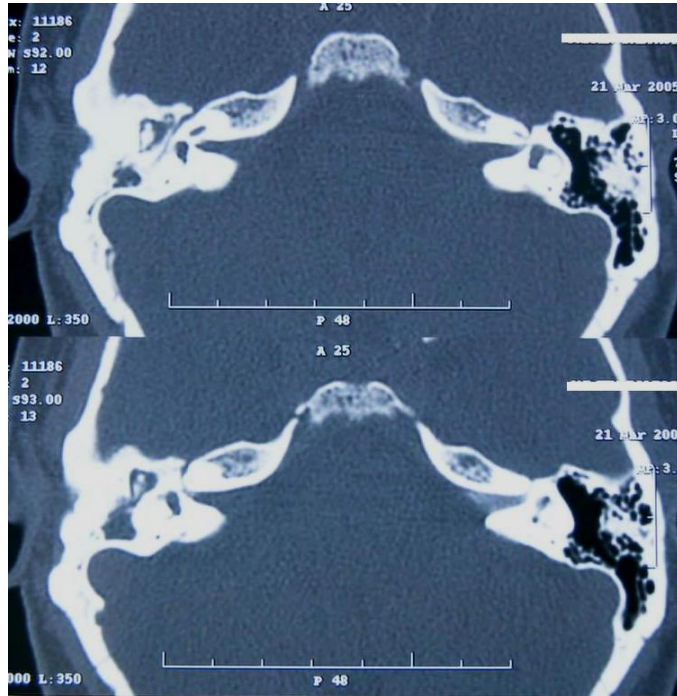
Resim 4: K,Ş. 54 nolu olgu, 48 yaş, erkek. Koronal planda epi-mezo-hipotimpaniumu tamamen dolduran yumuşak doku kitlesi, skutum ve tüm kemikçikler destrükte ve tegmende kranyale doğru ekspansiyon ve orta kesimde küçük defekt.



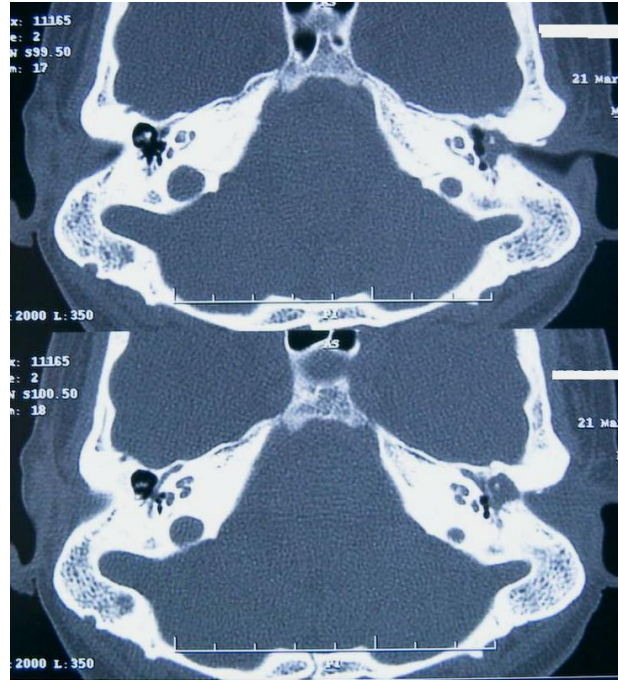Resim 5: A,Ş. 48 nolu olgu, 34 yaş, erkek. Sol timpanik kaviteyi tama yakın dolduran yumuşak doku kitlesi, inkus uzun kolu dışında destrüksiyon yok



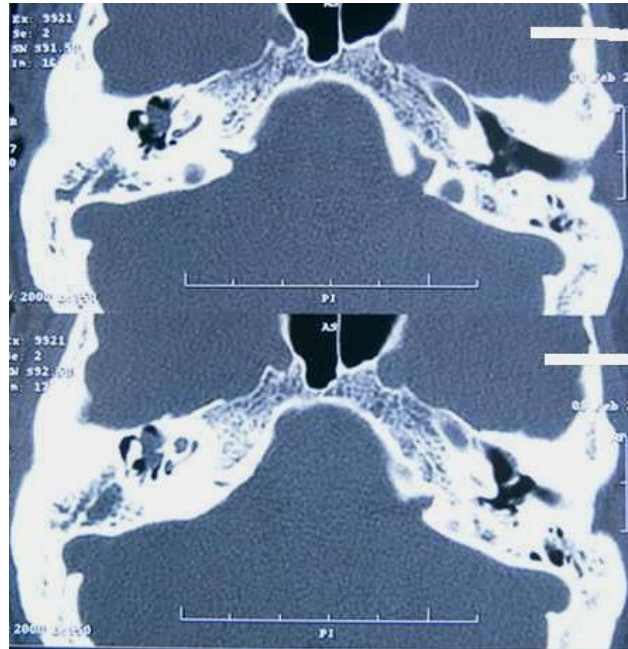Resim 6: A,Ş. 48 nolu olgu, 34 yaş, erkek. Koronal planda skutumun, tegmenin, malleus başı ve inkus gövdesinin sağlam olduğu izlenmektedir



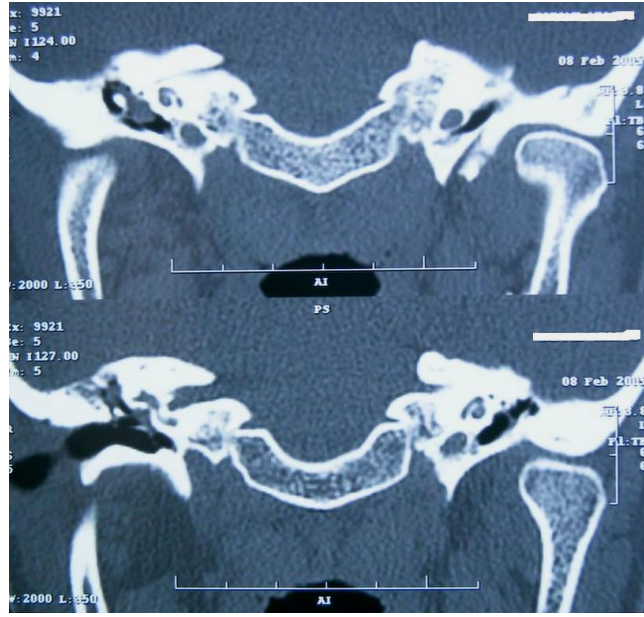
Resim 7: B,G. 45 nolu olgu, 44 yaş, kadın. Kemikçiklerde laterale doğru deplasman, malleus başı hafif destrükte, havalanma tamamen kaybolmuş, fasiyal kanal timpanik segment sağlam



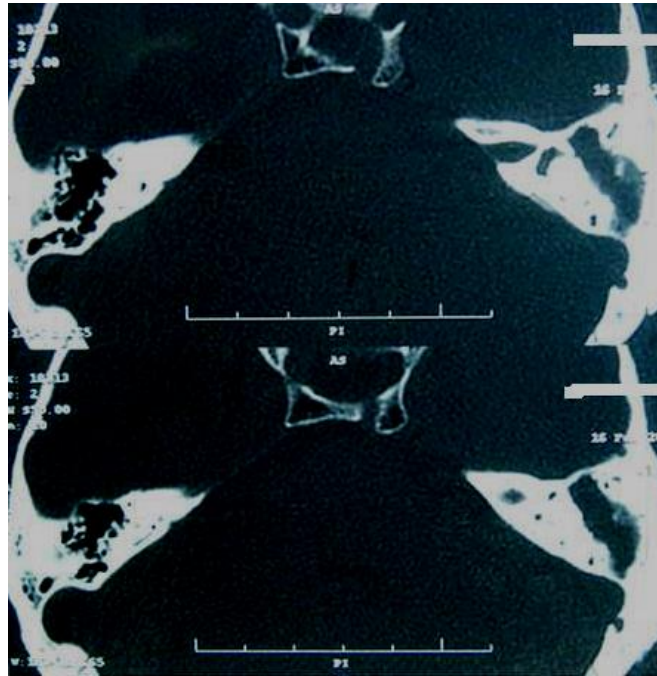
Resim 8: G,H. 46 nolu olgu, 45 yaş, kadın. Aksiyel planda inkus uzun kolu destrükte, fasiyal kanal timpanik segmenti fasiyal resese girmeden önce dehissans göstermekte



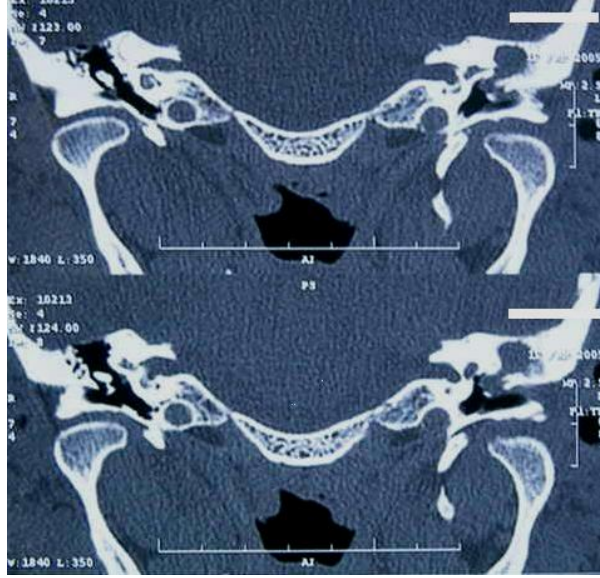
Resim 9: Y,S. 43 nolu olgu, 41 yaş, kadın. Pars tensa kolesteatomu. Kemikçiklerde destrüksiyon yok; ancak laterale doğru deplasman izlenmekte



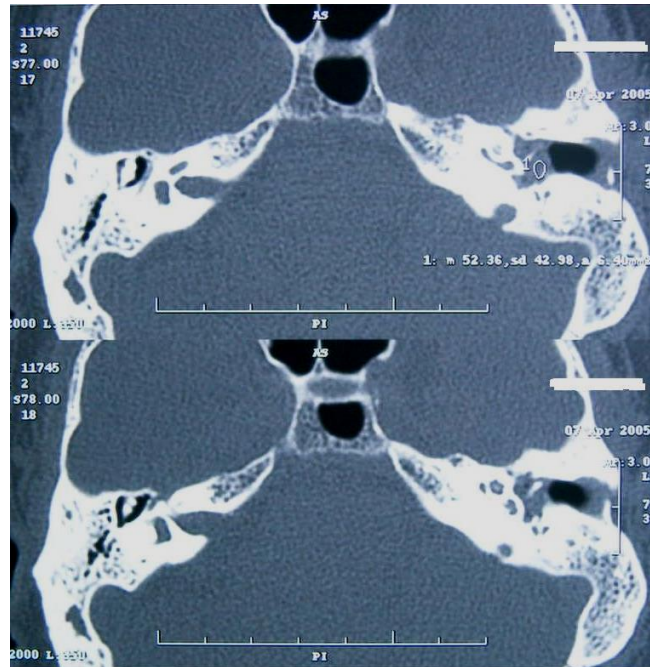
Resim 10: Y,S. 43 nolu olgu, 41 yaş, kadın. Koronal planda pars tensa kolesteatomu. Kemikçiklere laterale iten yumuşak doku kitlesi, tegmen ve fasiyal kanal sağlam



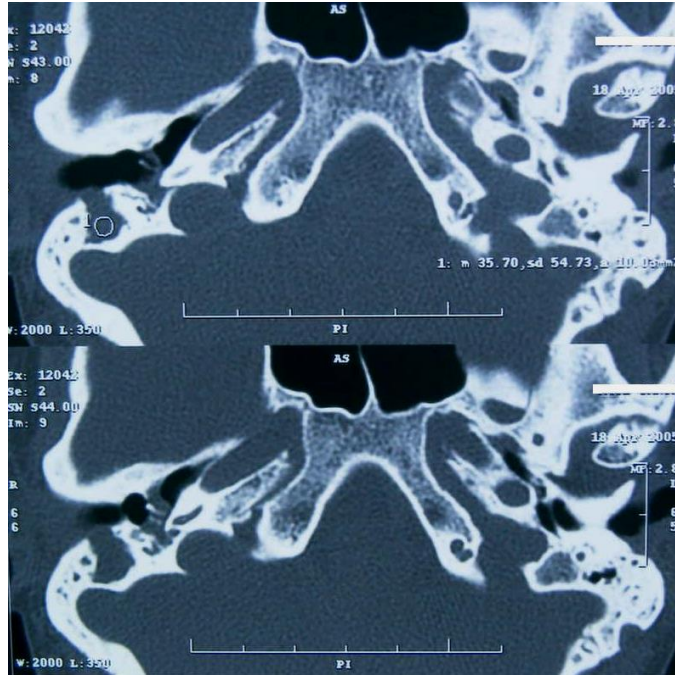
Resim 11: Ö,F. 51 nolu olgu, 24 yaş, erkek. Aksiyel planda sol lateral semisirküler kanalda fistül izlenimi olmakla beraber cerrahide fistül saptanmayan olgu.



Resim 12: Ö,F. 51 nolu olgu, 24 yaş, erkek. Koronal planda epitimpaniumu tamamen dolduran, skutumda, malleus başı ve inkus gövdede destrüksiyona yol açan kolesteatoma ait tipik lokalize yumuşak doku kitlesi. Sol lateral semisirküler kanalda defekt ve fistül görünümü mevcut; ancak cerrahide fistüle rastlanmamıştır



Resim 13: Y,N. 49 nolu olgu, 39 yaş, erkek. İnkus uzunkolunda destrüksiyona yol açan orta kulak yumuşak dokusundan ölçülen dansite değeri 52 HU'dir



Resim 14: Ş,A. 50 nolu olgu,45 yaş, kadın. Sağda kolesteatoma bağlı otomastoidektomi izlenen olgunun yumuşak doku dansite ölçümünde 35 HU değeri elde edilmiştir