



TARD İç Anadolu Şubesi ve  
Zonguldak Bülent Ecevit Üniversitesi  
Bilimsel Toplantısı

## TRAVMA ANESTEZİSİNDE HASTA GÜVENLİĞİ ZONGULDAK'TA SONBAHAR SEMPOZYUMU-III



Zonguldak Bülent Ecevit Üniversitesi  
Sezai Karakoç Konferans Salonu

12 KASIM 2022  
CUMARTESİ

### Bilimsel Sekreteryaya

Özcan Pişkin - drozcanp@gmail.com  
0505 456 24 49  
Dilek Okyay - zengindilek@hotmail.com  
0539 313 17 62

### Organizasyon Sekreteryası



Arzu Akgün  
0533 159 6627  
arzu@diamed98.com

[www.zbeu-travmaanestezisi.org](http://www.zbeu-travmaanestezisi.org)

Değerli Meslektaşlarımız;

Sizleri, Zonguldak Bülent Ecevit Üniversitesi Tıp Fakültesi Anesteziyoloji ve Reanimasyon Anabilim Dalı ile TARD İç Anadolu Şubesinin ortaklaşa olarak düzenlediği 12 Kasım 2022 tarihinde Üniversitemiz Sezai Karakoç Konferans Salonunda gerçekleştirilecek olan III. Zonguldak'ta Sonbahar Sempozyumu etkinliğine davet etmekten büyük mutluluk ve onur duyuyoruz.

Taşkömürü üretiminin başladığı 1848 yılından günümüze binlerce kömür madeni işçisinin yaşamını kaybettiği Emeğin Başkenti'nde, emeğin alın terine bir borcumuz olduğu düşüncesinden yola çıkarak bu yıl üçüncüsü gerçekleştirilecek olan etkinliğimizin ana temasını "Travma Anestezisinde Hasta Güvenliği" olarak belirlemeyi görev bildik.

Travma anestezisinde hasta güvenliğini sağlamaya yönelik yenilikleri, mesleki gelişmeleri ve deneyimlerimizi paylaşmayı hedeflediğimiz, bilimsel çalışmalarınız ve değerli katkılarınızla daha verimli olacağına inandığımız III. Zonguldak'ta Sonbahar Sempozyumu'nda görüşmek üzere...

Saygı ve sevgilerimizle

**Prof. Dr. Aslı Dönmez**

TARD İç Anadolu Şube Başkanı

**Prof. Dr. Hilal Ayoğlu**

Zonguldak Bülent Ecevit Üniversitesi Tıp Fakültesi,  
Anesteziyoloji ve Reanimasyon  
AD Başkanı

## GENEL BİLGİLER

### TOPLANTI YERİ ve TARİHİ

**Travma Anestezisinde Hasta Güvenliği** konusuyla **Zonguldak'ta Sonbahar Sempozyumu-III**, 12 Kasım 2022, Cumartesi günü Zonguldak Bülent Ecevit Üniversitesi Sezai Karakoç Konferans Salonu'nda gerçekleştirilecektir.

### KURULLAR

#### ONURSAL BAŞKAN

Rektör Prof. Dr. İsmail Hakkı ÖZÖLÇER

#### ONURSAL BAŞKAN

Dekan Prof. Dr. Murat CAN

#### SEMPOZYUM BAŞKANLARI

Prof. Dr. Aslı Dönmez

Prof. Dr. Hilal Ayoğlu

#### Düzenleme Kurulu

Prof. Dr. Hilal Ayoğlu

Doç. Dr. Gamze Küçükosman

Dr. Öğr. Üyesi R. Dilek Okyay

#### Bilimsel Kurul

Prof. Dr. Aslı Dönmez

Prof. Dr. Atilla Erol

Prof. Dr. Hilal Ayoğlu

Prof. Dr. Ö. Taylan Akkaya

Doç. Dr. Başak Akça

Doç. Dr. Gamze Küçükosman

Doç. Dr. Özcan Pişkin

Dr. Öğr. Üyesi R. Dilek Okyay

## SEMPOZYUM PROGRAMI

Tarih	Saat	Program
12 Kasım 2022, Cumartesi	08:30-18:45	Bilimsel Program ve Kapanış

## BİLİMSEL PROGRAM

08:30-09:00	<b>AÇILIŞ- HASTA GÜVENLİĞİ</b>	
	Prof. Dr. Hilal AYOĞLU (ZBEÜ Anestezi ve Reanimasyon AD Başkanı) Prof. Dr. Aslı DÖNMEZ (TARD İç Anadolu Şube Başkanı) Prof. Dr. Meral KANBAK (TARD Başkanı) Prof. Dr. Murat CAN (ZBEÜ Tıp Fakültesi Dekanı) Prof. Dr. İsmail Hakkı ÖZÖLÇER (ZBEÜ Rektörü)	
09:00-10:40	<b>I. OTURUM: TRAVMAYA ACİL YAKLAŞIM</b>	
	<b>Oturum Başkanları</b> <b>Prof. Dr. Ali Fuat ERDEM, Prof. Dr. Ömer KURTİPEK</b> Travma Fizyopatolojisi Travmada Yaşam Kurtarma Zinciri Travma Hastasında Hava Yolu Yönetimi Travmada Sıvı ve Kan Yönetimi	Doç. Dr. Ayça TAŞ TUNA Doç. Dr. Onat BERMEDE Doç. Dr. Özcan PIŞKIN Prof. Dr. Yavuz DEMİRARAN
10:40- 11:00	<b>KAHVE ARASI</b>	
11:00-12:15	<b>II. OTURUM: TRAVMADA ANESTEZİ YÖNETİMİ - I</b>	
	<b>Oturum Başkanları</b> <b>Prof. Dr. Aslı DÖNMEZ, Prof. Dr. Zerrin ÖZKÖSE ŞATIRLAR</b> Travmada Ultrasonografi (POCUS) Kranial Travmada Anestezi Yönetimi Torako-Abdominal Travmada Anestezi Yönetimi	Doç. Dr. Funda GÖK Prof. Dr. Adnan BAYRAM Doç. Dr. Başak AKÇA
12:20 - 13:30	<b>ÖĞLE YEMEĞİ</b>	
13:30-14:45	<b>III. OTURUM: TRAVMADA ANESTEZİ YÖNETİMİ - II</b>	
	<b>Oturum Başkanları</b> <b>Prof. Dr. Fatma SARICAOĞLU, Prof. Dr. Jülide ERGİL</b> Ortopedik Travma Cerrahisinde Anestezi Yönetimi Travmada Özellikle Durumlarda Anestezi Yönetimi Travmada Postoperatif Bakım	Prof. Dr. Gülay ERDOĞAN Prof. Dr. Kutluk PAMPAL Prof. Dr. Birgül YELKEN
14:45 15:15	<b>KAHVE ARASI</b>	
15:15-16:15	<b>IV. OTURUM: MULTİDİSİPLİNER OLGU YAKLAŞIMI</b>	
	<b>Oturum Başkanları</b> <b>Prof. Dr. Taylan AKKAYA, Prof. Dr. Atilla EROL</b> Vaka Sunumu Acil AD Beyin Cerrahisi AD Ortopedi ve Travmatoloji AD Genel Cerrahi AD Üroloji AD Anesteziyoloji ve Reanimasyon AD	Doç. Dr. Bengü G. KÖKSAL Dr. Öğr. Üyesi Hilal HOCAGİL Dr. Öğr. Üyesi Emrah KESKİN Doç. Dr. Ercan ŞAHİN Dr. Öğr. Üyesi İlhan TAŞDÖVEN Ar. Gör. Dr. İlyas YAZ Dr. Öğr. Üyesi Keziban BOLLUCUOĞLU
16:15-16:30	<b>KAHVE ARASI</b>	
16:30-18:30	<b>SÖZLÜ SUNU OTURUMU</b>	
	<b>Oturum Başkanları</b> <b>Prof. Dr. Işıl ÖZKOÇAK TURAN, Prof. Dr. Karamehmet YILDIZ</b>	
18:30-18:45	<b>Akılcı İlaç kullanımı - Kapanış</b>	Prof. Dr. Hilal AYOĞLU





## Travma Anestezisinde Hasta Güvenliği, Zonguldak'ta Sonbahar Sempozyumu-III, Bilimsel Program ve Sözlü Bildirileri

Patient Safety in Trauma Anesthesia, Autumn Symposium-III in Zonguldak,  
Scientific Program and Oral Presentations

Aslı DÖNMEZ<sup>1,2,3</sup> , Hilal AYOĞLU<sup>1,4,5</sup> , Özcan PIŞKİN<sup>4,5,6</sup> , Gamze KÜÇÜKOSMAN<sup>4,5,6</sup> ,  
Rahşan Dilek OKYAY<sup>4,5,6</sup> 

<sup>1</sup>Sempozyum Başkanı, Travma Anestezisinde Hasta Güvenliği, Zonguldak'ta Sonbahar Sempozyumu-III, Sezai Karakoç Kültür Merkezi, Zonguldak, Türkiye

<sup>2</sup>TARD İç Anadolu Şubesi Yönetim Kurulu Başkanı

<sup>3</sup>Sağlık Bakanlığı Üniversitesi, Dışkapı Yıldırım Beyazıt Eğitim Araştırma Hastanesi, Anesteziyoloji ve Reanimasyon Anabilim Dalı, Ankara, Türkiye

<sup>4</sup>Zonguldak Bülent Ecevit Üniversitesi Tıp Fakültesi, Anesteziyoloji ve Reanimasyon Anabilim Dalı, Zonguldak, Türkiye

<sup>5</sup>Sempozyum Düzenleme Kurulu, Travma Anestezisinde Hasta Güvenliği, Zonguldak'ta Sonbahar Sempozyumu-III, Sezai Karakoç Kültür Merkezi, Zonguldak, Türkiye

<sup>6</sup>Sempozyum Bilimsel Sekreteri, Travma Anestezisinde Hasta Güvenliği, Zonguldak'ta Sonbahar Sempozyumu-III, Sezai Karakoç Kültür Merkezi, Zonguldak, Türkiye

ORCID ID: Aslı Dönmez 0000-0002-7378-1632, Hilal Ayoğlu 0000-0002-6869-5932, Özcan Pişkin 0000-0003-3538-0317, Gamze Küçükosman 0000-0002-3586-7494, Rahşan Dilek Okyay 0000-0002-0520-7532

**Bu makaleye yapılacak atıf:** Dönmez A ve ark. Travma anestezisinde hasta güvenliği, Zonguldak'ta Sonbahar Sempozyumu-III, bilimsel program ve sözlü bildirileri. Med J West Black Sea. 2022;6(3):417-454.

### Sorumlu Yazar

Rahşan Dilek Okyay

### E-posta

zengindilek@hotmail.com

### Geliş Tarihi

09.11.2022

### Kabul Tarihi

26.11.2022



Bu eser "Creative Commons Atımlı-GayriTicari-4.0 Uluslararası Lisansı" ile lisanslanmıştır.

### ÖZ

Zonguldak Bülent Ecevit Üniversitesi Merkez Farabi Kampüsü Sezai Karakoç Kültür Merkezi'nde, 12 Kasım 2022 tarihinde "Travma anestezisinde Hasta Güvenliği, Zonguldak'ta Sonbahar Sempozyumu-III" (<https://www.zbeu-travmaanestezisi.org>) gerçekleştirildi.

Sempozyum oturumlarındaki sözlü bildirilerin özetlerinin sunulması amaçlanmıştır. Kongre süresince toplam 15 sözel bildiri sunulmuştur. Böylece, travma anestezisinde hasta güvenliği ve travma hastasının yönetiminde güncel yaklaşımların bilim dünyası ile paylaşılması sağlanmıştır.

**Anahtar Sözcükler:** Hasta güvenliği, Travma anestezisi, Multidisipliner yaklaşım, Sempozyum

### ABSTRACT

At the Zonguldak Bülent Ecevit University, Central Farabi Campus Sezai Karakoç Cultural Center, 12 November 2022, Patient Safety In Trauma Anesthesia, Autumn Symposium In Zonguldak-III (<https://zeg.beun.edu.tr/>) was held.

It is aimed to present abstracts of the oral presentations in the symposium sessions. During the symposium, 15 presentations were presented. Thus, Patient safety in trauma anesthesia and current approaches in the management of trauma patients were shared with the scientific world.

**Keywords:** Patient safety, Trauma anesthesia, Multidisciplinary approach, Symposium



SUNU-1 Limb Girdle Musküler Distrofi Kalça Kırığı Olgusunda Anestezi Yönetimimiz

Çağdaş BAYTAR<sup>1</sup> 0000-0001-7872-9676, Zeynep KOÇ<sup>1</sup> 0000-0002-9743-4571  
Dinmuhammed ASKER<sup>1</sup> 0000-0003-2575-5277

<sup>1</sup> Zonguldak Bülent Ecevit Üniversitesi Tıp Fakültesi, Anesteziyoloji ve Reanimasyon Anabilim Dalı, Zonguldak, Türkiye

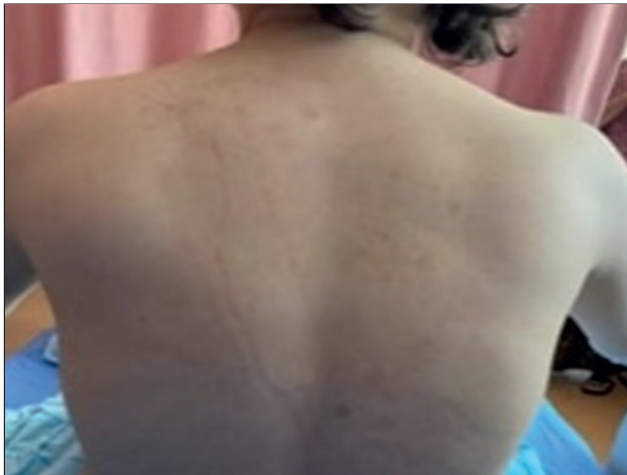ÖZ

**Amaç:** Limb Girdle Musküler Distrofi (LGMD) kas onarımını ve kasın normal işlevinin sürdürülmesini sağlayan proteinleri kodlayan genlerdeki mutasyonlar ile ortaya çıkan, omuz ve pelvik kuşak kaslarında zayıflıkla karakterize, progresif seyirli kalıtsal bir hastalıktır (1). LGMD hastalarının bulbar kas tutulumu, artmış aspirasyon riski, kas zayıflığı, respiratuar kötüleşme, rabdomyoliz, kardiyak iletim anormallikleri, myokardiyal tutulum, skolyoz nedeniyle ortaya çıkan zor havayolu problemleri sebebiyle anestezi yönetimi zorlayıcıdır (2). Düşmeye bağlı travma sonucu kalça kırığı nedeniyle acil operasyona alınan LGMD tanılı hastada anestezi yönetimimizi sunmayı amaçladık.

**Olgu:** 36 yaşında LGMD tanılı kadın hasta femur fraktürü nedeniyle ortopedi tarafından acil olarak operasyona alındı. Yakınlarının desteğiyle mobilize olabilen hastanın klinik bulguların 5 yaşında başladığı ve ilerleyen kas güçsüzlüğü nedeniyle başvurduğu merkezde 15 yaşında tanı aldığı öğrenildi. Preoperatif değerlendirmede olası ritim bozuklukları ve miyokardiyal tutulum açısından kardiyoloji tarafından değerlendirilen hastanın, EKG'sinin normal sinüs ritminde ve ekokardiyografi bulguları normal sınırlardaydı. Hastanın fizik muayenesinde proksimal kas güçsüzlüğüne ek olarak omuz kuşağı kaslarında atrofi mevcuttu (Şekil 1). Olguya oturur pozisyonda L4-5 aralığından 18 G Tuohy iğnesi ile 27G spinal iğneyi içeren setle kombine spinal epidural blok yapıldı. 5. cm'de spinal iğneden BOS geldiği görülünce 15 mg bupivakain + 20 µg fentanil uygulandı, ardından epidural kateter 10 cm'de tespit edildi. Operasyonu 4,5 saat süren hastada herhangi bir problem yaşanmadı. Postoperatif takibinde analjezi amacıyla epidural kateteri kullanılarak hastanın VAS skorları 3'ün altında tutuldu. Hasta yatışının 6.gününde şifa ile taburcu edildi.

**Tartışma ve sonuç:** LGMD hastalarında genel popülasyonla karşılaştırıldığında malign hipertermi riski artmaksızın, rabdomyoliz ve hiperkalemi gözlenebileceğinden inhalasyon anestezikleri ve süksinilkolin kullanmaktan kaçınılmalı; genel anestezi gerektiren olgularda total intravenöz anestezi tercih edilmelidir (3). Ancak bu olgularda olası kardiyovasküler ve respiratuar sistem tutulumu nedeniyle mümkün olduğunca rejyonal anestezie tercih edilebilir. Rejyonal anestezi uygulanacak hastalarda ise bulbar kas tutulumu aspirasyon açısından risk teşkil eder ve artmış skolyoz sıklığı nöroaksiyal anestezi uygulanmasını zorlaştırır. Sonuç olarak LGMD'li hastalarda anestezi yönetimi hastalığın diğer sistem tutulumları göz önünde bulundurularak; genel anestezi ya da rejyonal anestezi tercihi hasta özelinde değerlendirilmelidir.

**Anahtar kelimeler:** Limb-Girdle Musküler Distrofi, proksimal kas zayıflığı, musküler distrofi



Şekil 1: Omuz kuşağı kaslarında atrofi

**Kaynaklar**

1. Taghizadeh, Eskandar, et al. "Prevalence, pathological mechanisms, and genetic basis of limb-girdle muscular dystrophies: A review." *J. Cell. Physiol* 2019; 234(6): 7874-84.
2. Jacques J. Driessen Neuromuscular and mitochondrial disorders: what is relevant to the anaesthesiologist? *Current Opinion in Anaesthesiology* 2008, 21:350–355.
3. Mark Schieren et al. Anaesthetic management of patients with myopathies *Eur J Anaesthesiol* 2017; 34:641–649.

**Anesthesia Management in Hip Fracture with Limb Girdle Muscular Dystrophy: A case report****ABSTRACT**

**Objective:** Limb Girdle Muscular Dystrophy (LGMD) is a progressive inherited disease characterized by weakness in the shoulder and pelvic girdle muscles, caused by mutations in genes encoding proteins that ensure muscle repair and maintenance of normal muscle function (1). In LGMD patients, anesthesia management is challenging because of difficult airway problems due to bulbar muscle involvement, increased aspiration risk, muscle weakness, respiratory deterioration, rhabdomyolysis, cardiac conduction abnormalities, myocardial involvement, and scoliosis (2). We aimed to present our anesthesia management in a patient with LGMD who has a hip fracture following a fall and is scheduled for emergency surgery.

**Case:** A 36-year-old female patient with LGMD has scheduled an emergency operation for femoral fracture. The patient's clinical symptoms started at the age of 5 and were diagnosed at the age of 15. She could mobilize with the support of her relatives. The patient was evaluated by cardiology before surgery since there was a possibility of cardiac arrhythmia and myocardial involvement. ECG was in normal sinus rhythm and echocardiography was normal. She had proximal muscle weakness and there was atrophy at the shoulder girdle muscles (Figure 1). Combined spinoepidural was performed in the sitting position with a set containing an 18 G Tuohy needle and a 27 G spinal needle from the L4-5 intervertebral space. The epidural space was localized in 5 cm, and after cerebrospinal fluid flow, 15 mg bupivacaine + 20 µg fentanyl was administered into the subarachnoid space. Later on, the epidural catheter was placed at 10 cm. In the postoperative follow-up, the patient's VAS scores were kept below 3 by using the epidural catheter for analgesia. The patient was discharged on the 6th day of his hospitalization with full recovery.

**Discussion and conclusion:** The use of inhalation anesthetics and succinylcholine should be avoided as rhabdomyolysis and hyperkalemia can be observed in LGMD patients without an increased risk of malignant hyperthermia compared to the general population; Total intravenous anesthesia should be preferred in cases requiring general anesthesia (3). However, in these cases, regional anesthesia can be preferred as much as possible due to possible cardiovascular and respiratory system involvement. In patients undergoing regional anesthesia, bulbar muscle involvement poses a risk for aspiration, and the increased frequency of scoliosis makes it difficult to administer neuraxial anesthesia. As a result, in anesthesia management in patients with LGMD, considering other system involvements of the disease; The choice of general anesthesia or regional anesthesia should be evaluated on a case-by-case basis.

**Keywords:** Limb-Girdle Muscular Dystrophy, proximal muscle weakness, muscular dystrophy

**SUNU 2 Trakeotomi İşlemi Sırasında Saptanan Trakeobronşiyal Anomali: Olgu Sunumu**

**Gamze KÜÇÜKOSMAN**<sup>1</sup>, 0000-0002-3586-7494, **Zeynep GÜRBÜZ**<sup>1</sup>, 0000-0001-9608-0890

**Şule ALTUNCU**<sup>1</sup>, 0000-0002-2896-9003, **Rahşan D.OKYAY**<sup>1</sup>, 0000-0002-0520-7532

**Duygu ERDEM**<sup>2</sup> 0000-0002-7973-2719

<sup>1</sup>Zonguldak Bülent Ecevit Üniversitesi Tıp Fakültesi Anesteziyoloji ve Reanimasyon AD, Zonguldak, Türkiye

<sup>2</sup>Zonguldak Bülent Ecevit Üniversitesi Tıp Fakültesi Kulak Burun Boğaz Hastalıkları AD, Zonguldak, Türkiye

## ÖZ

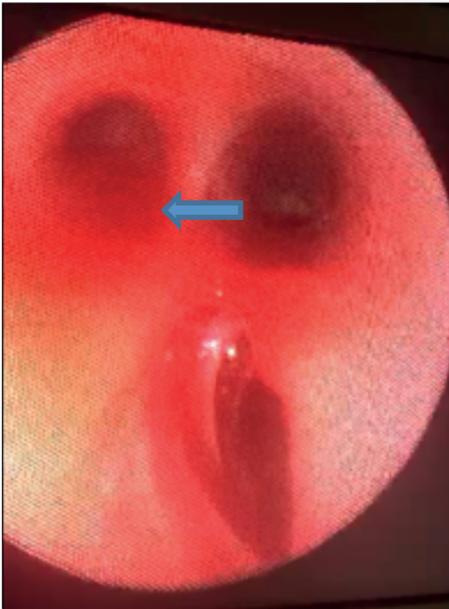
**Giriş:** Trakeobronşiyal anomaliler (TBA) intrauterin 5-16. haftalarda oluşmaktadır. Asemptomatik olabildiği gibi stridor, öksürük, atelektazi ya da pnömonilerle kendini göstermektedir (1-3). Sunumumuzda trakeotomi sırasında farkedilen TBA'lı olgudaki deneyimimizi paylaşmayı amaçladık.

**Olgu:** Sunum için aile onamı alındı. Asfiksiye sekonder serebral palsi gelişen, laringomalazi, aspirasyon pnömonisi ve kronik stridoru olan 8 ay, 6 kg'lık kız olguya trakeotomi planlandı. Sistem muayeneleri ve laboratuvar değerleri normal olan olgunun fizik muayenesinde; ekstremiteleri hipertonic, belirgin premaksilla, filtrum uzun, retrognati ve derin palmar çizgiler gözlemlendi.

Spontan soluyan olguya, standart anestezi monitörizasyonu ve indüksiyonu yapıldı. Maske ventilasyonunda sıkıntı yaşanmayan olgu videolaringoskopi sorunsuzca entübe edildi. Cerrahi trakeotomiye takiben trakeostomi kanülüyle ventile edilemeyen olgu, reentübe edilerek ventilasyonu sağlandı. Hemodinamik parametreleri stabil seyreden olguya tekrar 0,5 numara küçük trakeotomi kanülü yerleştirildi, ancak ventilasyonun sağlanamaması nedeniyle yeniden entübe edildi. İntraoperatif bronkoskopi karinanın 3 cm üstünde sağ trakeal bir bronş/kör cep görüldü (Şekil 1). Kanülün bu bronş içine girmiş olabileceği, bu yüzden ventile edilemediği düşünülen olgu ileri merkezde değerlendirilmek üzere stoması kapatılarak entübe şekilde yoğun bakıma gönderildi.

**Tartışma/Sonuç:** Trakeal bronş prevalansı sağda %0,1-2, solda %0,3-1'dir ve en sık görüleni 'yerdeğiştirmiş trakeal bronş' olup genellikle sağ üst lob apikal segmentine bağlanır. 'Artık bronş' ise bronşiyal güdük şeklindedir. Tanı; bronkoskopi, bronkografi veya bilgisayarlı tomografiyle konur (4,5). Bu hastalar tekrarlayan enfeksiyon, dirençli öksürük, solunum sıkıntısı ile gelebileceği gibi asemptomatik de seyredebilir (3,6,7). Trakeadan direkt kaynaklanan gerçek/kör trakeal bronşlarda entübasyon tüpü ya da trakeostomi kanülü trakeal bronş içine girerek solunum sıkıntısı, pnömotoraks, atelektazi ya da trakeal bronşu tamamen kapatarak ventilasyon güçlüğü ve hipoksiye yol açabilir (8). Tekrarlayan akciğer enfeksiyonu ve stridorla gelen ve nedeni bulunamayan hastalara bronkoskopi yapılması, hava yolu patolojilerinin tanımlanması önerilmektedir (2,9). Stridor nedeninin araştırılmadığı olgumuzda, trakeostomi kanülü ile ventilasyonun sağlanamaması üzerine yapılan bronkoskopi 'Artık bronşial' güdük saptanmış ve kanülün bu güdük içine yerleşerek ventilasyonu bozduğu düşünülmüştür. Kronik stridoru olan hastalarda güvenli bir anestezi yönetimi için, preoperatif dönemde radyolojik incelemeyi de kapsayan detaylı bir değerlendirmenin önemli olduğu kanısındayız.

**Anahtar kelimeler:** Trakeal bronş, Bronşiyal anomali, Nadir olgu



**Şekil 1:** Karinanın 2-3 cm üstünden ayrılan sağ trakeal bir bronş/kör cep



**Kaynaklar**

1. Ignacio Sa´nchez, He´ctor Navarro, et al. Clinical Characteristics of Children With Tracheobronchial Anomalies, *Pediatr Pulmonol.* 2003; 35:288-291.
2. Boudewyns A, Claes J, Van de Heyning P. Clinical practice: an approach to stridor in infants and children. *Eur J Pediatr* 2010;169:135-41.
3. Claes J, Boudewyns A, Deron P, et al. Management of stridor in infants and neonates. *B-ENT (Suppl 1)* 2005;1:113-125.
4. Ghaye B, Szapiro D, Fanchamps JM, et al. Congenital bronchial anomalies revisited. *Radiographics* 2001;21:105-119.
5. Heyer CM, Kagel T, Lemburg SP, et al. Evaluation of tracheobronchial anomalies in children using low-dose multidetector CT: report of a 13-year-old boy with a tracheal bronchus and recurrent pulmonary infections. *Pediatr Pulmonol* 2004; 38: 168-173.
6. Kuo CW, Lee YC, Perng RP. Tracheal bronchus associated with lung cancer. *Chest* 1999; 116:1125-1127.
7. Uar Ő, Adaklı B, elik B, et al. Evaluation of Etiology in Infants with Recurrent Pneumonia and Chronic Stridor. *Turk Toraks Derg* 2014;15:122-127
8. Kim J, Park C, Kim H, et al. Surgical resection of lung cancer originating in a tracheal bronchus. *Ann Torac Surg* 1998;66:944-946.
9. BozkuŐ F Atilla N, Arpaĝ H, et al. Trakeal Bronkus A Rare Case of Tracheobronchial Anomaly: Tracheal Bronchus. *KSU Tıp Fak Der.* 2015;10:27- 28.

**Tracheobronchial Anomaly Detected During the Tracheotomy Procedure: A Case Report****ABSTRACT**

**Introduction:** Tracheobronchial anomalies (TBA) intrauterine 5-16th occurs in weeks. It can be asymptomatic or manifests itself with stridor, cough, atelectasis or pneumonia (1-3). In our presentation, we aimed to share our experience in a case with TBA detected during tracheotomy.

**Case Report:** Family consent was obtained for the presentation. Tracheotomy was planned for an 8-month, 6-kg girl who developed cerebral palsy secondary to asphyxia, had laryngomalacia, aspiration pneumonia and chronic stridor In the physical examination of the case whose system examinations and laboratory values were normal; extremities were hypertonic, prominent premaxilla, philtrum long, retrognathia and deep palmar lines were observed.

Standard anesthesia monitoring and induction were performed in the spontaneously breathing case. The patient, who did not have any problems in mask ventilation, was intubated with a videoryngoscope without any problems. The patient, who could not be ventilated with the tracheostomy cannula following surgical tracheotomy, was reintubated and ventilated. The patient, whose hemodynamic parameters were stable, was reinserted with a 0.5 size small tracheotomy cannula, but was re-intubated because ventilation could not be achieved. Intraoperative bronchoscopy revealed a right tracheal bronchus/blind pocket 3 cm above the carina (Figure 1). The patient, who was thought to have entered this bronchus and therefore could not be ventilated, was sent to the intensive care unit intubated after his stoma was closed to be evaluated in the advanced center.

**Discussion/Conclusion:** The prevalence of tracheal bronchus is 0.1-2% on the right and 0.3-1% on the left, and the most common ‘displaced tracheal bronchus’ is usually attached to the apical segment of the right upper lobe. The ‘residual bronchus’ is in the form of a bronchial stump. Diagnosis; bronchoscopy, bronchography or computed tomography (4,5). These patients may present with recurrent infections, persistent cough, respiratory distress, or may be asymptomatic (3,6,7). In true/blind tracheal bronchi originating directly from the trachea, the intubation tube or tracheostomy cannula enters the tracheal bronchus and has respiratory distress, pneumothorax, atelectasis, or tracheal bronchus completely. may cause ventilation difficulty and hypoxia (8). It is recommended to perform bronchoscopy and identify airway pathologies in patients with recurrent pulmonary infection and stridor whose cause cannot be found (2,9). In our case, in which the cause of stridor was not investigated, bronchoscopy performed because ventilation could not be provided with the tracheostomy cannula, a ‘residual bronchial’ stump was detected and it was thought that the cannula was placed in this stump and disrupted ventilation.

We believe that a detailed evaluation including radiological examination in the preoperative period is important for a safe anesthesia management in patients with chronic stridor.

**Keywords:** Tracheal bronchus, Bronchial anomaly, Rare case

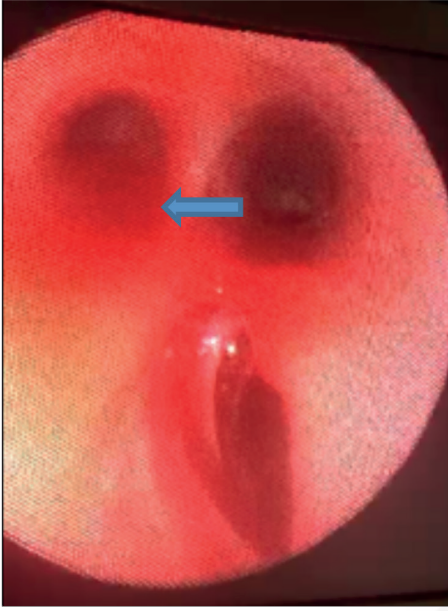


Figure 1: A right tracheal bronchus/blind pocket diverging 2-3 cm above the carina.

### SUNU 3 Travma Sonrası Çoklu Seviye Kaburga Kırığı Olan Hastada ESP Blok Kateterizasyonu

**Ülkü Yavuz ERSAYIN**, 0000-0002-6813-5038, **İlker İTAL**, 0000-0003-1949-0890

**Mustafa TÜRKOĞLU**, 0000-0002-4220-4621, **Abdullah DEMİRHAN**, 0000-0003-4139-5080

Bolu Abant İzzet Baysal Üniversitesi Tıp Fakültesi Anesteziyoloji ve Reanimasyon Anabilim Dalı

#### ÖZ

**Giriş:** Travma nedeniyle tedavisi planlanan hastaların takiplerinde, ağrılarının kontrol altına alınması iyileşme sürecine olumlu katkı sağlamaktadır. Bu olguda künt toraks travması sonrası tek taraflı çoklu kaburga kırığı ile yoğun bakımda takip edilen hastanın ESP (erektör spina plan) blok kateter tekniği ile ağrı yönetimini ve sonuçlarını sunmak amaçlanmıştır.

**Olgu:** Araç içi trafik kazası nedeniyle akciğer kontüzyonu, pnömotoraks ve tek taraflı altı seviyede (T4-T9) kaburga kırığı olan 38 yaşında kadın hasta yoğun bakımda takip ve tedaviye alındı. Bilinci açık olan hasta solunum güçlüğü ve VAS:10 düzeyinde ağrı tarifliyordu. Hastanın TA:130/70 mmHg, KTA:128/dak, O<sub>2</sub> sat: %93-94, hasta supin pozisyonda yatamıyor, uyuyamıyor, öksürüyor, solunum sekresyonlarını temizleyemiyordu. Hastaya ultrason rehberliğinde, lineer prob kullanılarak ESP blok uygulanıp, kateter seti ile (SonoLong Sono NanoLine Catheter, Pajunk, Germany) T6 Seviyesinde 20 ml %0,25 bupivakain enjekte edildi. Kateterin iğne ucundan ilerlediği görülüp hidrodiseksiyonla doğrulanarak 20 ml %0,25 bupivakain ek olarak uygulandı. Hasta 15 dakika sonra istirahat halinde VAS:0, öksürür durumda VAS:2 tarif etti. Hastaya ilk gün 20 ml 4x1, ikinci gün 20 ml 3x1 lokal anestezi aralıklı bolus uygulandı. Genel durumu 48 saat içinde düzelen hastanın kateteri çıkarılarak ilgili servise gönderildi.

**Tartışma:** Travma sonrası yaşanan ağrı birçok komplikasyonu da beraberinde getirmektedir. Toraks bölgesi travması özelinde, sıklıkla kaburga kırıklarına bağlı ağrı meydana gelmektedir. Hastanın nefes almasını güçleştiren bu durumun çözümlenmesinde birçok tedavi kullanılmaktadır. Opioid tabanlı tedavilerin beraberinde getirdiği yan etkiler göz önüne alındığında rejyonel anestezi ile uygulanan multimodal bir analjezik rejim akılcı olmaktadır. Alan bloklarının son 10 yılda çeşitliliğinin ve kullanımının artmasının yanısıra endikasyonları da çoğalmıştır. Özellikle toraks travmalarında paravertebral blok, serratus alan bloğu, pektoral blok gibi birçok etkin, güvenli alan blokları kullanılmaktadır. ESP blok geniş bir alanı kapsamaması, kullanım kolaylığı ve kateterizasyon için uygun bir plana sahip olması gibi nedenlerle ön plana çıkmaktadır.

**Sonuç:** Toraks travması nedeniyle çoklu kaburga kırıkları olan hastada uygulanan ESP blok kateterizasyon işlemi hastamızda sonuca etki eden, başarılı bir akut ağrı yönetimi sergilemiştir.

**Anahtar kelimeler:** Kaburga kırığı, Ağrı yönetimi, Erektör spina plan bloğu

### ESP Block Catheterization in Patient with Multi-Level RIB Fracture After Trauma

#### ABSTRACT

**Introduction:** In the follow-up of patients who are planned to be treated due to trauma, controlling their pain contributes positively to the healing process. In this case, it was aimed to present the pain management and results of a patient followed up in the intensive care unit with unilateral multiple rib fracture after blunt thoracic trauma with the ESP (erector spinae plane) block catheter technique.

**Case:** A 38-year-old female patient with lung contusion, pneumothorax and unilateral six-level (T4-T9) rib fracture due to an in-vehicle traffic accident was followed up and treated in the intensive care unit.

The patient was conscious and described respiratory distress and pain at the VAS:10 level. The patient's vital signs were TA: 130/70 mmHg, HR: 128/min, SO<sub>2</sub>: 93-94%. The patient could not lie in the supine position, could not sleep, could not cough, and could not clear respiratory secretions. Under ultrasound guidance, ESP block was applied to the patient using a linear probe and 20 ml of 0.25% bupivacaine was injected at T6 level with a catheter set (SonoLong Sono NanoLine Catheter, Pajunk, Germany). It was observed that the catheter was advancing from the needle tip and it was confirmed by hydrodissection, and 20 ml of 0.25% bupivacaine was additionally administered. After 15 minutes, the patient described a resting VAS:0 and coughing a VAS:2. An intermittent bolus of 20 ml of 4x1 local anesthetic was administered to the patient on the first day, and 20 ml of 3x1 local anesthetic on the second day. The patient's general condition improved within 48 hours, and the catheter was removed. The patient was discharged from intensive care unit.

**Discussion:** Pain experienced after trauma brings many complications. In thoracic region trauma, pain often occurs due to rib fractures. Many treatments are used to resolve this condition, which makes it difficult for the patient to breathe. Considering the side effects of opioid-based treatments, a multimodal analgesic regimen applied with regional anesthesia is rational. In addition to the increase in the variety and use of field blocks in the last 10 years, their indications have also increased. Especially in thoracic traumas, many effective and safe plane blocks such as paravertebral block, serratus plane block, pectoral block are used. The ESP block comes into prominence because it covers a large area, is easy to use, and has a suitable plane for catheterization.

**Conclusion:** The ESP block catheterization procedure performed in a patient with multiple rib fractures due to thoracic trauma demonstrated successful acute pain management in our patient.

**Keywords:** Rib fracture, Pain management, Erector spinae plane block

#### References

1. Hamilton DL, Manickam B. Erector spinae plane block for pain relief in rib fractures. *BJA*. 2017;118(3):474-5.
2. Brasel KJ, Guse CE, Layde P, Weigelt JA. Rib fractures: relationship with pneumonia and mortality. *Crit Care Med*. 2006;34(6):1642-6.
3. Dina AEM, Rehab AEH, Tamer AMZ, Mona BEM. The effect of erector spinae block versus serratus plane block on pain scores and diaphragmatic excursion in multiple rib fractures. A prospective randomized trial. *Pain Med*. 2022; 23(3):448-55.

SUNU 4 Spor Travmasına Bağlı İntrakraniyal Hipotansiyon Olgusunda Epidural Kan Yaması

Özlem ÖZ GERGİN<sup>1</sup>, 0000-0002-1720-0194, Sibel Seçkin PEHLİVAN<sup>1</sup>, 0000-0003-3215-5616  
Oğuz Kağan ŞİMŞEK<sup>1</sup>, 0000-0002-6374-1928, Mehmet Fatih YETKİN<sup>2</sup>, 0000-0002-2541-7107  
Karamehmet YILDIZ<sup>1</sup>, 0000-0002-1720-0194

<sup>1</sup>Erciyes Üniversitesi Tıp Fakültesi Anesteziyoloji ve Reanimasyon Anabilim Dalı, Kayseri

<sup>2</sup>Erciyes Üniversitesi Tıp Fakültesi Nöroloji Anabilim Dalı, Kayseri

## ÖZ

**Giriş ve Amaç:** Beyin-omurilik sıvısı(BOS) basıncı azalmasının neden olduğu ortostatik baş ağrısı spontan veya sekonder olarak ortaya çıkabilir (1). Konservatif tedaviye yanıtız olgularda epidural kan yaması tedavide ilk seçenektir (1, 2).

Bu olgu sunumunda, travmatik olduğu düşünülen ve 1 ay süreyle konservatif tedaviye yanıtız intrakraniyal hipotansiyon olgusunda epidural kan yaması uygulamamızı sunmayı amaçladık.

**Olgu:** Bir ay önce başlayan ve giderek artan baş ağrısı, bulantı/kusma, ayağa kalkamama yakınmalarıyla nöroloji polikliniğine başvuran ve fitness esnasında boynunu zorlama öyküsü bulunan 35 yaşında kadın hasta, epidural kan yaması açısından değerlendirilmesi istemiyle konsülte edildi. Başının arka kısımlarında, baskılayıcı-zonklayıcı tipte olan ağrısı yatar pozisyonda azalma eğilimindeydi. Dış merkezlerde ve merkezimizde yapılan mükerrer CT ve MR görüntülemelerinde, intrakraniyal hipotansiyonun karakteristik bulguları mevcuttu; serebral herniyasyon, serebellar tonsiller ektopi, pakimeningeal kontrastlanma ve kalınlaşma, subdural efüzyon, beyin ödemi ve lateral ventriküllerde baskılanma, subokspital bölgede BOS kaçağı ile uyumlu hiperintens koleksiyon (Şekil 1).

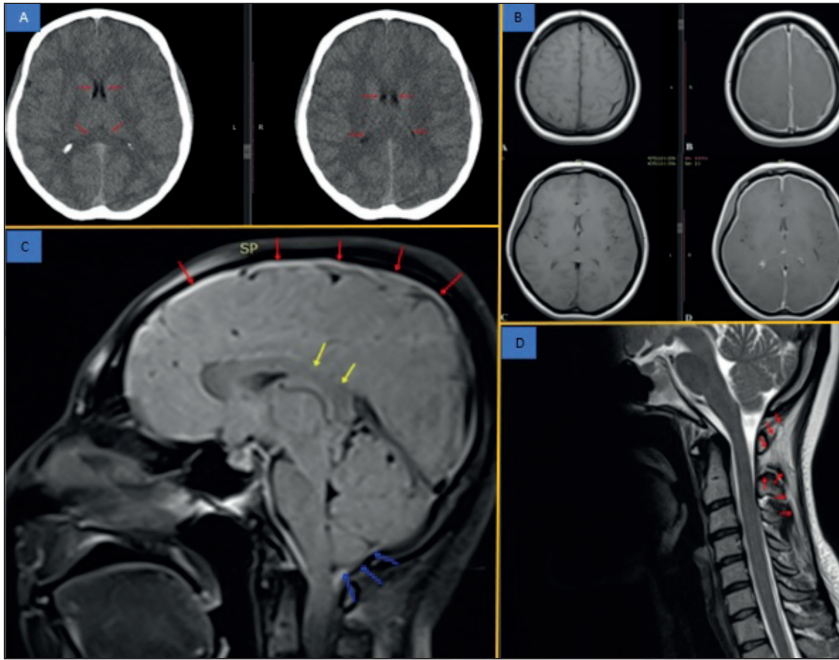
Hastamıza ameliyathanede steril koşullarında, 20 mL otolog kan kullanılarak epidural kan yaması uygulandı. Aynı gün yapılan vizitte semptomlarının gerilediği ve duyu durumunun düzeldiği gözlemlendi. Nöroloji kliniğinde 24 saat takip edilen hasta şifa ile taburcu edildi.

**Tartışma-Sonuç:** İntrakraniyal hipotansiyon genellikle nöroaksiyel anestezinin bir komplikasyonu olarak karşımıza çıkar (3). Hastamızda semptomların şüpheli boyun travmasıyla eş zamanlı başlaması ilgi çekicidir. Nöroaksiyel anestezi komplikasyonu olarak karşımıza gelen intrakraniyal hipotansiyon olguları, erken başlanan konservatif tedaviye genellikle ilk 72 saat içinde yanıt erir (4). Konservatif tedaviye yanıtız olgulara ilk haftanın sonunda epidural kan yaması uygulanması gerekir (4,5). Hastamıza yanıt alınamamasına rağmen 1 ay süreyle konservatif tedavi uygulanmasının nedeni dış merkezlerde zaman kaybetmiş olmasıdır. Bu durum hastanın aynı zamanda depresyon tanısı almasına ve antidepresan tedavi verilmesine neden olmuştur.

Nöroaksiyel anestezi komplikasyonu dışında nedenlerle oluşan intrakraniyal hipotansiyon olguları, genellikle başka klinikler tarafından takip edilmektedir. Tedaviye dirençli bu olgular, multidisipliner bir yaklaşım ve klinikler arası gelişmiş diyalog sayesinde, epidural kan yaması uygulaması ile optimal koşullarda tedavi edilebilir.

**Anahtar kelimeler:** Epidural kan yaması, postüral baş ağrısı, spontan intrakraniyal hipotansiyon





**Şekil 1:** Kontrastsız beyin tomografisi görüntüleri, Prekontrast ve postkontrast MR görüntüleri, Sagittal planda kranyal ve servikal MR görüntüleri.

**A)** Kontrastsız beyin tomografisinde beyin ödemi ve lateral ventriküllerde baskılanma izlenmektedir, **B)** Pakimeningeal kalınlaşma ve kontrast tutulumu. **C)** Kırmızı oklar: pakimeningeal kalınlaşma, Sarı oklar: korpus kallozum spleniumda baskılanma, Mavi oklar: Serebellar herniyasyon, **D)** Suboksipital bölgede BOS kaçağı ile uyumlu hiperintens koleksiyon izlenmektedir (kırmızı oklar).

#### Kaynaklar

1. Headache Classification Committee of the International Headache Society (IHS) The International Classification of Headache Disorders, 3rd edition. Cephalalgia, 2018. 38(1): p. 1-211.
2. Martineau P et al. Imaging of the Spontaneous Low Cerebrospinal Fluid Pressure Headache: A Review. Can Assoc Radiol J, 2020. 71(2): p. 174-185.
3. Güven BB, Şimşek UB ve ark. Spontan İntrakraniyal Hipotansiyon Tanılı Olguda Tekrarlanan Epidural Kan Yaması Tedavisi. JARSS 2019;27(2):146-50.
4. Gökçay F, Eyigör C ve ark. Spontan intrakraniyal hipotansiyona bağlı kronik baş ağrısı olan hastada epidural kan yaması tedavisi AĞRI 2010;22(4):170-174
5. Güldoğan F, Kelsaka E. The epidural blood patch technique for the management of headache due to spontaneous intracranial hypotension doi: 10.5505/agri.2013.43650

#### Epidural Blood Patch in a Case of Intracranial Hypotension Due to Sports Trauma

##### ABSTRACT

**Introduction and Purpose:** Orthostatic headache caused by decreased CSF pressure may occur spontaneously or secondary. In cases unresponsive to conservative treatment, epidural blood patch is the first choice in treatment. In this case report, we aimed to present our epidural blood patch application in a case of intracranial hypotension that was thought to be traumatic and unresponsive to conservative treatment for 1 month.

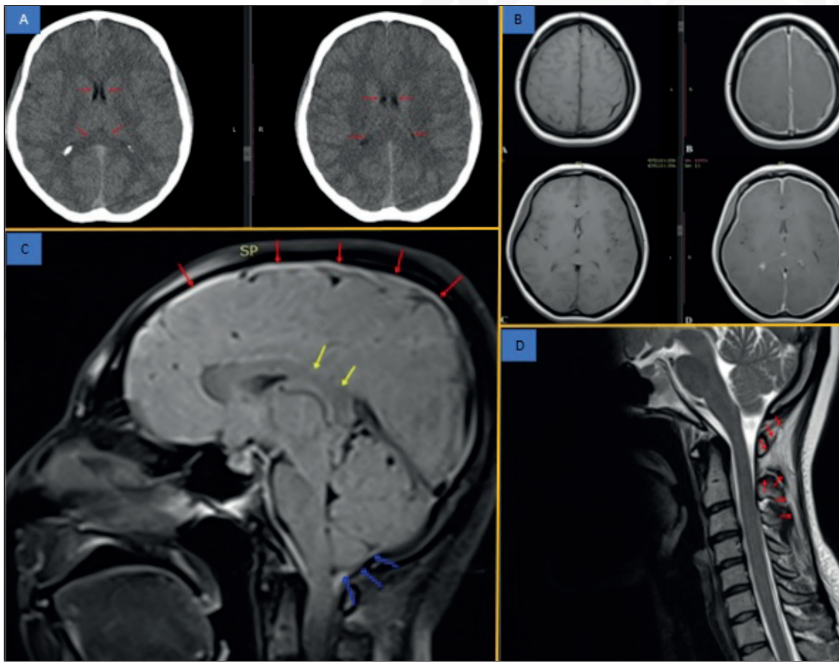
**Case:** A 35-year-old female patient who applied to the neurology outpatient clinic with complaints of headache, nausea/vomiting, and inability to stand up that started one month ago and had a history of straining her neck during fitness was consulted to be evaluated for epidural blood patch. His suppressive-throbbing pain in the back of his head tended to



decrease in the supine position. There were characteristic findings of intracranial hypotension in repeated CT and MR imaging performed in other centers and in our center; cerebral herniation, cerebellar tonsillar ectopia, pachymeningeal enhancement and thickening, subdural effusion, cerebral edema and suppression in the lateral ventricles, hyperintense collection compatible with CSF leakage in the suboccipital region (Figure 1). An epidural blood patch was applied to our patient under sterile conditions in the operating room, using 20 mL of autologous blood. At the same day visit, it was observed that his symptoms regressed and his mood improved. The patient, who was followed up in the neurology clinic for 24 hours, was discharged with full recovery.

**Discussion:** Intracranial hypotension usually occurs as a complication of neuraxial anesthesia. It is interesting that the symptoms started simultaneously with suspected neck trauma in our patient. Intracranial hypotension cases, which occur as a complication of neuraxial anesthesia, usually respond to early conservative treatment within 72 hours. In cases unresponsive to conservative treatment, an epidural blood patch should be applied at the end of the first week. Despite no response to our patient, the reason for the conservative treatment for 1 month is that he lost time in external centers. This situation caused the patient to be diagnosed with depression and given antidepressant treatment at the same time. Intracranial hypotension cases due to reasons other than neuraxial anesthesia complications are generally followed by other clinics. These treatment-resistant cases can be treated in optimal conditions with epidural blood patch application, thanks to a multidisciplinary approach and improved inter-clinic dialogue.

**Keywords:** Epidural blood patch, postural headache, spontaneous intracranial hypotension



**Figure 1:** Non-contrast brain tomography images, Precontrast and postcontrast MR images, Cranial and cervical MR images in the sagittal plane.

**A)** Brain edema and suppression in the lateral ventricles are observed in non-contrast brain tomography, **B)** Pachymeningeal thickening and contrast enhancement, **C)** Red arrows: pachymeningeal thickening, yellow arrows: corpus callosum splenium suppression, blue arrows: cerebellar herniation, **D)** Hyperintense collection consistent with CSF leakage is observed in the suboccipital region (red arrows).

## SUNU 5 Travmatik Pnömotorakslı Hastaların Klinik ve Demografik Özellikleri

Çağdaş BAYTAR, 0000-0001-7872-9676, Murat ASLAN, 0000-0002-2235-7524

Zonguldak Bülent Ecevit Üniversitesi Tıp Fakültesi, Anesteziyoloji ve Reanimasyon Anabilim Dalı, Zonguldak, Türkiye

## ÖZ

**Amaç:** Toraksta penetran ve künt travma, pnömotorakslara veya hemotorakslara yol açabilen yaygın yaralanma mekanizmalarıdır. Toraksta en sık karşılaşılan yaralanmalar pnömotoraks, pulmoner kontüzyonlar ve kaburga kırıklarıdır (1,2). Bu çalışmada travmatik pnömotorakslı hastaların klinik ve demografik özelliklerini sunmayı amaçladık.

**Gereç ve yöntemler:** Hastanemizde Ocak 2012 – Ekim 2022 yılları arasında travmatik pnömotoraks sebebiyle tedavi edilen 29 olgunun kayıtları incelendi. Hastaların demografik verileri, travma çeşitleri, tedavi şekilleri ve sonuçları değerlendirildi.

**Bulgular:** Hastaların 21'i (%72.4) erkek, 8'i (%27.6) kadındı. Yaş ortalamaları 41 (18-80) olarak hesaplandı. Hastaların 9'unda (%31) araç içi trafik kazası, 4'ünde (%13.8) araç dışı trafik kazası, 14'ünde (%48.3) yüksekte düşme, 2'sinde (%6.9) darp sonucu pnömotoraks gelişmiştir. Hastaların 9'unda (%31) izole pnömotoraks bulunurken, 20'sinde (%69) multitravmanın bir bileşeni olarak pnömotoraks mevcuttu. Hastaların 5'inin %10 ve aşığı, 3'ünün %10-20, 15'inin %20-50, 6'sının >%50 pnömotoraks dereceleri mevcuttu. Hastaların 9'una (%31) kot kırığı eşlik etmezken, 5'inde (%17.2) 1-2 kot kırığı, 15'inde (51.7) ise 3 ve daha fazla kot kırığı mevcuttu. Hastaların 18'inde minimal, 2'sinde ciddi kontüzyon vardı. Hastaların 6'sı (%20.7) medikal tedavi alırken, 23'ü (%79.3) tüp torakostomi tedavisi gördü. Tüp torakostomi tedavisi gören hastaların 10'unun sağ, 8'inin sol, 5'inin bilateral pnömotoraksı mevcuttu. Tüpün takılı kaldığı gün sayısı ortalama 5 (1-14) idi. Hastaların 3'ü ayaktan tedavi edilirken, 13'ü serviste ve 13'ü YBÜ'de tedavi almıştır. Hastaların 6'sı oda havasında takip edilirken, 17'si nazal kanül, 4'ü maske ile oksijen tedavisi almıştır. 2 hasta entübe takip edilmiştir. Yatarak tedavi gören hastalar ortalama yatış günü 10,5 (1-116) idi. 2 (%6.9) hasta ex olurken, 27 (%93.1) hasta şifa ile taburcu edilmiştir.

**Tartışma ve sonuç:** Pnömotoraks travmayı takiben sık görülen, hayatı tehdit eden ve çoğu zaman acil müdahale gerektiren bir patolojidir. Biz de çalışmamızda travmatik pnömotorakslı olgulara çoğunlukla kot kırığı ve kontüzyonun eşlik ettiğini, izole olabileceği gibi multitravmanın bir bileşeni olarak karşımıza çıktığını belirledik.

**Anahtar Kelimeler:** Travma, Pnömotoraks, Kontüzyon, Kaburga kırığı

## Kaynaklar

1. Di Bartolomeo S, Sanson G, Nardi G, Scian F, Michelutto V, Lattuada L. A population-based study on pneumothorax in severely traumatized patients. *J Trauma*. 2001;51:677–682.
2. Ashbaugh DG, Peters GN, Halgrimson CG, Owens J, Waddell WR. Chest trauma: analysis of 685 patients. *Arch Surg*. 1967;95(4):546–555.

## Clinical and Demographic Characteristics of Patients with Traumatic Pneumothorax

## ABSTRACT

**Objective:** Penetrating and blunt trauma to the thorax are common injury mechanisms that can lead to pneumothorax and hemothorax. The most common injuries in the thorax are pneumothorax, pulmonary contusions and rib fractures (1,2). The aim of this study was to present the clinical and demographic characteristics of patients with traumatic pneumothorax.

**Material and methods:** The records of 29 cases who were treated in our hospital due to traumatic pneumothorax between January 2012 and October 2022 were assessed retrospectively. Demographic data of the patients, types of trauma, the patterns of treatment used and outcomes were evaluated.

**Results:** Total of 29 patients included study. 21 (72.4%) were male and 8 (27.6%) were female. The mean age was 41 (18-80). The reasons for pneumothorax in patients 9 (31%) in-vehicle traffic accidents, 4 (13.8%) out-vehicle traffic accidents,

14 (48.3%) falling down from height, in 2 (6.9%) assault. Isolated pneumothorax was found in 9 (31%) of the patients, while pneumothorax was present as a component of multitrauma in 21 (69%). Of the patients, 5 had 10% or less, 3 had 10-20%, 15 had 20-50, 6 had >50% pneumothorax degree of collapse. While 9 (31%) of the patients were not accompanied by a rib fracture, 5 (17.2%) had 1-2 rib fractures, and 15 (51.7%) had 3 or more rib fractures. 18 of the patients had minimal and 2 of them had severe pulmonary contusions. 6 (20.7%) of the patients treated medically, while 23 (79.3%) treated by insertion of a thoracostomy tube. Of the patients who underwent tube thoracostomy treatment, 10 had right, 8 had left, and 5 had bilateral pneumothorax. The mean number of days the tube inserted was 5 (1-14). While 3 of the patients were treated on an outpatient basis, 13 of them received treatment in the ward and 13 of them received treatment in the ICU. While 6 of the patients were followed up in room air, 17 of them received oxygen therapy with nasal cannula and 4 of them oxygen therapy with mask. 2 patients were followed up intubated. The mean hospitalization day of patients was 10.5 (1-116). While 2 (6.9%) patients died, 27 (93.1%) patients were discharged with full recovery.

**Discussion and conclusion:** Pneumothorax is a common, life-threatening pathology following trauma and mostly requires emergency intervention. In our study, we determined that traumatic pneumothorax cases were mostly accompanied by rib fracture and contusion, and it could be isolated as well as a component of multitrauma.

**Keywords:** Trauma, Pneumothorax, Contusion, Rib fracture

### SUNU 6 Alt Ekstremitte Cerrahisinde Turnike Uygulamasının Optik Sinir Kılıf Çapı ve Serebral Oksijenizasyon Üzerine Etkisinin Değerlendirilmesi

**Bahar AKTAŞ**, 0000-0001-8083-1039, **Rahşan Dilek OKYAY**, 0000-0002-0520-7532  
**Özcan PIŞKIN**, 0000-0003-3538-0317, **Bengü Gülhan KÖKSAL**, 0000-0002-1324-6144  
**Gamze KÜÇÜKOSMAN**, 0000-0001-5224-0258, **Eren AÇIKGÖZ**, 0000-0002-3084-7339  
**Çağdaş BAYTAR**, 0000-0001-7872-9676, **Keziban BOLLUCUOĞLU**, 0000-0002-7111-8685  
**Hilal AYOĞLU**, 0000-0002-6869-5932

Zonguldak Bülent Ecevit Üniversitesi Tıp Fakültesi, Anesteziyoloji ve Reanimasyon Anabilim Dalı, Zonguldak, Türkiye

#### ÖZ

**Amaç:** Ortopedik cerrahilerde turnike kullanımının avantajlarına rağmen turnikenin şişirilme ve indirilme sırasında kardiyovasküler, metabolik, serebral değişiklikler olmaktadır (1). Turnikenin indirilmesini takiben parsiyel CO<sub>2</sub> artışı ile birlikte serebral vazodilatasyon, intrakranial basınç (İKB) artışı meydana gelmektedir (2). Optik sinir kılıf çapı (OSKÇ) ve İKB arasındaki korelasyonu gösteren çalışmalar mevcuttur (3,4). Çalışmamızda turnike uygulamasının OSKÇ ve serebral oksijen saturasyonu (rSO<sub>2</sub>) üzerine etkisini araştırmayı amaçladık.

**Gereç ve Yöntem:** Genel anestezi altında turnike uygulanarak alt ekstremitte cerrahisi geçirecek 43 hasta çalışmaya alındı. Rutin anestezi monitörizasyonuna ilaveten rSO<sub>2</sub> ve OSKÇ'leri ölçüldü. Turnike 300 mmHg basınçla şişirildi. Monitörize edilen parametreler, OSKÇ ölçümleri, turnike süreleri kaydedildi. Hastalar OSKÇ'lerine göre (≥5mm ve <5mm) gruplara ayrılarak rSO<sub>2</sub> end tidal karbondioksit (EtCO<sub>2</sub>), turnike süreleri açısından karşılaştırıldı.

**Bulgular:** Hastaların kalp atım hızları, ortalama arteriyel basınç (OAB) değerleri Tablo 1'de gösterilmiştir. Turnike indirildikten 5 ve 15 dk sonra ölçülen EtCO<sub>2</sub> ve OSKÇ değerleri, indirilmeden önceki değerlerine göre yüksekti (p<0,001). İntraoperatif tüm OSKÇ değerleri T0'a göre yüksek bulundu (p<0,001). Turnike indirildikten sonraki bilateral rSO<sub>2</sub> değerleri; indüksiyon öncesi, turnike şişirilmeden ve indirilmeden önceki değerlerine göre yüksekti (p<0,05). Turnike indirildikten 5 dk. sonra (T9) OSKÇ≥5 mm olan grupta OSKÇ<5 mm gruba göre EtCO<sub>2</sub> değerleri ve turnike süresi yüksek bulundu (p<0,05). T9'da EtCO<sub>2</sub> ile hem OSKÇ hem de sağ/sol rSO<sub>2</sub> değerleri arasında ve OSKÇ ile turnike süresi arasında orta düzeyde, pozitif yönde anlamlı bir ilişki olduğu saptandı (Sırasıyla p<0.05, p=0,038).

**Tartışma-Sonuç:** Literatürde turnike indirilmesini takiben EtCO<sub>2</sub> artışı ve turnike süresine bağlı olarak OSKÇ değerlerinde artış olduğu bildirilmiştir (4,5). Çalışmamızda turnike indirilmesiyle OSKÇ ve rSO<sub>2</sub> değerlerinde artış olduğu, bu artışların

EtCO<sub>2</sub> değeri ve turnike süresinin uzunluğu ile ilişkili olduğu gözlemlendi. Sonuç olarak turnike kullanılan cerrahilerde turnike süresinin kısa tutulması, turnike indirildikten sonra EtCO<sub>2</sub> yükselmesinin önlenmesi, serebral oksijenizasyon ve OSKÇ takibi ile gelişebilecek olası komplikasyonların önüne geçilebileceğini düşünüyoruz.

**Anahtar Kelimeler:** Turnike, Optik sinir kılıf çapı, Serebral oksijenizasyon

**Tablo 1:** Hastaların kalp atım hızı ve ortalama arteriyel basınç değerlerinin karşılaştırılması (ort±SS)

		p <sup>1</sup>	p <sup>2</sup>	p <sup>3</sup>
<b>Kalp atım hızı</b>				
T0	77,78±13,74	-	-	-
T1	79,90±11,69	0,281	-	-
T2	67,82±11,29	<0,001	-	-
T3	68,85±12,54	<0,001	0,491	-
T4	66,36±12,24	<0,001	0,337	-
T5	65,58±11,21	<0,001	0,187	-
T6	65,85±10,47	<0,001	0,268	-
T7	67,51±10,16	<0,001	0,849	-
T8	68,04±10,32	<0,001	0,901	-
T9	67,19±10,10	<0,001	0,737	0,413
T10	65,80±9,54	<0,001	0,212	<b>0,026</b>
T11	66,58±8,59	<0,001	0,422	0,226
<b>Ortalama arteriyel basınç</b>				
T0	100,04±12,33	-	-	-
T1	85±12,54	<0,001	-	-
T2	78,97±10,44	<0,001	-	-
T3	91,36±13,33	<0,001	<0,001	-
T4	87,41±11,65	<0,001	<b>0,001</b>	-
T5	85,82±9,28	<0,001	<b>0,008</b>	-
T6	88,09±10,43	<0,001	<0,001	-
T7	90,63±9,48	<0,001	<0,001	-
T8	91,09±10,19	<0,001	<0,001	-
T9	72,09±7,16	<0,001	<b>0,001</b>	<0,001
T10	74,12±8,36	<0,001	<b>0,013</b>	<0,001
T11	80,53±9,50	<0,001	0,363	<0,001

T0: anestezi induksiyonu öncesi, T1: induksiyondan 5 dakika sonra, T2: turnike uygulamasından hemen önce, T3: turnike uygulamasından 5 dakika sonra, T4: turnike uygulamasından 15 dakika sonra, T5: turnike uygulamasından 30 dakika sonra, T6: turnike uygulamasından 60 dakika sonra, T7: turnike uygulamasından 90 dakika sonra, T8: turnike indirilmeden hemen önce, T9: turnike indirildikten 5 dakika sonra, T10: turnike indirildikten 15 dakika sonra, T11: turnike indirildikten 30 dakika sonra p<sup>1</sup>: T0 değeri ile karşılaştırıldığında, p<sup>2</sup>: T2 değeri ile karşılaştırıldığında, p<sup>3</sup>: T8 değeri ile karşılaştırıldığında.

#### Kaynaklar

1. Kam P, Kavanaugh R, Yoong F. The arterial tourniquet: pathophysiological consequences and anaesthetic implications. *Anaesthesia*. 2001;56(6):534-45.
2. Dinsmore M, Han J, Fisher J, Chan V, Venkatraghavan L. Effects of acute controlled changes in end-tidal carbon dioxide on the diameter of the optic nerve sheath: a transorbital ultrasonographic study in healthy volunteers. *Anaesthesia*. 2017;72(5):618-23.
3. Hansen HC, Helmke K. The subarachnoid space surrounding the optic nerves. An ultrasound study of the optic nerve sheath. *Surgical and radiologic anatomy: SRA*. 1996;18(4):323-8.

4. Beşir A, Tuğcugil E. Effects of tourniquet usage in lower extremity surgery on optic nerve sheath diameter. Turkish journal of medical sciences. 2018;48(5):980-4.
5. Besir A, Tugcugil E. Does Tourniquet Time or Pressure Contribute to Intracranial Pressure Increase following Tourniquet Application? Medical principles and practice : international journal of the Kuwait University, Health Science Centre. 2019;28(1):16-22.

### The Effect of Touniquet Application on Optic Nerve Sheath Diameter and Cerebral Oxygenation During Lower Extremity Surgery

#### ABSTRACT

**Aim:** Despite the advantages of using tourniquets in orthopedic surgeries, cardiovascular, metabolic, cerebral changes occur during inflation and deflating of the tourniquet (1). Following the deflation of a tourniquet, partial CO<sub>2</sub> values increase and cerebral vasodilation and an increase in intracranial pressure (ICP) occur (2). There are some studies showing the correlation between them (3,4). In our study, we aimed to investigate the effect of tourniquet application on ONSD and cerebral oxygen saturation (rSO<sub>2</sub>).

**Materials-Methods:** Forty-three patients whom scheduled for lower extremity surgery with tourniquet application under general anaesthesia were included in the study. In addition to routine anaesthesia monitoring rSO<sub>2</sub> and ONSD were measured. Before the surgery the tourniquet was inflated. Intraoperatively monitored parametres, ONSD measurements, tourniquet application time were recorded. Patients were devided into groups according to ONSD values (≥5mm ve <5mm). These groups were then compared in terms of rSO<sub>2</sub>, end-tidal carbondioxide (EtCO<sub>2</sub>), tourniquet duration.

**Results:** Heart rate and mean arterial pressure values of the patients are shown in Table 1. It was found that EtCO<sub>2</sub> and ONSD values, which were measured 5 and 15 minutes after tourniquet deflation, were higher than those before tourniquet deflation (p<0.001).Patients' intraoperative ONSD values were higher than the pre-induction values (p<0.001).Bilateral rSO<sub>2</sub> values after tourniquet deflation were higher than those before anesthesia induction,before tourniquet inflation and deflation (p<0.05).At 5 minutes after tourniquet deflation(T9), EtCO<sub>2</sub> values and tourniquet time were higher in the ONSD ≥5 mm group compared with the ONSD<5 mm group(p<0.05). At T9 right sided rSO<sub>2</sub> and MAP values were low and ONSD values were high(p<0.05). At T9 there was a moderate, positive, and significant relationship between EtCO<sub>2</sub> value and both ONSD and right/left rSO<sub>2</sub> values and also between ONSD and tourniquet duration (respectively p<0.05 and p=0.038).

**Conclusion:** It has been reported that there is aa increase in ONSD values following tourniquet deflation and it is depending on tourniquet time and increased EtCO<sub>2</sub> (4,5). In our study, it was observed that there was significat increased in ONSD and rSO<sub>2</sub> values after deflating of tourniquet, and these increases were associated with the EtCO<sub>2</sub> value and length of the tourniquet period. In conclusion, we think that possible complications can be prevented bye keeping the tourniquet time short, preventing EtCO<sub>2</sub> increase after deflation of tourniquet and cerebral oxygenation and ONSD monitoring.

**Key Words:** Tourniquet, Optic nerve sheath diameter, Cerebral oxygenation.

**Table 1:** Compration of patients'heart rate and mean arterial pressure values (mean±SD)

		p <sup>1</sup>	p <sup>2</sup>	p <sup>3</sup>
<b>Heart rate</b>				
T0	77.78±13.74	-	-	-
T1	79.90±11.69	0.281	-	-
T2	67.82±11.29	<0.001	-	-
T3	68.85±12.54	<0.001	0.491	-
T4	66.36±12.24	<0.001	0.337	-
T5	65.58±11.21	<0.001	0.187	-
T6	65.85±10.47	<0.001	0.268	-
T7	67.51±10.16	<0.001	0.849	-
T8	68.04±10.32	<0.001	0.901	-



T9	67.19±10.10	<0.001	0.737	0.413
T10	65.80±9.54	<0.001	0.212	<b>0.026</b>
T11	66.58±8.59	<0.001	0.422	0.226
<b>Mean arterial pressure</b>				
T0	100.04±12.33	-	-	-
T1	85±12.54	<0.001	-	-
T2	78.97±10.44	<0.001	-	-
T3	91.36±13.33	<0.001	<0.001	-
T4	87.41±11.65	<0.001	<b>0.001</b>	-
T5	85.82±9.28	<0.001	<b>0.008</b>	-
T6	88.09±10.43	<0.001	<0.001	-
T7	90.63±9.48	<0.001	<0.001	-
T8	91.09±10.19	<0.001	<0.001	-
T9	72.09±7.16	<0.001	<b>0.001</b>	<0.001
T10	74.12±8.36	<0.001	<b>0.013</b>	<0.001
T11	80.53±9.50	<0.001	0.363	<0.001

T0: Before induction of anesthesia, T1: 5 minutes after induction, T2: Immediately before tourniquet inflation, T3: 5 minutes after tourniquet inflation, T4: 15 minutes after tourniquet inflation, T5: 30 minutes after tourniquet inflation, T6: 60 minutes after tourniquet inflation T7: 90 minutes after tourniquet inflation, T8: Just before tourniquet deflation, T9: 5 minutes after tourniquet deflation, T10: 15 minutes after tourniquet deflation, T11: 30 minutes after tourniquet deflation p1: Compared with T0 value p2: compared to T2 value p3: Compared to T8 value.

### SUNU 7 Laringoskop Ampül Arızası Sonrası, Transkutanöz Retrograd Krikolaringeal Aydınlatma Kullanılarak Başarıyla Gerçekleştirilen Entübasyon Girişimi: İki Olgu Sunumu

**Akcan AKKAYA**, 0000-0002-1630-2033, **Ülkü Yavuz ERSAYİN**, 0000-0002-6813-5038

Bolu Abant İzzet Baysal Üniversitesi Tıp Fakültesi Anesteziyoloji ve Reanimasyon Anabilim Dalı, Bolu

#### ÖZ

**Giriş ve Amaç:** Laringoskopi; acil trakeal entübasyon, güvenli anestezi ve hava yolu patolojisinin teşhisi için gerekli bir prosedürdür. Laringoskop; kısa bir tutma parçası(handle), kaşık(blade) ve kaşık ön kısmında bulunan ışık kaynağından oluşur. Kliniğimizde farklı tarihlerde iki ayrı cerrahi uygulaması sırasında laringoskopa ait ışık kaynağının disfonksiyone olması neticesinde, entübasyon işlemleri noninvaziv transkutanöz retrograd krikolaringeal aydınlatma (TRKA) yöntemiyle gerçekleştirilmiştir. TRKA işlemi için ameliyathane ortamında damar yolu açmak için hazırda bulundurulmuş 1400 lüks aydınlatma gücüne sahip iki adet soğuk led ışık kaynağı kullanıldı ve glottik aydınlatma bu iki soğuk ışık kaynağının boyun bölgesine bilateral eksternal teması ile gerçekleştirildi. Transkutanöz retrograd krikolaringeal aydınlatma, laringoskop ampul arızası durumunda iyi bir aydınlatma alternatifidir. Ayrıca laringeal ve faringeal anatomisinin normalden farklı olduğu vakalarda ve travma hastalarında da faydalı olabilir. Transkutanöz retrograd krikofaringeal aydınlatma ile ilgili klinik deneyimimizi paylaşmayı amaçladık.

#### Olgu lar:

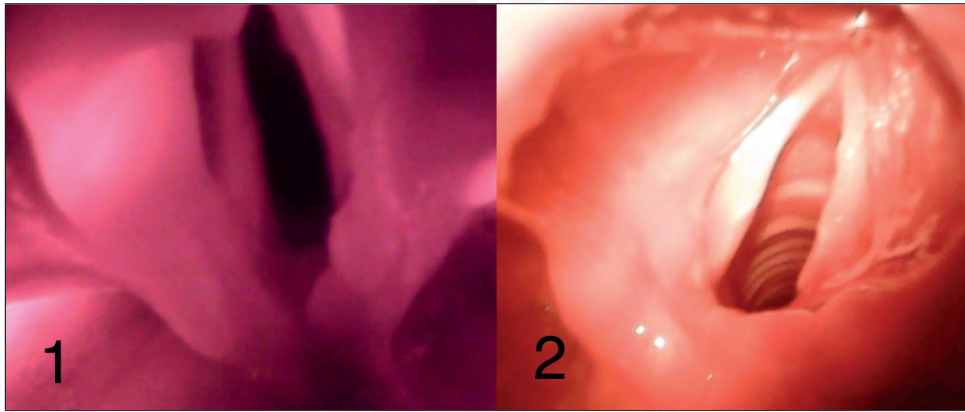
**Olgu 1:** Pnomotoraks nedeni ile elektif şartlarda göğüs tüpü takılması planlanan 19 yaşında, 59 kg erkek hasta ASA II ve Mallampati sınıflaması 1 olarak anestezi induksiyonuna alındı, entübasyon esnasında laringoskop aydınlatma sistemi arızalanan hasta da eksternal soğuk led aydınlatma ile aynı laringoskop sistemi kullanılarak entübasyon başarılı olarak gerçekleştirildi. Entübasyon başarısı kapnografik solunum paterni ve oskültasyonla teyit edildi. Tüp yerleştirilmezden önce bir endoskop yardımı ile glottik görüntünün fotoğrafı çekildi (Şekil 1).

**Olgu 2:** İleus ön tanısıyla acil operasyon planlanan 7.5 yaşında, 23 kg kadın hasta risk sınıflaması ASA-III, Mallampati ölçüğü 2 olarak induksiyona alındı. Laringoskopi sırasında meydana gelen aydınlatma hatası nedeni ile yedek laringoskop getirilene kadar müdahale masasında hazır bulunan led ışık kaynakları TRKA sağlanarak hasta başarı ile entübe edildi. Hastanın işlem esnasındaki glottik görünümü Şekil 2'de betimlenmiştir.

**Tartışma:** Retrograd transkutanöz krikolaringeal ilüminasyonla başarılı entübasyon işlemi daha önceden Wilson ve Mondary tarafından bildirilmiştir. Günümüz teknolojisindeki gelişmeler yüksek aydınlatma gücüne sahip led bazlı soğuk ışık kaynaklarını kolay erişilebilir ve ucuz hale getirmiştir. Özellikle pediatrik damar yolu için kullanıldıklarında etkin fayda sağlayan bu güçlü ışık kaynakları anestezi verilen ortamlarda kolay erişilebilir durumdadırlar. Entübasyonunu gerçekleştirdiğimiz her iki olguda da TRKA kullanımı esnasında gölgelenme gerçekleşmemiştir, bu da özellikle glottis gibi dokuların çevrelediği boşluğu yapıların daha belirgin olmasını sağlamıştır. Bu farklılık özellikle dokuların ve laryngeal yapıların ayırıcılığının zorlaştığı yenidoğan anatomisi, travma hasarlı laryngeal yapılar veya malformasyon gibi başka laryngeal patolojilerin bulunduğu hallerde, entübasyon işleminin başarısını artırıcı bir katkı sağlayabilir.

**Sonuç:** TRKA tekniğinin kliniğe olası katkılarının araştırılması için öncelikli olarak boyun anatomisinin nispeten ince olduğu pediatrik hastalarda kullanılmak üzere, bu işleme yönelik patentli cihazların geliştirilmesinin ve bu zeminde klinik çalışmaların planlanmasının bilime yararlı olacağı kanaatindeyiz.

**Anahtar Kelimeler:** Laringoskop, ışık arızası, aydınlatma, krikolaringeal



**Şekil 1:** Vaka 1'e ait eksternal glottik aydınlatmanın laringoskopi esnasındaki fotoğrafı.

**Şekil 2:** Vaka 2'ye ait eksternal glottik aydınlatmanın laringoskopi esnasında

### Successful Intubation Using Transcutaneous Retrograde Cricoharyngeal Illumination After Laryngoscope Bulb Failure; Two Case Report

#### ABSTRACT

**Introduction and Objective:** Laryngoscopy and endotracheal intubation are necessary procedure for safe general anesthesia and diagnosis of airway pathology. Laryngoscope consists of a short handle, a blade and a light source located in front of the blade. Dysfunction of the light source of the laryngoscope during two different surgical applications on different dates in our clinic, intubation procedures were performed with the noninvasive transcutaneous retrograde cricoharyngeal illumination (TRCI) method. For TRCI procedure, two cold LED light sources with 1400 lux light power were used that are present for vascular access in the operating room environment, and glottic illumination was carried out with bilateral external contact of these two cold light sources to the anterior neck region. We used TRCI is a good illumination alternative in case of laryngoscope bulb failure. It may also be beneficial in traumas patients and in cases where the laryngeal and pharyngeal anatomy is different from normal. We aimed to share our clinical experience with transcutaneous retrograde cricopharyngeal illumination.

**Cases:**

**Case 1:** A 19-year-old, 59 kg male patient who was planned to have a chest tube insertion under elective conditions due to pneumothorax was taken for anesthesia induction. The patient was ASA II and Mallampati classification was 1. The laryngoscope illumination system malfunctioned during the intubation attempt. Intubation was successfully performed by using the same laryngoscope system with external cold LED illumination in the patient. Intubation success was confirmed by capnographic breathing pattern and auscultation. Before the tube was placed, a photograph of the glottic image was taken with the help of an endoscope Figure 1.

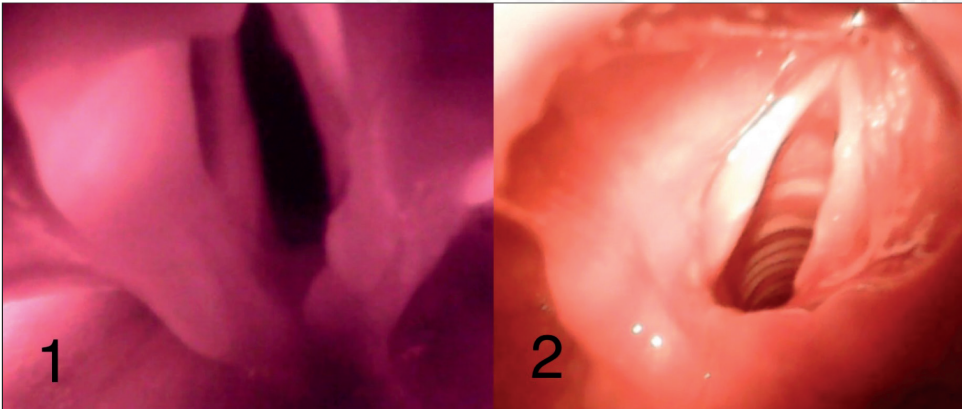
**Case 2:** A 7.5-year-old, 23 kg female patient who was scheduled for emergency operation with a diagnosis of ileus was induced with risk classification ASA-III, Mallampati scale of 2. Due to the illumination system malfunction that occurred during laryngoscopy, the patient was successfully intubated with providing TRCI with the LED light sources available on the intervention table until the spare laryngoscope was brought. The glottic view of the patient during the procedure is in Figure 2.

**Discussion:** Successful intubation with retrograde transcutaneous cricolararyngeal illumination was previously reported by Wilson and Mondary. Advances in today's technology have made LED-based cold light sources with high illumination power easily accessible and inexpensive. In both cases that we intubated, shadowing did not occur during the use of TRCI.

This made the hollow structures surrounded by tissues such as the glottis more prominent. This difference may contribute to the success of the intubation procedure, especially in cases where the differentiation of tissues and laryngeal structures is difficult, in the presence of other laryngeal pathologies such as neonatal anatomy, trauma-damaged laryngeal structures or malformations.

**Conclusion:** In order to investigate the possible contributions of the TRCI technique to the clinic, primarily for use in pediatric patients with relatively thin neck anatomy, we believe that the development of patented devices for this procedure and planning clinical studies on this basis will be beneficial to science.

**Keywords:** Laryngoscope, light failure, illumination, cricolararyngeal



**Figure 1:** Photograph of the external glottic illumination of Case 1 during laryngoscopy.

**Figure 2:** Photograph of the external glottic illumination of Case 2 during laryngoscopy.

**References**

1. Murphy MK, Volsky PG, Darrow DH. Laryngoscope Illuminance in a Tertiary Care Medical Center: Industry Standards and Implications for Quality Laryngoscopy. *Otolaryngol - Head Neck Surg (United States)*. 2015;153(5):806–11.
2. James E. Wilson, Natalie Mondary, Transcutaneous cricolararyngeal illumination as an adjunct during orotracheal intubation, *The Journal of Emergency Medicine*, Volume 15, Issue 1, 1997, Pages 91-94,
3. Dutt RD, Verma Y, Ranganath B, Gaur A, Bansal SC. Comparison of LED-Based Transillumination Device with Traditional Vein Viewing Methods for Difficult Intravenous Cannulation in Indian Children: A Nonrandomized Controlled Trial. *Indian J Pediatr*. 2022 Jul 4

**SUNU 8 Posterior Stabilizasyon ve Füzyon Cerrahisi Yapılan 3 Yıllık Travma Vakalarının Değerlendirilmesi**

**Hasan Ali AYDIN**, 0000-0002-0883-4611, **Emrah KESKİN**, 0000-0001-5326-741X

**Kenan ŞİMŞEK**, 0000-0002-1076-7163, **Serhat HIZAL**, 0000-0003-0822-3981

**Murat KALAYCI**, 0000-0001-9807-5227

Zonguldak Bülent Ecevit Üniversitesi Tıp Fakültesi Beyin ve Sinir Cerrahisi Anabilim Dalı, Zonguldak

**ÖZ**

**Giriş ve Amaç:** Torakolomber (TL) omurganın travmatik kırıkları, özellikle torakolomber bileşke (T10-L2) seviyesinde meydana gelen, spinal kolonun en sık görülen kırıklardır. Göğüs kafesi, kotlar ile birlikte daha az hareketli olan torakal bölgeden, daha dinamik olan lomber bölgeye geçiş bu bölgeyi biyomekanik açıdan stresli bir alan haline getirmektedir (1). Torakolomber omurga yaralanmalarının %40 ila %80'i yüksek enerjili, motorlu araç kazaları, düşmeler ve benzeri durumlar ile ilgili olduğundan, birçoğu biyomekanik ve nörolojik açıdan anstabil olma eğilimindedir ve genellikle çoklu organ yaralanmalarına sahiptir (2,3). Çalışmamızın amacı üç yıl içerisinde kliniğimize başvuran torakolomber travma nedeni ile posterior stabilizasyon ve füzyon cerrahisi geçirmiş hastaların değerlendirilmesidir.

**Gereç ve Yöntem:** Ocak-2019 ile Ekim-2022 tarihleri arasında Bülent Ecevit Üniversitesi Tıp Fakültesi Hastanesi Nöroşirürji Kliniğinde torakolomber omurga travması nedeni ile tedavi alan 55 hasta incelendi. İncelenen parametreler yaş, cinsiyet, travma etiyojisi, fraktür seviyesi, fraktür sayıları, yapılan cerrahi uygulama, McCormack skoru, stabilizasyon uzunluğudur.

**Bulgular:** Çalışmaya katılan popülasyonun ortalama yaşı kadınlarda (n=19) 44.7, erkeklerde (n=36) 51.6 idi. Travma etiyojilerinde en fazla sebep yüksekte düşme (%81,8) olarak tespit edildi. 45 hastada (%81,8) tek, 10 hastada (%18,2) ise çoklu seviye kırıkları mevcut olup, en çok L1 fraktürü (% 56,3) olduğu izlenmiştir (p<0.05). Hastaların %40'ına (n=22) dekompresyon amacıyla laminektomi yapılmıştır. 49 hastanın McCormack (%89) skorunun <6, 6 hastanın (%11) ise 7 ve üzeri olduğu görülmüştür. 49 hastaya kısa segment stabilizasyonu, 6 hastaya ise uzun segment stabilizasyon uygulanmıştır.

**Tartışma ve Sonuç:** Torakolomber omurga travmaları genellikle yüksek enerjili yaralanmaların bir sonucudur, çoğunluğu motorlu taşıt kazaları ve düşme kaynaklıdır. Torakolomber kırığın tedavisini belirlemede kırık stabilitesi önemli bir faktördür. Kırık stabilitesi, mekanik stabilite ve nörolojik stabiliteden oluşur (2,3). Torakolomber fraktür yüksekte düşme nedeni ile sıklıkla erkeklerde ve L1 vertebra düzeyinde karşımıza çıkmaktadır. Laminektomi ile birlikte kısa segment stabilizasyonları bu hastalarda daha sık uygulanan cerrahi yöntemlerdir.

**Anahtar Kelimeler:** Travma, Torakolomber fraktürler, Posterior stabilizasyon, Füzyon cerrahisi

**Kaynaklar**

1. Diaz Jr JJ, et al. Practice management guidelines for the screening of thoracolumbar spine fracture. J Journal of Trauma 2007; 63: 709-718.
2. McLain RF, et al. Early failure of short-segment pedicle instrumentation for thoracolumbar fractures. A preliminary report. J Bone Joint Surg Am 1993; 75: 162-167.
3. Denis F. The three column spine and its significance in the classification of acute thoracolumbar spinal injuries. Spine 1983; 8: 817-831.

**Evaluation of 3-Year Trauma Cases who Underwent Posterior Stabilization and Fusion Surgery**

**ABSTRACT**

**Introduction and Aim:** Traumatic fractures of the thoracolumbar (TL) spine are the most common fractures of the spinal column, especially at the level of the thoracolumbar junction (T10-L2). The transition from the less active thoracic region to the more dynamic lumbar region, along with the rib cage, makes this region a biomechanically stressful area (1). Since 40% to 80% of thoracolumbar spine injuries are related to high-energy, motor vehicle accidents, falls, and similar situations, many tend to be biomechanically and neurologically unstable and often have multiple organ injuries (2,3). The aim of our study is



to evaluate the patients who applied to our clinic within three years and had posterior stabilization and fusion surgery due to thoracolumbar trauma.

**Materials and Methods:** Between January-2019 and October-2022, 55 patients who were treated for thoracolumbar spine trauma in the Neurosurgery Clinic of Bülent Ecevit University Medical Faculty Hospital were examined. The parameters examined were age, gender, trauma etiology, fracture level, number of fractures, surgery performed, McCormack score, and length of stabilization.

**Results:**The mean age of the population participating in the study was 44.7 for females (n=19) and 51.6 for males (n=36). Falling from a height (81.8%) was the most common cause of trauma etiology. There were single level fractures in 45 patients (81.8%) and multiple level fractures in 10 patients (18.2%), and L1 fracture was the most common (56.3%) (p<0.05). Laminectomy was performed in 40% (n=22) of the patients for decompression. It was observed that the McCormack score of 49 patients (89%) was <6, and 7 and above in 6 patients (11%). Short segment stabilization was applied to 49 patients and long segment stabilization was applied to 6 patients.

**Discussion and Conclusion:** Thoracolumbar spine traumas are usually the result of high-energy injuries, mostly caused by motor vehicle accidents and falls. Fracture stability is an important factor in determining the treatment of a thoracolumbar fracture. Fracture stability consists of mechanical stability and neurological stability (2,3). Thoracolumbar fracture is frequently encountered in men and at the level of the L1 vertebra due to falling from a height. Short segment stabilizations together with laminectomy are more common surgical methods in these patients.

**Keywords:** Trauma, Thoracolumbar fractures, Posterior stabilization, Fusion surgery

## References

1. Diaz Jr JJ, et al. Practice management guidelines for the screening of thoracolumbar spine fracture. J Journal of Trauma 2007; 63: 709-718.
2. McLain RF, et al. Early failure of short-segment pedicle instrumentation for thoracolumbar fractures. A preliminary report. J Bone Joint Surg Am 1993; 75: 162-167.
3. Denis F. The three column spine and its significance in the classification of acute thoracolumbar spinal injuries. Spine 1983; 8: 817-831.

## SUNU 9 Maksillofasiyal Travmalarda Anestezi ve Havayolu Yönetimi: Retrospektif Çalışma

**Keziban BOLLCUOĞLU**, 0000-0002-7111-8685, **Gamze KÜÇÜKOSMAN**, 0000-0002-3586-7494  
**Oğuzhan KARAYAKA**, 0000-0002-2660-5433, **Hilal Peri AYOĞLU**, 0000-0002-6869-5932

Zonguldak Bülent Ecevit Üniversitesi Tıp Fakültesi, Anesteziyoloji ve Reanimasyon Anabilim Dalı, Zonguldak, Türkiye

## ÖZ

**Amaç:** Maksillofasiyal travmaya eşlik eden kırıklar havayolu yönetimini zorlaştırabilir ve havayolu ve anestezi yönetimi de bu hastaların prognozunda çok etkilidir (1,2). Çalışmamızda maksillofasiyal travma nedeniyle hastanemizde takip/edilen hastalardaki anestezi yönetimimizin değerlendirilmesi amaçlanmıştır.

**Gereç ve Yöntemler:** Etik kurul onamı sonrası, Ocak 2018- Aralık 2021 tarihleri arasında maksillofasiyal travma nedeniyle başvuran hasta dosyaları retrospektif olarak tarandı. Hastaların yaşı, cinsiyeti, ASA riski, travma nedenleri, komorbiditeleri, ilk başvuru yerleri, açlık ve operasyona alınması için geçen süreleri, kırık tipleri ve tedavi yöntemleri, anestezi ve havayolu yönetimi, postoperatif takip yerleri, yoğun bakım ünitesi (YBÜ)'nde mekanik ventilatör (MV) ihtiyacının varlığı, YBÜ yatış süresi ve mortalite oranları kaydedildi.

**Bulgular:** Toplam 459 maksillofasiyal travma hastanın değerlendirildiği çalışmada hastaların %74.5'nin 19-64 yaş grubu ve %79.3'nün erkek cinsiyet olduğu görüldü. Hastaların %31,4'nün darp, %29'nun düşme ile travmatize olduğu görüldü. Hastaların %30'unda maksilla, %25'inde orbita, %20'sinde mandibula kırığı tespit edildi. Hastaların %48'inin polikliniğe,



%45'inin acile, %7'sinin sevkle hastaneye başvurduğu görüldü. Hastaların %54'ünün konservatif yöntemlerle takip edilirken %46'sının opere edildiği tespit edildi. Opere edilenlerin %62,7'sinin ASA-2 olduğu, %1'inin sedasyon, %12,4'ünün lokal, %32,6'sinin ise genel anestezi altında müdahale edildiği görüldü. Ortalama açlık süresinin 10,11±3,16 saat(s), cerrahiye alınma süresinin ise 99,14±84,32 s olduğu görüldü. Hastaların havayolu yönetimi Tablo-1'de gösterilmiştir. Postoperatif %89'unun serviste, %11'inin YBÜ'de tedavi edildiği, YBÜ yatışı yapılan 19 hastanın %63'nün MV ihtiyacı olduğu, %84'nün servise çıkarıldığı, %16'sının vefat ettiği saptandı. YBÜ ortalama yatış süresinin 18,55±32,82 gün, ortalama mortalite süresinin 0,33±5,54 gün olduğu görüldü.

**Tartışma/Sonuç:** Hızlı, seri endotrakeal entübasyon(ETE), travmada havayolu yönetimi için en yaygın yaklaşımdır (3,4). Gupta ve ark. maksillofasiyal travmalarda havayolu güvenliğinin en çok ETE'le sağlandığını belirtmişlerdir (5). Çalışmamızda da ETE'nin sık tercih edildiğini saptadık. Anatomik bütünlüğü bozulmuş maksillofasiyal travma cerrahisinde havayolu ve hasta güvenliği için ideal havayolu aracının ETE olduğu kanısındayız.

**Anahtar kelimeler:** Maksillofasiyal travma, endotrekeal entübasyon, havayolu yönetimi

**Tablo 1:** Hastaların havayolu yönetimi.

	n	%
Endotrakeal entübasyon	119	56,39
Spontan solunum	63	29,85
Nazotrakeal entübasyon	22	10,42
Submental entübasyon	4	1,8
Trakeostomi	3	1,4
Toplam	211	100,0

### Kaynaklar

1. Bowman-Howard M.: Management of the traumatized airway. Hagberg C. Handbook of difficult airway management. 2000. Churchill Livingstone Philadelphia: pp. 199-206.
2. Jin Z, Jiang X, Shang L. Analysis of 627 hospitalized maxillofacial-oral injuries in Xi'an, China. Dent Traumatol. 2014;30:147-53.
3. Dronen S.: Rapid-sequence intubation: a safe but ill-defined procedure. Acad Emerg Med 1999; 6: pp. 1-2.
4. Mace S.E.: Challenges and advances in intubation: rapid sequence intubation. Emerg Med Clin North Am 2008; 26: pp. 1043-1068.
5. Gupta B, Prasad A, Ramchandani S, Singhal M, Mathur P. Facing the airway challenges in maxillofacial trauma: A retrospective review of 288 cases at a level I trauma center. Anesth Essays Res. 2015;9:44-50.

## Anesthesia and Airway Management in Maxillofacial Traumas: A Retrospective Study

### ABSTRACT

**Objective:** Fractures accompanying maxillofacial trauma can complicate airway management, and airway and anesthesia management are very effective in the prognosis of these patients (1,2). In our study, it was aimed to evaluate our anesthesia management in patients followed/treated in our hospital for maxillofacial trauma.

**Material and Methods:** After ethics committee approval, the files of patients who applied for maxillofacial trauma between January 2018 and December 2021 were reviewed retrospectively. Patients' age, gender, ASA risk, causes of trauma, comorbidities, first application sites, fasting and duration of operation, fracture types and treatment methods, anesthesia and airway management, postoperative follow-up sites, mechanical ventilator in the intensive care unit (ICU) The presence of the need for MV, ICU length of stay and mortality rates were recorded.

**Results:** In the study in which a total of 459 maxillofacial trauma patients were evaluated, it was seen that 74.5% of the patients were in the 19-64 age group and 79.3% were male of patients. It was observed that 31.4% were traumatized by assault and 29% by falling. Maxilla fractures were detected in 30%, orbital fractures in 25%, and mandible fractures in 20% of the patients. It was observed that 48% of the patients were admitted to the polyclinic, 45% to the emergency department,

and 7% to the hospital by referral. While 54% of the patients were followed with conservative methods, it was determined that 46% were operated. 62.7% of the operated patients were ASA-2, 1% were sedation, 12.4% were local, it was observed that 32.6% of them were intervened under general anesthesia. The mean duration of fasting was  $10.11 \pm 3.16$  hours and the time to surgery was  $99.14 \pm 84.32$  hours. Patients airway management is shown in Table-1. Postoperatively, 89% were treated in the ward, 11% were treated in the ICU, 63% of the 19 patients hospitalized in the ICU needed MV, 84% were taken to the ward, and 16% died. The mean length of stay in the ICU was  $18.55 \pm 32.82$  days, and the mean mortality time was  $0.33 \pm 5.54$  days.

**Discussion/Conclusion:** Rapid, serial endotracheal intubation (ETE) is the most common approach for airway management in trauma (3,4). Gupta et al. stated that airway safety is mostly provided by ETE in maxillofacial traumas (5). In our study, we found that ETE was frequently preferred. We believe that ETE is the ideal airway tool for airway and patient safety in maxillofacial trauma surgery with impaired anatomical integrity.

**Keywords:** Maxillofacial trauma, Endotracheal intubation, Airway management

**Table 1:** Airway management of patients.

	n	%
Endotracheal intubation	119	56.39
Spontaneous breathing	63	29.85
Nasotracheal intubation	22	10.42
Submental intubation	4	1.8
Tracheostomy	3	1.4
Total	211	100.0

## SUNU 10 Patpat Kazası Sonrası Diz Altı Amputasyon Uygulanan Hastada Anestezi Yönetimi: Olgu Sunumu

Eren AÇIKGÖZ, 0000-0002-3084-7339

Zonguldak Karadeniz Ereğli Devlet Hastanesi

### ÖZ

**Giriş:** Hayatı veya ekstremitayı tehdit eden, hastanede yatış gerektirebilen kinetik, termal veya kimyasal enerjinin neden olduğu yaralanmalar ve oluşan doku hasarı travma olarak adlandırılır. Dünya genelinde 15-45 yaş arası ölümlerin yaklaşık %80'i travmaya bağlıdır (1). Travma vücudun homeostatik dengesini bozar ve fizyolojik gereksinimleri artırır. Bu noktada anestezi uzmanları, travmalı hastaya koordineli yaklaşım süreci ve kriz yönetiminde önemli bir noktada bulunmaktadır (2,3). Bu yazıda çapa makinesi kazası sonrası diz amputasyonu uygulanan hastada anestezi yönetimi sunulmuştur.

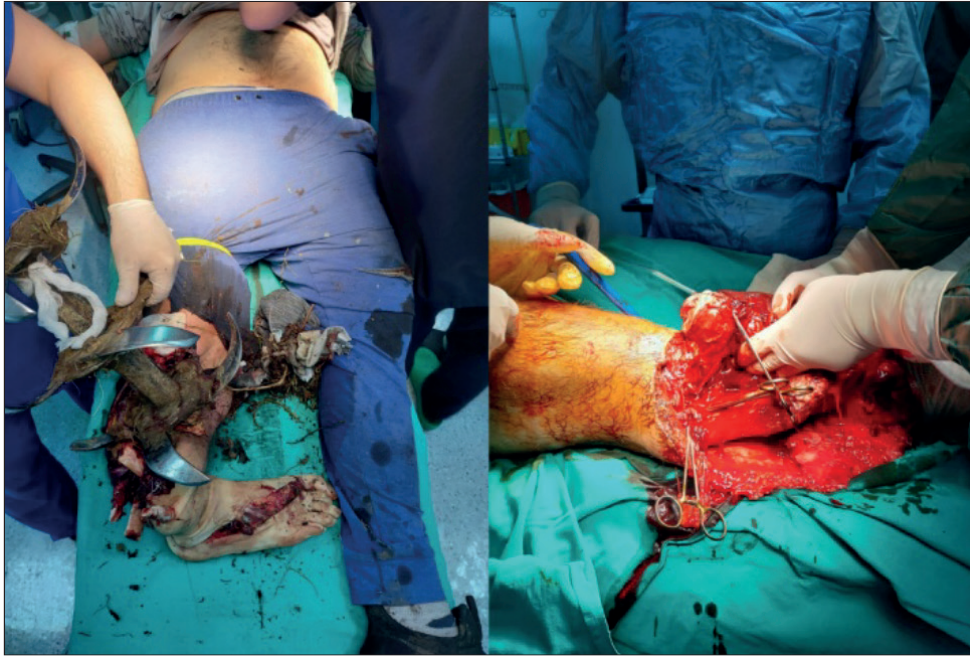
**Olgu Sunumu:** 19 yaşında erkek hasta, ayağını çapa bıçaklarına kaptırması sonucu yaralanarak kazadan 45 dakika sonra acil servise getirildi. Hipotansif ve taşikardik olan hasta ortopedi bölümü tarafından acil olarak ameliyata alındı. Kan Basıncı: 80/55 mmHg, Nabız: 115/dk, periferik oksijen saturasyonu ( $SpO_2$ ):%96 idi. Hasta 4mg/kg ketamin ve 1mg/kg rocuronium ile hızlı seri bir şekilde entübe edildi, anestezi idamesi aralıklı ketamin bolusları ile sağlandı. Her iki koldan 18G intraket ile damar yolu açıldı, intraarterial monitörizasyon sağlandı ve olgu ısıtılmaya başlandı. Kan gazı: pH:7,30, laktat:8mmol/L, hemoglobin 8.4 gr/dl idi. İnvaziv kan basıncı takibi sağlandı. Bacağa uygulanan turnike sonrası cerrahiye başlandı. Ortopedi ekibi tarafından popliteal bölge distalinde dolaşım olmaması, tip 3c açık kırığı olması nedeniyle diz dezartikülasyonu uygulandı. İki saatlik cerrahi süresince hastaya 3000cc izotonik mayı ısıtılarak verildi. Hastanın intraoperatif hemodinamisi stabil seyrettiği için kan transfüzyonu yapılmadı. Operasyon sonunda vitalleri stabil olan hasta ekstübe edilerek yoğun bakıma alındı. Yoğun bakım ünitesinde crush sendromu olasılığına karşı üç gün takip edilen hasta laboratuvar testleri normal, vitalleri stabil şekilde servise devir edildi.

**Sonuç:** Travmadan sonra geçen süre, hastanın triajını sağlayan ekibin yaklaşımı ve hastaneye ulaştıktan sonra hastaya spesifik uygulanan anestezi ve cerrahi yaklaşım travma hastasının hayatta kalımını ve sekelsiz iyileşmesini belirleyen önemli faktörlerdir. Travma hastalarında her hasta bireysel olarak değerlendirilmeli, optimal anestezi bakım sağlanmalı ve gereksiz kan transfüzyonlarından kaçınılmalıdır.

**Anahtar Kelimeler:** Anestezi yönetimi, Amputasyon, Travma

### Kaynaklar

1. Lozano R, Naghavi M, Foreman K, Lim S, Shibuya K, Aboyans V, et al. Global and regional mortality from 235 causes of death for 20 age groups in 1990 and 2010: a systematic analysis for the Global Burden of Disease Study 2010. *Lancet* 2012;15;380(9859):2095-128.
2. American Society of Anesthesiologists. Statement of principles: trauma anesthesiology. In: Standards, Guidelines, Retrieved on 16 October 2013 from <http://www.asahq.org/For-Members/Standards-Guidelines-and-Statements>.
3. Tobin JM, Varon AJ. Update in trauma anesthesiology: perioperative resuscitation
3. Aydın BG, Ayoğlu H. Travma hastasında sıvı resüsitasyonu ve transfüzyon yönetimi. Gürü Çelik M, editör. *Travma, Anestezi ve Yoğun Bakım*. 1. Baskı. Ankara: Türkiye Klinikleri;2019. p.21-31.



**Şekil 1:** Hastanın ameliyata ilk alınışı ve uygulanan amputasyon

### Anesthetic Management of a Patient Undergoing Amputation Below the Knee Following a Traffic Accident with Patpat: A Case Report

#### ABSTRACT

**Introduction:** Trauma is described as tissue loss due to thermal, kinetic or chemical energy induced injury that necessitates hospitalization threatening life or an extremity. Eighty percent of deaths between 15-45years is due to trauma worldwide (1). Trauma disturbs homeostasis and increases the physiologic requirements. Anesthesiologists play a major role in the management of trauma patient(2,3). Herein, the anesthetic management of a patient undergoing below the knee amputation following hoeing machine accident is presented.

**Case:** Nineteen years old male patient was transferred to emergency department of our hospital 45 minutes after a traffic accident. Non invasive blood pressure was 80/55mmHg, heart rate 115bpm, periferic oxygen saturation was 96% on admission

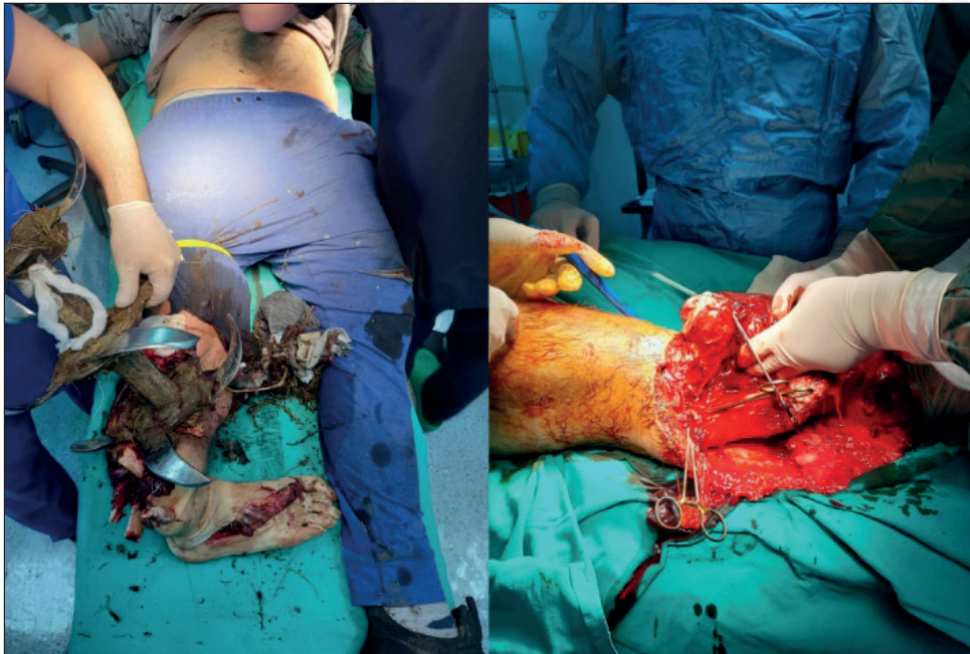
and emergency operation was decided. 18G catheters were introduced to both basilic veins, intraarterial monitorization started and active patient warming commenced. Arterial blood gas sampling revealed pH:7.30, Lactate:8mmol/L, Hgb:8.4g/dL. Following rapid sequence intubation with 4mg/kg ketamine and 1mg/kg rocuronium and tourniquet application above the knee, surgery commenced. Maintenance of anesthesia was achieved by intermittent ketamine bolus doses. Knee disarticulation was done due to lack of circulation below the popliteal artery, presence of type IIIc open fracture, and soil contamination. Totally 3000ml of warmed isotonic fluid was infused during the intraoperative period. Intraoperative hemodynamic parameters were stable therefore no blood transfusion was provided. At the end of the operation his vital signs were stable, and the patient was extubated and transferred to intensive care unit. Following three days follow-up in intensive care unit for the probability of crush syndrome, he was discharged to ward with stable vital signs.

**Conclusion:** Major factors determining the well being and sequela free healing of a trauma victim are the time lapse from the onset of trauma until the patient is transferred to hospital, the approach of the transfer team, and the patient tailored anesthetic and surgical management. Unnecessary blood transfusion must be avoided during the management of trauma patients. Every trauma patient must be evaluated on patient basis, optimal anesthetic care must be provided and unnecessary blood transfusion must be avoided.

**Keywords:** Anesthetic management, Amputation, Trauma

### References

1. Lozano R, Naghavi M, Foreman K, Lim S, Shibuya K, Aboyans V et al. Global and regional mortality from 235 causes of death for 20 age groups in 1990 and 2010: a systematic analysis for the Global Burden of Disease Study 2010. *Lancet* 2012;15;380(9859):2095-128.
2. American Society of Anesthesiologists. Statement of principles: trauma anesthesiology. In: Standards, Guidelines, Retrieved on 16 October 2013 from <http://www.asahq.org/For-Members/Standards-Guidelines-and-Statements>.
3. Tobin JM, Varon AJ. Update in trauma anesthesiology: perioperative resuscitation
3. Aydın BG, Ayoğlu H. Travma hastasında sıvı resüsitasyonu ve transfüzyon yönetimi. Gürü Çelik M, editör. Travma, Anestezi ve Yoğun Bakım. 1. Baskı. Ankara: Türkiye Klinikleri;2019. p.21-31.



**Figure 1:** Preoperative and intraoperative amputation views



**SUNU 11 Travmatik ve Non-Travmatik İntrakraniyal Kanama Nedeniyle Opere Edilen Hastaların Peroperatif Değerlendirilmesi**

**Bengü G. KÖKSAL<sup>1</sup>**, 0000-0002-1324-6144, **Emrah KESKİN<sup>2</sup>**, 0000-0001-5326-741X  
**M. Gökhan BAYRAM<sup>1</sup>**, 0000-0001-5461-7944, **Kenan ŞİMŞEK<sup>2</sup>**, 0000-0002-1076-7163  
**Çağdaş BAYTAR<sup>1</sup>**, 0000-0001-7872-9676, **Özcan PIŞKIN<sup>1</sup>**, 0000-0003-3538-0317

<sup>1</sup>Zonguldak Bülent Ecevit Üniversitesi Tıp Fakültesi, Anesteziyoloji ve Reanimasyon Anabilim Dalı, Zonguldak

<sup>2</sup>Zonguldak Bülent Ecevit Üniversitesi Tıp Fakültesi, Beyin ve Sinir Cerrahisi Anabilim Dalı, Zonguldak

## ÖZ

**Giriş:** İntrakraniyal hemorajiler dört geniş kanama tipini kapsar: epidural, subdural, subaraknoid ve intraparaknoid kanamalarıdır. Her kanama tipi farklı etiyolojilerden kaynaklanır ve klinik bulgular, prognoz ve sonuçlar değişkendir (1). Bu çalışmanın primer amacı travmatik ve nontravmatik beyin kanaması nedeniyle opere edilen hastaların özelliklerinin ve peroperatif dönemlerinin karşılaştırılması, sekonder amaç ise bu hastalarda mortaliteyi etkileyen faktörlerin belirlenmesidir.

**Gereç ve Yöntemler:** Bu retrospektif çalışmada Ocak 2018- Eylül 2022 arasında Zonguldak Bülent Ecevit Üniversitesi Hastanesinde beyin kanaması sebebiyle opere edilmiş tüm hastalar değerlendirildi. Hastalara ait bilgiler hasta dosyalarından retrospektif olarak elde edildi. Beyin tümörü nedeni ile opere olmuş takibinde kanama gelişen, hidrosefali tanısı olan, dosyasında da eksik verisi olan, preoperatif sedatize edilmiş GKS'nin değerlendirilemediği hastalar çalışmaya dahil edilmedi (n=12). Normal dağılım testi olarak Shapiro Wilk testi kullanılmıştır. Gruplar arası karşılaştırmalarda Bağımsız İki Örnek T testi, Mann-Whitney U testi, kategorik değişkenlerin karşılaştırmalarında Ki-kare testi kullanıldı. Mortalitenin tespiti bağımlı değişkenlerin Lojistik Regresyon Analizi ile modellenmesiyle sağlanmıştır.  $p<0.05$  değeri istatistiksel olarak anlamlı farklılık kabul edildi.

**Bulgular:** Çalışmaya 91 olgu dahil edildi. Yaş ortalaması  $59.23\pm 23.70$  olan hastaların mortalite oranının %18.7 olduğu görüldü. Büyük çoğunluğu travmatik beyin kanaması nedeniyle (%64.8) opere edilen hastalarda travmatik kanamaların etiyolojisinde en sık düşme (%46.2) ve trafik kazaları (%12.1) yer aldığı görülmüştür. Kanamaların çoğunluğu subdural (%76.9) idi. Travmatik beyin kanamasıyla opere edilen hastalarının nontravmatik beyin kanaması geçiren hastalara göre daha fazla oranda yoğun bakım ihtiyacı olduğu belirlenmiştir ( $p=0.022$ ) (Tablo 1). Mortalite riskinin non-travmatik beyin kanamasında 5.63 kat, GKS 9-12 olanlarda 6.47 kat, GKS<9 olanlarda 21.22 kat, intraoperatif hipotansif seyredenlerde olanlarda 2.07 kat, hem hipotansiyon hem hipertansif atak görülenlerde 43.02 kat daha fazla olduğu bulunmuştur.

**Tartışma:** Yapılan bir travma çalışmasında, yaralanma şiddet skorunun yüksek olması, ileri yaş, subdural ve subaraknoid kanama varlığı artmış mortalite ile ilişkili olduğu bulunmuştur (2). Çalışmamızda ise, hemorajinin non-travmatik olmasının, başvuru sırasındaki GKS skorunun, intraoperatif hemodinamik değişikliklerin (hipotansiyon, hipotansiyon+hipertansiyon) mortalite üzerine etkisinin olduğu bulunmuştur.

**Anahtar Kelimeler:** Travmatik intrakraniyal kanama, Non-travmatik intrakraniyal kanama, Mortalite

## Kaynaklar

1. Kohli R, Chaturvedi S. Epidemiology and Clinical Manifestations of Immune Thrombocytopenia. *Hamostaseologie*. 2019 Aug;39(3):238-249.
2. Wu E, Marthi S, Asaad WF. Predictors of Mortality in Traumatic Intracranial Hemorrhage: A National Trauma Data Bank Study. *Front Neurol*. 2020 Nov 17;11:587587.



**Tablo 1:** Travmatik ve nontravmatik beyin kanaması nedeni opere edilen hastaların demografik ve peroperatif özellikleri

Parametreler	Grup Travma (n=59)	Grup Non-travmatik (n=32)	p
Yaş	53.79±25.26	69.25±16.64	<b>0.005</b>
Cinsiyet (K/E)	10/ 49	9/23	0.210
ASA			
I/II/III/IV/V	1/6/19/32/1	0/4/11/15/2	0.700
Anestezi süresi	147.37±54.38	130.93±56.98	0.069
Verilen toplam sıvı	2405±1269.90	2132.81±863.84	0.279
Preop. hemodinami			
Normal/HT/Hipotansif	36/16/7	15/15/2	0.151
Preoperatif GKS	14 (3-15)	14 (2-15)	0.486
Postoperatif GKS	14 (2-15)	14 (4-15)	0.905
YBÜ İhtiyacı+/-	42/17	15/17	<b>0.022</b>
Mortalite +/-	50/9	24/8	0.255

Değerler, ortalama ± SS, Median (minimum-maksimum) veya hasta sayısı olarak sunulmuştur. **GKS:** Glasgow Koma Skoru, **HT:** Hipertansiyon, **YBÜ:** Yoğun bakım ünitesi, **Preop:** Preoperatif

### Peroperative Evaluation of Patients Operated Due to Traumatic and Nontraumatic Intracranial Bleeding

#### ABSTRACT

**Introduction:** Intracranial hemorrhages encompass four broad types of bleeding: epidural, subdural, subarachnoid, and intraparenchymal hemorrhages. Each type of bleeding results from different etiologies and clinical findings, prognosis and outcomes are variable (1). The primary aim of this study is to compare the characteristics and perioperative periods of patients who were operated for traumatic and non-traumatic brain hemorrhage, and the secondary aim is to determine the factors affecting mortality in these patients.

**Material and Methods:** In this retrospective study, all patients who operated for intracranial hemorrhage in Zonguldak Bülent Ecevit University Hospital between January 2018-September 2022 were evaluated. Patient information was obtained retrospectively from patient files. Patients who underwent surgery for a brain tumor, developed bleeding during follow-up, had a diagnosis of hydrocephalus, had missing data in their file, and were unable to evaluate preoperative sedative GCS were not included in the study.

**Results:** 91 cases were included in the study. The mortality rate of patients with a mean age of 59.23±23.70 years was 18.7%. It was observed that the most common etiology of traumatic hemorrhage in patients who were operated due to traumatic brain hemorrhage (64.8%) were falling (46.2%) and traffic accidents (12.1%). Majority of the bleedings were subdural(76.9%). The patients were operated for traumatic hemorrhage needed ICU at a higher rate than the patients with non-traumatic hemorrhage(p=0.022)(Table1). It was found that the risk of mortality was 5.63 times higher in non-traumatic brain hemorrhage, 6.47 times in those with GCS 9-12, 21.22 times in those with GCS <9, 2.07 times in those with intraoperative hypotensive course, and 43.02 times in those with both hypotension and hypertensive episodes.

**Discussion:** In a trauma study, it was found that high injury severity score, advanced age, presence of subdural and subarachnoid hemorrhage were associated with increased mortality (2). In our study, it was found that non-traumatic hemorrhage, GCS score at admission, and intraoperative hemodynamic changes had an effect on mortality.

**Keywords:** Traumatic intracranial hemorrhage, Non-traumatic intracranial hemorrhage, Mortality

**Table 1:** Demographic and peroperative characteristics of patients operated for traumatic and non-traumatic brain hemorrhage

Parameters	Group Trauma (n=59)	Grup Non-traumatic (n=32)	p
Age	53.79±25.26	69.25±16.64	<b>0.005</b>
Gender (K/E)	10/ 49	9/23	0.210
ASA			
I/II/III/IV/V	1/6/19/32/1	0/4/11/15/2	0.700
Anesthesia time	147.37±54.38	130.93±56.98	0.069
Administered total fluid	2405±1269.90	2132.81±863.84	0.279
Preop. hemodynamics			
Normal/HT/Hypotansive	36/16/7	15/15/2	0.151
Preoperative GCS	14 (3-15)	14 (2-15)	0.486
Postoperative GCS	14 (2-15)	14 (4-15)	0.905
Need for ICU+/-	42/17	15/17	<b>0.022</b>
Mortality +/-	50/9	24/8	0.255

Values are presented, mean  $\pm$  SD, Median (minimum-maximum), or number of patients. **GCS:** Glasgow Coma Score, **HT:** Hypertension, **ICU:** Intensive care unit, **Preop:** Preoperative

## SUNU 12 Bardet Biedel Sendromlu Hastada Anestezi Yönetimi

**Rahşan Dilek OKYAY**, 0000-0002-0520-7532, **Hidayet ÖNGÜÇ**, 0000-0001-8075-7828  
**Zeynep KOÇ**, 0000-0002-9743-4571, **Esin YILDIRIM**, 0000-0002-6150-2042  
**Emine BAYRAKTAR**, 0000-0003-4600-4616

Zonguldak Bülent Ecevit Üniversitesi Tıp Fakültesi, Anesteziyoloji ve Reanimasyon Anabilim Dalı, Zonguldak, Türkiye

### ÖZ

**Amaç:** Bardet-Biedl Sendromu (BBS) retinal distrofi, obezite, polidaktili, kognitif bozukluklar, renal malformasyonlar ve hipogonadizm ile karakterize anestezi ve perioperatif bakımı etkileyebilecek belirtileri olan nadir bir genetik hastalıktır (1). Sunumumuzda femur boyun kırığı nedeniyle opere olan BBS'li hastada anestezi yönetimini paylaşmayı amaçladık.

**Olgu:** Sunum için onam alındı. BBS öyküsü olan 51 yaşında, 130 kg erkek hastaya femur boyun kırığı nedeniyle acil operasyon planlandı. Mental retardasyonu, görme bozukluğu ve polidaktilisi mevcuttu. Boynu kısa ve kalın, dili büyüktü. Mallampati skorunun IV olduğu saptandı. Kan basıncı 170/110 mmHg olarak ölçüldü. Midazolam premedikasyonunu takiben operasyon odasına alınan hastaya rutin hemodinamik monitörizasyon ve arteriyel kanülasyon yapıldı. Zor havayolu malzemeleri hazırlandı. Propofol, fentanil ve rokuronyumla anestezi induksiyonu yapıldı. Maske ventilasyonu zordu, çift el tekniği ile havalandırılabilirdi, video laringoskopi entübe edildi. Entübasyon sırasında epiglotun bifid epiglot olduğu gözlemlendi. İntraoperatif ortalama arter basıncı <60 mmHg oldu. Toplam 20 mg efedrin ve anestezinin yüzeyleştirilmesi ile düzeldi. Cerrahi bitiminde nöromusküler blok sugammadexle antagonize edildi, hasta sorunsuz ekstübe edilerek servise gönderildi.

**Tartışma-Sonuç:** Bardet-Biedl sendromlu hastalarda anestezi zorlukları obezite, kardiyak, renal fonksiyon bozukluğunun derecesi ve mental retardasyonla ilişkilidir (2). Fasiyal dismorfizm, dental anomaliler ve epiglottis bifidanın BBS'ye eşlik ettiği bildirilmiştir (3). Fasiyal dismorfizm, dental anomaliler maske ventilasyonunda, epiglot anomalileri ise entübasyonda zorluğa neden olabilmektedir ve genel anestezi uygulanacak hastalara induksiyon öncesi zor havayolu hazırlığı yapılması önerilmektedir (3,4). Olgumuzda zor havayolu düşündüğümüz için zor havayolu malzemeleri hazırlandı ve entübasyon video laringoskopi sorunsuz gerçekleştirildi. Genel anestezi uygulanacak BBS'li hastalarda spesifik antidotu olması nedeniyle nöromusküler bloker olarak rokuronyum kullanılması önerilmektedir (4). Olgumuzda etki başlangıcının hızlı olması nedeniyle rokuronyum tercih edildi. İntraoperatif tansiyon değişiklikleri BBS'li hastalarda görülebilmektedir (2). Olgumuzda da

intraoperatif hipotansiyon gelişmiştir. Arteriyel monitörizasyonla gelişen hipotansiyon erken farkedilerek tedavisi sağlanmıştır. Sonuç olarak preoperatif dönemde zor havayolunun belirlenmesi ve gerekli malzemelerin hazırlanması, invaziv arteriyel monitörizasyon ve uygun anestezi ajanlarının seçimiyle BBS'li hastalarda güvenli anestezi sağlanabilir.

**Anahtar Kelimeler:** Bardet Biedel Sendromu, anestezi, bifid epiglott

### Anesthesia management of a patient with Bardet-Biedel Syndrome

#### ABSTRACT

**Aim:** Bardet-Biedel syndrome (BBS) is characterized by retinal dystrophy, obesity, polydactyly, cognitive impairment, renal malformations and hypogonadism. It is a rare genetic condition with symptoms that can affect anesthesia and perioperative care (1). In our presentation, we aimed to present our anesthesia management in a patient with BBS who was operated for a femoral neck fracture

**Case:** Consent was obtained for the presentation. An emergency operation due to femoral neck fracture was planned for a 51 years-old, 130kg male patient with BBS. The patient had mental retardation, visual impairment, polydactyly. His neck was short, thick; his tongue was large. Mallampati score was Class IV. His blood pressure was 170/110 mmHg. Routine hemodynamic monitoring, arterial cannulation was performed to the patient following midazolam premedication. Difficult airway equipments were prepared. Anesthesia was induced with propofol, fentanyl, rocuronium. Mask ventilation was difficult, he could be ventilated with two-hand technique, and was intubated with videolaryngoscope. During intubation, it was observed that the epiglottis was a bifid epiglottis. Intraoperative mean arterial pressure decreased to <60 mmHg and improved with 20 mg of ephedrine and superficial anesthesia. At the end of the surgery, the neuromuscular block was antagonized with sugammadex, patient was extubated and transported to the service.

**Discussion-Conclusion:** Anesthetic difficulties in patients with BBS are associated with obesity, degree of cardiac and renal dysfunction, and mental retardation (2). Facial dysmorphism, dental anomalies, epiglottis bifida have been reported to accompany BBS (3). Facial dysmorphism and dental abnormalities can create difficulties with mask ventilation, and abnormalities observed in the epiglottis can also lead to intubation difficulty and it is recommended to prepare difficult airway equipments before induction of general anaesthesia (3,4). In our case difficult airway equipments were present in operation room. Intubation was performed with a video laryngoscope without any problems. It is recommended to use rocuronium as a neuromuscular blocker in patients with BBS, since it has a specific antidote (4). In our case, rocuronium was preferred because of the rapid onset of action. Intraoperative blood pressure changes can be seen in patients with BBS (2). Intraoperative hypotension was observed in our case. Hypotension was detected early with arterial monitoring and treated. As a result, safe anesthesia can be achieved in patients with BBS by determining the difficult airway in the preoperative period and preparing the necessary equipments, invasive arterial monitoring, and selection of appropriate anesthetic agents.

**Keywords:** Bardet Biedel Syndrom, anaesthesia, bifid epiglottis

#### References

1. Forsyth RL, Aygün M. Bardet-Biedel syndrome overview. In: MP Adam, Everman DB, Mirza GM, Ghayda MM, Pagon RA, Wallace SE et al eds. Gene Reviews [Internet]. University of Washington; 2020.
2. Smith BB, Barbara DW, Hyder JA, Smith MM. Anesthetic considerations for patients with Bardet-Biedel syndrome: a case series and review of the literature. *Paediatr Anaesth* 2016;26(4):429-37.
3. Taş A, Güngör I, Kiraz EA, Çelebi H, Türkyılmaz Z. Anesthesia for a case with bardet-biedel syndrome and application of postoperative nurse controlled analgesia. *JARSS* 2014; 22 (1): 46 - 48
4. Gencol G, Sergin D, Balçioğlu T. Anesthetic Management of a Pediatric Patient With Bardet-Biedel Syndrome: A Case Report. *A A Pract*. 2019;12(5):165-167.

**SUNU 13 Kartagener Sendromlu Hastada Anestezi Yönetimi**

**Rahşan Dilek OKYAY**, 0000-0002-0520-7532, **Gülbeyaz YALÇIN**, 0000-0002-7273-4324

**Dinçer Fırat ŞEKER**, 0000-0003-4271-2631

Zonguldak Bülent Ecevit Üniversitesi Tıp Fakültesi, Anesteziyoloji ve Reanimasyon Anabilim Dalı, Zonguldak, Türkiye

**ÖZ**

**Amaç:** Kartagener sendromu (KS), situs inversus, bronşektazi, sinüzit kombinasyonundan oluşan, herediter bir hastalıktır (1). Anestezi açısından önemi, perioperatif respiratuar komplikasyonlardır (2). Sunumumuzda suprakondüler humerus fraktürü nedeniyle acil operasyonu planlanan, akut astım atağında olan KS'li olguda anestezi yönetiminin paylaşılması amaçlanmıştır.

**Olgu:** Sunum için onam alındı. Onbir yaşındaki KS'li erkek olgunun situs inversus, sinüzit, astım tanıları mevcuttu. Akut astım atağında olan olgu, salbutamol ve steroid tedavileri ile acil operasyona alındı. Rutin anestezi ve bispektral indeks monitörizasyonları yapıldı. Dekstrokardisi olan olguya EKG elektrotları tam tersi olarak yerleştirildi. Propofol, fentanil, rokuronyumla anestezi induksiyonu sağlandı. I-gel Laringeal Maske (I-gel LMA) yerleştirildi. İdamede sevofluran, remifentanil kullanıldı. Operasyon bitiminde sugammadex ile kas bloğu geri çevrildi ve derin anestezi altında LMA çıkarıldı. Peroperatif herhangi bir sorun yaşanmadı.

**Tartışma-Sonuç:** Peroperatif astım atağı tedavisinde inhale kısa etkili salbutamol, intravenöz kortikosteroid tedavisi önerilmektedir (3). Akut astım atağında olan olgumuza salbutamol, kortikosteroid tedavisi uygulanmıştı. Situs inversuslu olgularda EKG'nin tam aksi yönde monitörize edilmesi önerilmektedir (4). Olgumuzda EKG elektrotlarını dekstrokardiye uygun şekilde yerleştirdik. Trakeal temizliğe olanak sağladığı için endotrakeal entübasyon KS'li olgularda tercih edilse de içinden bronkoskopik girişimlere imkân veren LMA'ların kullanılabilmesi de bildirilmiştir (2,4). Astımlı hastalarda laringoskopi, entübasyon, yüzeysel anesteziyle bronkospazm tetiklenebilirken, LMA'yla havayolu rezistansında artış olmadığı belirtilmiştir (3). Olgumuzda bronkospazmı tetiklememek için içinden aspirasyon kateterinin geçmesine olanak sağlayan I-gel LMA'yı kullandık, anestezi derinliğini takip ettik. Astımlı hastalarda sevofluran ve rokuronyumun güvenle kullanılabilmesi bildirilmiştir (3). Bronkodilatasyon sağlamak amacıyla sevofluran, cerrahi gevşeme istendiği için rokuronyum kullandığımız olgumuzda sorun yaşamadık. Astımlı hastalarda nöromusküler bloğun antagonize edilerek, derin anestezi altındayken ekstübasyon önerilmektedir. Neostigminin bronkospazmı tetiklediği bildirilmektedir (5). Olgumuzda sugammadexle antagonizasyon yapılarak derin anestezi altında ekstübasyon gerçekleştirilmiştir. Sonuç olarak astımlı, KS'li olgularda ayrıntılı peroperatif değerlendirmeye respiratuar etkilerin araştırılarak tedavisinin düzenlenmesi, intraoperatif dönemde bronkospazmı tetikleyecek nedenlerin bilinmesi ve önlenmesiyle güvenli bir anestezi sağlanabilir.

**Anahtar Kelimeler:** Kartagener sendromu, Astım, I-gel LMA

**Kaynaklar**

1. Reidy J, Sischy C, Barrow W. Anaesthesia for Kartagener's syndrome. Br J Anaesth 2000;85(6):919-21.
2. Niwa H, Takakura K, Mizogami M. Anesthesia with CobraPLA for a patient with Kartagener syndrome. J Anesth 2006;20:356.
3. Woods BD, Sladen RN. Perioperative considerations for the patient with asthma and bronchospasm. Br J Anaesth. 2009; 103(1):57-65.
4. Erkalp K, Küçük S, Erden V, Saidoğlu L. Kartagener Sendromlu Bir Hastada Anestezi İndüksiyonu Sonrası Gelişen Ani Hipoksi. Türkiye Klinikleri J Anest Reanim. 2008;6(3):150-4.

**Anesthesia Management in a Patient with Kartagener Syndrome**

**ABSTRACT**

**Aim:** Kartagener's syndrome is a hereditary syndrome involving situs inversus, bronchiectasis and sinusitis (1). Main anesthetic concern is perioperative respiratory complications (2). It is aimed to present the anesthesia management of a patient with KS and acute asthma attack who is scheduled for emergency operation due to supracondylar humeral fracture.

**Case:** Consent was obtained for the presentation. An 11-year-old boy with a history of KS had situs inversus, sinusitis, and asthma diagnoses. Before operation he was treated salbutamol and steroid therapies. BIS monitoring was performed in addition to routine monitoring. ECG electrodes were placed in the opposite direction of their routine places. Anesthesia was induced with propofol, fentanyl, rocuronium. I-Gel LMA was placed. Sevoflurane and remifentanil were used for maintenance. At the end of the surgery, neuromuscular block was antagonized with sugammadex, LMA was removed under deep anesthesia. There were no perioperative problems.

**Discussion:** Inhaled short-acting salbutamol and intravenous corticosteroid therapy are recommended for the treatment of asthma attacks developing in the perioperative period (3). Our patient was treated with salbutamol, corticosteroids for an acute asthma episode before operation. It has been stated that ECG should be monitored in the opposite direction in patients with situs inversus (4). In our case, ECG electrodes were placed in opposite direction. Although endotracheal intubation is preferred because it allows tracheal cleaning in patients with KS, it has also been reported that LMAs that allow bronchoscopic interventions can be used (2,4). Bronchospasm can be triggered by laryngoscopy, intubation, superficial anesthesia in asthmatic patients, but there is no increase in airway resistance with LMA (3). In our case to avoid bronchospasm we preferred I-Gel LMA and monitored depth of anesthesia. Sevoflurane and rocuronium can be used safely in patients with asthma (3). In our case, we used sevoflurane to provide bronchodilation and rocuronium for surgical relaxation. In patient with asthma, extubation should be performed under deep anesthesia following complete antagonization of the neuromuscular block. It has been reported that neostigmine triggers bronchospasm (3). In our case we preferred sugammadex for neuromuscular antagonization and, extubated our patient under deep anesthesia. As a result, safe anesthesia can be achieved by investigating and treating respiratory effects in patients with asthma and KS, and preventing the causes that will trigger bronchospasm in the intraoperative period.

**Keywords:** Kartagener syndrom, Asthma, I-gel LMA

#### SUNU 14 Ön Kol Cerrahisi Geçiren Hastalarda Anestezi Yönteminin Nötrofil-Lenfosit Oranı Üzerine Etkisi

**Bengü G. KÖKSAL**<sup>1</sup>, 0000-0002-1324-6144, **Keziban BOLLUCUOĞLU**<sup>1</sup>, 0000-0002-7111-8685

**Ercan ŞAHİN**<sup>2</sup> 0000-0003-0491-9156, **M. Gökhan BAYRAM**<sup>1</sup>, 0000-0001-5461-7944

**Gamze KÜÇÜKOSMAN**<sup>1</sup>, 0000-0001-5224-0258, **Hilal AYOĞLU**<sup>1</sup>, 0000-0002-6869-5932

<sup>1</sup>Zonguldak Bülent Ecevit Üniversitesi Tıp Fakültesi, Anesteziyoloji ve Reanimasyon Anabilim Dalı, Zonguldak

<sup>2</sup>Zonguldak Bülent Ecevit Üniversitesi Tıp Fakültesi, Ortopedi ve Travmatoloji Anabilim Dalı, Zonguldak

#### ÖZ

**Giriş:** Nötrofil/lenfosit oranı (NLO), inflamatuvar yanıtın basit ve ucuz bir belirteçidir (1). NLO sadece cerrahi travmadan değil aynı zamanda anestezi yönteminden de etkilenir. Anestezi yöntemi NLO'yu etkileyebilir, böylece inflamatuvar yanıtı ve cerrahi sonuçları modüle edebilir (2). Bu çalışmada, ön kol cerrahisi geçiren hastalarda kan NLO ile anestezi teknikleri arasındaki ilişkiyi değerlendirmek, sekonder amaç ise Platelet/lenfosit oranı (TLO), Ortalama Trombosit Hacmi (OTH) ile anestezi teknikleri arasında ilişkiyi değerlendirmek amaçlanmıştır.

**Gereç ve Yöntemler:** Bu retrospektif çalışmada 01.01.2018-01.01.2020 arasında Zonguldak Bülent Ecevit Üniversitesi Hastanesinde travma nedeniyle ön kol cerrahisi geçirmiş hastalar değerlendirildi. Hastalar Grup G (genel anestezi) ve Grup P (periferik sinir bloğu) olmak üzere iki gruba ayrıldı. Periferik kandaki lökosit sayıları, NLO, PLO, OTH her iki grupta da ameliyat öncesi ve ameliyattan 24 saat sonra elde edildi. Veriler uygun istatistiksel testler kullanılarak analiz edildi.

**Bulgular:** Çalışmaya 157 hasta dahil edildi. Her iki grubun demografik ve perioperatif özellikleri Tablo1'de özetlenmiştir. İki grup arasında postoperatif total lökosit sayısı(TLS), NLO, PLO seviyeleri açısından anlamlı fark saptanırken (sırasıyla  $p=0.001, <0.001, 0.15$ ), MPV seviyeleri açısından anlamlı fark saptanmamıştır. NLO'da başlangıca göre medyan (IQR) artış, grup G'de 24. Saatte 1.25 (-33.54–19.76) istatistiksel olarak anlamlı idi ( $p < 0.001$ ) idi.

**Tartışma:** Cerrahi travmanın neden olduğu stres üzerine yapılan çalışmalar, hücresel direncin baskılandığını ve inflamasyona duyarlılığı bildirilmiştir. NLO, TLO ve OTH gibi hemogram parametrelerinin inflamasyon düzeyi ile ilişkili olduğu bildi-



rilmiştir (3). Surhonne ve ark. yaptığı çalışmada spinal anestezinin genel anestezi sonrasına göre anlamlı derecede daha düşük NLO ve daha düşük TLS ile ilişkili olduğu gözlenmiştir (4). Çalışmamızda da genel anestezi, periferik sinir bloğu ile karşılaştırıldığında TLS ve NLO'da daha büyük bir artış ile ilişkili bulunmuştur.

**Anahtar kelimeler:** Genel anestezi, Nötrofil lenfosit oranı, Periferik sinir bloğu

### Kaynaklar

1. Ni Eochagain, A, Burns D, Buggy DJ. Effect of anaesthetic technique during primary breast cancer surgery on neutrophil-lymphocyte ratio, platelet-lymphocyte ratio, and time of commencement of intended oncologic therapy: a follow-up analysis of a prospective randomised trial. *Br J Anaesth* 2018; 120: e2-3.
2. Alkan M, Erkent FD, Celik A, Gokce A, Arslan M, Unal Y. Effects of thoracic epidural or intravenous analgesia on the neutrophil-to-lymphocyte ratio in thoracotomy cases. *Niger J Clin Pract* 2018; 21: 1337-40.
3. Kim HA, Jung JY, Suh CH. Usefulness of neutrophil-to-lymphocyte ratio as a biomarker for diagnosing infections in patients with systemic lupus erythematosus. *Clin Rheumatol.* 2017;36:2479–85
4. Surhonne N, Hebri C, Kannan S, Duggappa DR, Rs RR, Mapari CG. The effect of anesthetic techniques on neutrophil to lymphocyte ratio in patients undergoing infraumbilical surgeries. *Korean J Anesthesiol.* 2019 Oct;72(5):458-465. doi: 10.4097/kja.d.19.00022. Epub 2019 May 17. PMID: 31096728; PMCID: PMC6781208.

**Tablo 1:** Hastaların demografik ve perioperatif özellikleri.

Parametreler	Grup G (n=97)	Grup P (n=60)	p
Yaş	49.59±14.79	54.06±14.35	0.061
Cinsiyet (K/E)	45/52	35/25	0.146
Kilo (kg)	69.63±12.47	72.63±13.41	0.218
Ameliyat süresi (dk)	142.93±41.72	132±45.53	0.071
ASA (I/II/III)	47/30/17/3	28/20/8/4	0.668
Verilen toplam sıvı(ml)	2018.04±652	1837.50±623.59	0.112

Değerler, ortalama ± SS veya hasta sayısı olarak sunulmuştur.

## The Effect of Anesthesia Method on Neutrophil-Lymphocyte Ratio in Patients Undergoing Forearm Surgery

### ABSTRACT

**Introduction:** The neutrophil/lymphocyte ratio (NLR) is a simple and inexpensive marker of the inflammatory response (1). NLR is affected not only by surgical trauma, but also by the anesthetic method. The method of anesthesia can affect NLR, thereby modulating the inflammatory response and surgical outcomes (2). In this study, it was aim to evaluate the relationship between blood NLR and anesthesia techniques in patients undergoing forearm surgery, and the secondary aim was Platelet/lymphocyte ratio (PLR), Mean Platelet Volume (MPV).

**Material and Methods:** In this retrospective study, patients who had forearm surgery due to trauma at Zonguldak Bülent Ecevit University Hospital between January 2018 and September 2022 were evaluated. The patients were divided into two groups as Group G (general anesthesia) and Group P (peripheral nerve block). Peripheral blood leukocyte counts, NLR, PLR, MPV in both groups before and after surgery

**Results:** 157 patients were included in the study. Demographic and perioperative characteristics of both groups are summarized in Table 1. While a significant difference was found between the two groups in terms of postoperative total leukocyte count (TLC), NLR, and PLR levels ( $p=0.001$ ,  $<0.001$ ,  $0.15$ , respectively), there was no significant difference in MPV levels. The median (IQR) increase from baseline in NLR was 1.25 (-33.54–19.76) at 24 hours in group G, which was statistically significant ( $P<0.001$ )

**Discussion:** Studies on the stress caused by surgical trauma have reported suppression of cellular resistance and susceptibility to inflammation. It has been reported that hemogram parameters such as NLR, PLR and MPV are associated

with the level of inflammation (3). Surhonne et al. found that spinal anesthesia was associated with significantly lower NLR and lower TLC than after general anesthesia (4). In our study, general anesthesia was also associated with a greater increase in TLC and NLR compared to peripheral nerve block.

**Keywords:** General anesthesia, Neutrophil lymphocyte ratio, Peripheral nerve block

**Table 1:** Demographic and perioperative characteristics of the patients.

Parameters	Group G (n=97)	Group P (n=60)	p
Age	49.59±14.79	54.06±14.35	0.061
Gender (K/E)	45/52	35/25	0.146
Weight (kg)	69.63±12.47	72.63±13.41	0.218
Operation time (dk)	142.93±41.72	132±45.53	0.071
ASA (I/II/III)	47/30/17/3	28/20/8/4	0.668
Administered intraoperative fluid (ml)	2018.04±652	1837.50±623.59	0.112

Values are presented as mean ± SD or number of patients.

### SUNU 15 Üçüncü Basamak Bir Hastanede Peroperatif Kritik Olayların Prospektif Olarak Gözden Geçirilmesi

**Gamze KÜÇÜKOSMAN**, 0000-0002-3586-7494, **Keziban BOLLUCUOĞLU**, 0000-0002-7111-8685

**Bengü G. KÖKSAL**, 0000-0002-1324-6144, **Murat ASLAN**, 0000-0002-2235-7524

**Hilal AYOĞLU**, 0000-0002-6869-5932

Zonguldak Bülent Ecevit Üniversitesi Tıp Fakültesi, Anesteziyoloji ve Reanimasyon Anabilim Dalı, Zonguldak, Türkiye

### ÖZ

**Giriş:** Kritik olayların kaydı, yalnızca uygulama kalitesinin değerlendirilmesini sağlamaz, sıklığı ve ciddiyeti hakkında da bilgi sağlar (1,2). Çalışmamızda üçüncü basamak bir hastanedeki peroperatif kritik olayları gözden geçirmeyi amaçladık.

**Gereç ve Yöntemler:** Prospektif, gözlemsel planlanan çalışmamız etik onay sonrası, Mart-Eylül 2020 tarihlerinde ameliyathanemizde gerçekleştirildi. Çalışmaya ameliyathane dışı girişimler, yoğun bakım ünitesi (YBÜ)'den ameliyata getirilenler hariç tüm hastalar dahil edildi. Hastaların demografik özellikleri, ASA riski, cerrahi birimi, anestezi yöntemi, cerrahi prosedürü, anestezi ve cerrahi süresi, yatış şekli ile intraoperatif ve postoperatif derlenme odasında gelişen kritik olaylar, standart bir veri formu kullanılarak kaydedildi (EK-1).  $p < 0,05$  anlamlı kabul edildi.

**Bulgular:** Çalışma 1904 hasta ile tamamlandı. Hastaların %54'ü kadın, %46'sı erkek ve ortalama yaşları 45.50±21.90 yıl, cerrahi süresi 94.88±84.90 dk, anestezi süresi de 105.31±86.49 dakikaydı. Hastaların büyük çoğunluğunu oluşturan; ASA 2 risk grubu, 19-64 yaş, genel cerrahi ve kadın doğum prosedürleri geçiren ve genel anestezi altında işlem yapılmış hastalarda peroperatif kritik olayların sık olduğu saptandı ( $p < 0.001$ ). Hastaların intraoperatif %32'sinde (796 olay), postoperatif ise %20'sinde (458 olay) kritik olay gözlemlendi. En yaygın kritik olayın intraoperatif kardiyovasküler sisteme (KVS) (%68,5) ait olduğu gözlemlenirken postoperatif ise ağrı (%48) olduğu saptandı. İntraoperatif 17 beklenmedik reentübasyon vakası vardı. Kritik olaylar nedeniyle 6 hastanın postoperatif derlenmede daha uzun süre kaldığı ve 2 hastanın da planlanmamış YBÜ yatışları olduğu saptandı. İntraoperatif ve postoperatif sistemlere göre kritik olayların karşılaştırılması Tablo 1'de gösterilmiştir.

**Tartışma:** Kritik olayların ortaya çıkma olasılığı üzerine yapılmış çalışmalar, sistemlere göre dağılımları hakkında farklı sonuçlar bildirmektedir (2,3). Bu olayları sistemlere göre incelediğimizde; intraoperatif KVS, postoperatif ise ağrının sık olduğunu gözlemledik.

**Sonuç:** Sonuçlarımız bildirilen bu olaylar hakkında kapsamlı bir genel bakış sağlamaktadır. Bu bakış kritik olayların gelecekte meydana gelmesini azaltmak için kapsamlı, pratik ve ulaşılabilir bir raporlama sisteminin gerekliliğini düşündürmektedir.

## Kaynaklar

1. Staender S, Kaufmann M, Scheidegger D. Critical incident reporting with a view on approaches in anaesthesiology. In: Safety in Medicine. Amsterdam New York: Pergamon Elsevier Science; 2000: 65-82
2. Munting KE, van Zaane B, Schouten AN et al. Reporting critical incidents in a tertiary hospital: a historical cohort study of 110,310 procedures. Can J Anaesth. 2015;62:1248-58.
3. Bruins SD, Choo Leong PM, Yi Ng Shin. Retrospective review of critical incidents in the post-anaesthesia care unit at a major tertiary hospital. Singapore Med J 2017; 58(8): 497-501.

Tablo 1: İntraoperatif ve postoperatif sistemlere göre kritik olaylarla kategorik verilerin karşılaştırılması.

	İntraoperatif sistemlere göre kritik olaylar							p*
	Olay yok	KVS	SS	Havayolu patolojileri	SSS	GİS	Diğer	
<b>Yaş Grubu</b>								
<18 yaş	196 (81,3)a	16 (6,6)a	8 (3,3)a	3 (1,2)a	1 (0,4)a	3 (1,2)a	17 (7,1)a	<0,001
19-64	855 (69,4)b	268 (21,8)b	34 (2,8)a	48 (3,9)a	29 (2,4)a	6 (0,5)a	46 (3,7)ab	
65-80	208 (57,6)c	135 (37,4)c	8 (2,2)a	12 (3,3)a	4 (1,1)a	3 (0,8)a	6 (1,7)b	
81 ve üzeri	43 (61,4)bc	25 (35,7)c	0 (0)	2 (2,9)a	1 (1,4)a	0 (0)	1 (1,4)ab	
<b>Cinsiyet</b>								
Kadın	704 (68,3)	233 (22,6)	28 (2,7)	33 (3,2)	24 (2,3)	5 (0,5)	39 (3,8)	0,681
Erkek	598 (68,4)	211 (24,1)	22 (2,5)	32 (3,7)	11 (1,3)	7 (0,8)	31 (3,5)	
<b>ASA</b>								
ASA verilmedi	240 (99,6)a	0 (0)	0 (0)	0 (0)	0 (0)	0 (0)	1 (0,4)a	<0,001
1	296 (78,5)b	41 (10,9)a	12 (3,2)a	5 (1,3)a	3 (0,8)a	5 (1,3)a	24 (6,4)b	
2	581 (66,1)c	206 (23,4)b	25 (2,8)a	37 (4,2)ab	25 (2,8)a	4 (0,5)a	35 (4)ab	
3	170 (45,6)d	180 (48,3)c	11 (2,9)a	20 (5,4)b	6 (1,6)a	3 (0,8)a	7 (1,9)ac	
4	15 (44,1)cd	17 (50)c	2 (5,9)a	3 (8,8)bc	1 (2,9)a	0 (0)	3 (8,8)bc	
<b>Cerrahi Bölüm</b>								
Genel Cerrahi	187 (63)acd	83 (27,9)a	6 (2)ace	11 (3,7)a	6 (2)a	2 (0,7)a	10 (3,4)acd	<0,001
Kadın Doğum	196 (66)ac	60 (20,2)ac	8 (2,7)ace	10 (3,4)a	18 (6,1)a	3 (1)a	16 (5,4)acd	
Göğüs Cerrahi	9 (37,5)ad	10 (41,7)ad	3 (12,5)ab	5 (20,8)b	0 (0)	0 (0)	2 (8,3)ab	
Göz	213 (96,8)b	5 (2,3)b	1 (0,5)c	0 (0)	0 (0)	0 (0)	1 (0,5)c	
Plastik Cerrahi	115 (76,2)cefg	19 (12,6)c	5 (3,3)ace	4 (2,6)a	2 (1,3)a	1 (0,7)a	6 (4)acd	
KBB	90 (58,8)acd	52 (34)ad	6 (3,9)ace	7 (4,6)ab	0 (0)	1 (0,7)a	6 (3,9)acd	
Üroloji	121 (62,7)acd	59 (30,6)ad	1 (0,5)cd	7 (3,6)a	4 (2,1)a	2 (1)a	5 (2,6)acd	
Beyin Cerrahi	57 (47,5)d	59 (49,2)d	6 (5)ace	11 (9,2)ab	0 (0)	0 (0)	1 (0,8)acd	
Ortopedi	186 (64,8)acd	81 (28,2)a	7 (2,4)ace	8 (2,8)a	5 (1,7)a	1 (0,3)a	12 (4,2)acd	
Çocuk Cerrahi	108 (87,8)be	2 (1,6)b	3 (2,4)ace	0 (0)	0 (0)	1 (0,8)a	10 (8,1)bd	
Gastro	12 (54,5)adf	7 (31,8)acd	3 (13,6)be	1 (4,5)ab	0 (0)	0 (0)	0 (0)	
Diğer	8 (47,1)adg	7 (41,2)acd	1 (5,9)ace	1 (5,9)a	0 (0)	1 (5,9)a	1 (5,9)acd	
<b>Anestezi Yöntemi</b>								
Anestezi verilmedi	0 (0)	0 (0)	0 (0)	0 (0)	0 (0)	0 (0)	5 (100)	<0,001
Genel	778 (59,9)a	395 (30,4)a	48 (3,7)a	63 (4,8)a	19 (1,5)a	7 (0,5)a	53 (4,1)a	
Rejyonel	175 (72,9)b	40 (16,7)	2 (0,8)b	1 (0,4)b	15 (6,3)b	5 (2,1)b	10 (4,2)a	
Lokal	244 (100)	0 (0)	0 (0)	0 (0)	0 (0)	0 (0)	0 (0)	
Lokal+sedasyon	43 (86)bc	5 (10)b	0 (0)	1 (2)ab	1 (2)ab	0 (0)	2 (4)a	
Sedasyon	62 (93,9)c	4 (6,1)b	0 (0)	0 (0)	0 (0)	0 (0)	0 (0)	

	Postoperatif sistemlere göre kritik olaylar						p*
	Olay yok	KVS	SS	GİS	SSS	Diğer	
<b>Yaş Grubu</b>							
<18 yaş	216 (89,6)a	5 (2,1)a	1 (0,4)a	6 (2,5)a	1 (0,4)a	18 (7,5)a	<0,001
19-64	962 (78,1)b	72 (5,8)ac	12 (1)a	38 (3,1)a	12 (1)a	177 (14,4)b	
65-80	294 (81,4)b	37 (10,2)b	4 (1,1)a	6 (1,7)a	0 (0)	37 (10,2)ab	
81 ve üzeri	56 (80)ab	7 (10)bc	3 (4,3)a	0 (0)	1 (1,4)a	6 (8,6)ab	
<b>Cinsiyet</b>							
Kadın	793 (77)a	64 (6,2)a	15 (1,5)a	39 (3,8)a	8 (0,8)a	157 (15,2)a	<0,001
Erkek	735 (84,1)b	57 (6,5)a	5 (0,6)a	11 (1,3)b	6 (0,7)a	81 (9,3)b	
<b>ASA</b>							
ASA verilmedi	240 (99,6)a	0 (0)	0 (0)	0 (0)	0 (0)	1 (0,4)a	<0,001
1	324 (85,9)b	11 (2,9)a	1 (0,3)a	13 (3,4)a	3 (0,8)a	33 (8,8)b	
2	660 (75,1)c	61 (6,9)b	8 (0,9)a	27 (3,1)a	9 (1)a	147 (16,7)c	
3	280 (75,1)c	44 (11,8)c	8 (2,1)ab	9 (2,4)a	2 (0,5)a	53 (14,2)bc	
4	24 (70,6)bc	5 (14,7)bc	3 (8,8)b	1 (2,9)a	0 (0)	4 (11,8)bc	
<b>Cerrahi Bölüm</b>							
Genel Cerrahi	213 (71,7)a	24 (8,1)ab	4 (1,3)ab	14 (4,7)ab	1 (0,3)a	63 (21,2)a	<0,001
Kadın Doğum	208 (70)a	26 (8,8)ab	1 (0,3)a	10 (3,4)ab	6 (2)a	58 (19,5)a	
Göğüs Cerrahi	17 (70,8)ab	1 (4,2)ab	2 (8,3)b	0 (0)	0 (0)	6 (25)ab	
Göz	220 (100)	0 (0)	0 (0)	0 (0)	0 (0)	0 (0)	
Plastik Cerrahi	135 (89,4)bc	2 (1,3)a	1 (0,7)ab	5 (3,3)ab	0 (0)	9 (6)bde	
KBB	125 (81,7)abc	7 (4,6)ab	3 (2)ab	9 (5,9)a	0 (0)	11 (7,2)bcde	
Üroloji	158 (81,9)abc	19 (9,8)b	2 (1)ab	4 (2,1)ab	3 (1,6)a	10 (5,2)d	
Beyin Cerrahi	84 (70)a	14 (11,7)bc	1 (0,8)ab	1 (0,8)ab	0 (0)	27 (22,5)a	
Ortopedi	221 (77)ab	26 (9,1)ab	3 (1)ab	2 (0,7)b	3 (1)a	48 (16,7)ae	
Çocuk Cerrahi	116 (94,3)c	0 (0)	0 (0)	4 (3,3)ab	1 (0,8)a	4 (3,3)df	
Gastro	18 (81,8)abc	1 (4,5)ab	2 (9,1)bc	0 (0)	0 (0)	1 (4,5)abd	
Diğer	13 (76,5)abc	1 (5,9)ab	1 (5,9)ab	1 (5,9)b	0 (0)	1 (5,9)abd	
<b>Anestezi Yöntemi</b>							
Anestezi verilmedi	5 (100)	0 (0)	0 (0)	0 (0)	0 (0)	0 (0)	<0,001
Genel	969 (74,6)a	105 (8,1)a	19 (1,5)a	41 (3,2)a	3 (0,2)a	223 (17,2)a	
Rejyonal	205 (85,4)b	12 (5)a	1 (0,4)a	5 (2,1)a	11 (4,6)b	11 (4,6)b	
Lokal	241 (98,8)c	1 (0,4)b	0 (0)	0 (0)	0 (0)	2 (0,8)b	
Lokal+sedasyon	45 (90)ab	1 (2)ab	0 (0)	4 (8)a	0 (0)	0 (0)	
Sedasyon	63 (95,5)bc	2 (3)ab	0 (0)	0 (0)	0 (0)	2 (3)b	

\*Pearson's ki-kare testi, a-g: Aynı harfe sahip sistemler arasında fark yoktur.

**KVS:** Kardiyovasküler sistem, **SS:** Solunum sistemi, **GİS:** Gastrointestinal sistem, **SSS:** Santral sinir sistemi, **Diğer:** Göğüs hastalıkları, Çocuk gastroenteroloji, Kalp damar cerrahisi, **ASA:** Amerikan Anestezi Derneği

## Prospective Review of Peroperative Critical Events in a Tertiary Hospital

### ABSTRACT

**Introduction:** The recording of critical incidents provides not only an assessment of the quality of the application, but also information about its frequency and severity (1,2). In our study, we aimed to review the peroperative critical events in a tertiary care hospital.

**Material and methods:** Our prospective, observational study was performed in our operating room between March-September 2020, after ethical approval. All patients were included in the study, except for non-operating room interventions and those brought to surgery from the intensive care unit (ICU). Demographic characteristics of the patients, ASA risk, surgical unit, anesthesia method, surgical procedure, anesthesia and surgery duration, type of hospitalization, and critical events occurring in the intraoperative and postoperative recovery room were recorded using a standard data form (Appendix-1).  $p < 0.05$  was considered significant.

**Results:** The study was completed with 1904 patients. 54% of the patients were female and 46% were male. The mean age was  $45.50 \pm 21.90$  years, surgical time was  $94.88 \pm 84.90$  minutes and the anesthesia time was  $105.31 \pm 86.49$  minutes. Constituting the vast majority of patients; Peroperative critical events were found to be frequent in patients with ASA 2 risk group, 19-64 years of age, undergoing general surgery and obstetrics procedures, and operated under general anesthesia ( $p < 0.001$ ). Critical events were observed in 32% (796 events) of patients intraoperatively and in 20% (458 events) postoperative. The most common critical event was observed to belong to the intraoperative cardiovascular system (CVS) (68.5%), while postoperative pain (48%) was found. There were 17 cases of unexpected reentubation intraoperatively. It was found that 6 patients stayed longer in postoperative recovery due to critical events, and 2 patients had unscheduled ICU admissions. Comparison of critical events according to intraoperative and postoperative systems is shown in Table 1.

**Discussion:** Studies on the probability of occurrence of critical events report different results about their distribution according to systems (2,3). When we examined these events according to the systems; we observed that intraoperative CVS and postoperative pain were frequent.

**Conclusion:** Our results provide a comprehensive overview of these reported events. This view suggests the necessity of a comprehensive, practical and accessible reporting system in order to reduce the future occurrence of critical events.