

GEÇİKMİŞ BİLATERAL ANGULUS FRAKTÜRLERİNDE CERRAHİ YAKLAŞIM: “ BİR OLGU NEDENİYLE”

Dr.Erkan ERKMEN*
Dr.Bariş ŞİMŞEK**

Dt.Şebnem ŞELLİ ŞİMŞEK**
Dt.Volkan AKAR**

SURGICAL APPROACH TO DELAYED BILATERAL ANGLE FRACTURES: “A CASE REPORT”

SUMMARY

ÖZET

Alt çene fraktürlerinin en sık görüldüğü alanlardan biri %23 oranında angulus bölgesidir.Bu bölge, özellikle sürmüş ya da gömülü kalmış 20 yaş dişlerinin de lokalize olduğu bir alan olması sebebiyle ayrıca önem taşımaktadır.Angulus bölgesinde oluşan bir fraktürün tedavisinde 20 yaş dişinin sebep olabileceği enfeksiyon, kırık iyileşmesi üzerinde olumsuz etkileri bilinen ve iyileşmenin "nonunion ile seyretmesine neden olabilecek bir faktör olarak ifade edilmektedir. Özellikle gecikmiş vakalarda bölgede oluşan değişimler nedeni ile vakalara yaklaşımda değişik modifikasyonlar gerekebilmektedir. Makalede, gecikmiş bir angulus- fraktürü olgusunda uygulanan tedavi modifikasyonları ve bunların sonuçları verilmekte ve konuya ilişkin literatür desteği ile konu değerlendirilmektedir.

Anahtar kelimeler:Angulus fraktürü, ekstraoral yaklaşım, non-union.

Fractures of the mandibular angle represent the largest percentage of mandibular fractures in many studies. A fracture in the angle can rarely be satisfactorily reduced by internaxillary fixation alone. Therefore, open reduction and osteosynthesis are more often indicated treatment modality than for other fractures of the mandibular body. Either intraoral access or control of the proximal fragment is difficult in this region. Thus, anatomic reduction of the bone fragments can not be achieved easily because of inadequate instrumentation for fracture stabilization. Nevertheless, erupted or impacted third molars are localised in this region as well. These factors totally contributed to the higher rate of infection. Thus, such can play an important role on healing of the fractures and resulting in little or no contact of the bone in the fracture site and non-union of the bone. Especially in delayed cases some treatment modification can be required.

In this manuscript, a delayed mandibular angle fracture case is being discussed with the treatment modification and its results.

Key words:Angle fractures, extraoral approach, non-union.

GİRİŞ

Alt çene fraktürlerinin en sık görüldüğü alanlardan biri angulus bölgesidir.^{1,4} Tüm mandibuler fraktürler arasında %23 oranında angulus fraktürlerine rastlanmaktadır⁹. Bunun nedenleri arasında 3.molarların varlığı, bukko-lingual boyutun anteriordaki dişli bölgeye oranla daha ince olması ve biomekanik olarak angulusun hareketli bir bölge olması sayılabilir¹. Gelen kuvvetin yönü, şiddeti, yumuşak dokunun hacmi,

mandibula kemik yoğunluğu ve hacim gibi biyomekanik özellikleri ile anatomik yapıardan doğan zayıflamış bölgeler olması dolayısıyla da fraktür insidansı artmıştır⁵. Kuvvetin geldiği bölgede sürmemiş bir 20 yaş dişi varsa mandibula %40 daha az kuvvetle kırılabilir. Angulus fraktürlerinde, bölgede 3.molar bulunması kırık riskini 2-3 kat artırmaktadır⁵.

* G.Ü.Dişhekimliği Fakültesi:Ağız,Diş,Çene Hastalıkları ve Cerrahisi A.D.Öğr.Gör.

** G.Ü.Dişhekimliği Fakültesi:Ağız,Diş,Çene Hastalıkları ve Cerrahisi A.D.Arş.Gör

Mandibuler fraktürlerin düzeltilmesinde fonksiyonun ve görünüşün düzeltilmesi temel amaçtır. Uzun yıllardan beri İntermaksiller fiksasyon (IMF) tek başına bir tedavi yöntemi idi. Modern anestezi, antibiyotikler ve kan transfüzyonu sayesinde deplase, komünike fraktürlerde ve dişsiz çenelerdeki fraktürlerin tedavisinde açık redüksiyon ile fragmanların fiksasyonu rutin hale gelmiştir¹⁰. İlk metod tel fiksasyonu idi. Ekstraoral yaklaşıma ihtiyaç göstermesi ve IMF gerektirmesi dolayısıyla, yerini IMF gerektirmeyen ve stabilize sağlayan plaklara bırakmıştır. Daha sonra miniplaklar her türlü fraktürün tedavisi için kullanılır olmuştur. Angulus fraktürlerinde miniplak fiksasyonu, IMF ve tel fiksasyonuna göre iyi oklüzyon, çiğneme yeteneği, görünüş, daha az komplikasyon meydana gelmesi, IMF'un süresinin kısaltması yönünden daha üstündür. Ayrıca 7 günden daha fazla gecikmiş fraktürlerin tedavisi için mini plaklar önerilmektedir. Ancak miniplakların angulus bölgesinde intraoral yaklaşımla enstrümantasyonunun zor olması nedeniyle daha çok ekstraoral yaklaşıma gerek duyulur¹⁰.

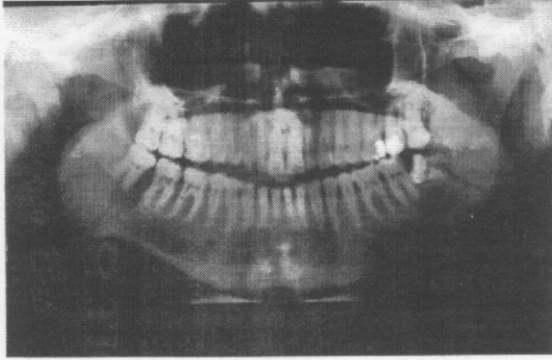
VAKA RAPORU

29 yaşındaki erkek hasta, kliniğimize 4 ay önce geçirmiş olduğu bir trafik kazası sonucu oluşmuş bilateral angulus fraktürü nedeni ile başvurdu. Hastadan alınan anamnez sonucunda, kaza meydana geldikten hemen sonra en yakın merkezde tedavi altına alınmış olduğu, mevcut fraktürlerin tedavisi için IMF uygulandığı, daha sonra fraktürlerin iyileştiği bildirilerek IMF'nin açıldığı belirlenmiştir. Hasta bize başvurduğunda sadece 2. molar dişlerde oklüzyon tespit edilmiş olup, posteriorda nonoklüzyon, anteriorda ise open-bite gözlenmiştir. Hastadan alınan panoromik radyografilerinde, bilateral angulus fraktürü ve her iki fraktür hattında da gömülü 3. molar dişlerin olduğu gözlenmiştir (Resim 1). Ayrıca fraktür oluşmasının üzerinden 4 ay geçmiş olmasına rağmen radyografik olarak yeterli iyileşme saptanamamıştır. Hastanın maksimum ağız açıklığı 1.7 cm olarak ölçülmüştür. Hastaya tekrar arch barlar takılarak IMF uygulanmıştır. Oklüzyon sağlanması amacıyla Klas 2 elastikler kullanılmıştır. 10 gün boyunca gūnaşını kontrol edilerek elastikleri yenilenmiştir. Bu süre içinde 5 gün boyunca hastaya, profilaktik amaçla paren-

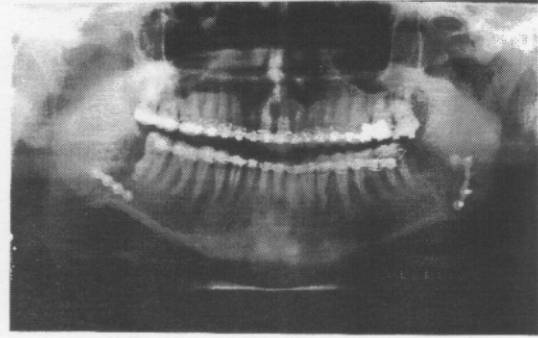
teral antibiyotik uygulaması yapılmıştır. 10 günün sonunda oklüzyonun yeterli derecede düzeldiği görülerek hastanın opere edilmesine karar verilmiştir. Gerek ağız açıklığının yetersiz olması gerekse uzun dönemde kontrollerle normal oklüzyona getirilen fragmanların bu konularının korunabilmesi ve gecikmiş kırıklardaki eklem problemlerinden olabildiğince sakınlabilmesi amacıyla, hastanın da onayı alınarak ekstraoral yaklaşımla kırık bölgelerine ulaşılmaya karar verilmiştir. Operasyon öncesi sedasyon ve profilaksi uygulamaları yapıldıktan sonra gerekli lokal anestezi yapılmıştır. Önce sağ taraf submandibuler bölgede yaklaşık 4 cm uzunluğunda insizyon yapılarak, cilt, ciltaltı, fasya ve kas tabakaları geçilmiş, fraktür hattına ulaşılmıştır (Resim 2). Bu arada fasiyal arter, ven ve fasiyal sinirin marjinal mandibuler dalı bulunarak korunmuştur. Fraktür hattındaki pseudo callus dokusu temizlenerek kırık hattı ile ilişkili olan ve ağız içine sürmüş olan sağ 3. molar diş ağız içinden çekilmiştir. Bölge yeterince temizlendikten sonra fragmanlar karşılıklı gelecek ve minimal bir aralık kalacak şekilde redükte edilmiş ve miniplak yerleştirilmiştir (Resim 3). Bölge subkütüküler sütür ile kapatılmıştır. Benzer insizyon ve disseksiyon işlemleri sol tarafa da uygulanmış yalnız bu kez kırık hattı ile ilişkili 3. molar dişin horizontal pozisyonda ve tamamen kemik retansiyonlu olması sebebiyle bölgeye ağız içinden ulaşmak ağız açıklığının kısıtlı olması nedeni ile mümkün olamamış ve diş ekstraoral olarak kron ve kökü birbirinden ayrılarak alınmıştır. Bölge kürete edilip temizlendikten sonra fragmanları stabil hale getirmek için miniplak yerleştirilmiş, bölge usulüne uygun subkütüküler sütür ile kapatılmıştır. İnsizyon bölgeleri keloid oluşumuna engel olmak amacıyla her bir tarafta 1.2 cc olmak üzere subkutan Dekort (Deva- İstanbul) enjeksiyonu ile desteklenmiştir (Resim 4-5).

Operasyonu takip eden 5 gün boyunca parenteral yoldan kombine antibiyotik uygulamasına devam edilmiştir. Postoperatif 7. günde hastanın arch barları sökülmüş, 10. günde sütürleri alınmıştır. Hastada erken ve orta geç dönemde postoperatif enfeksiyon, maloklüzyon, sinir hasarı, hipertrofik skar formasyonu bulgulanmamıştır. Oklüzyonun sağlandığı ancak birkaç primer kontakt noktası nedeni ile minimal düzeyde kapanış ilişkisinde sapma olduğu gözlenmiş ve selektif mōlleme ile oklüzyon tam olarak

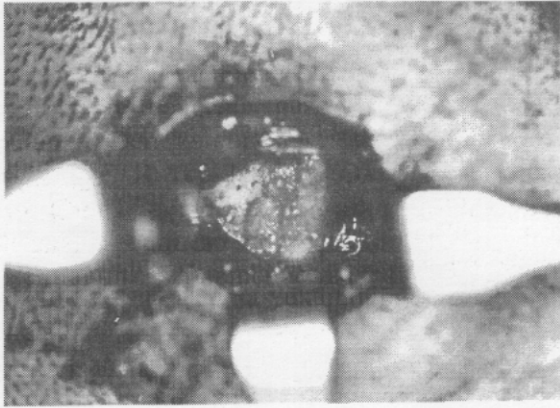
sağlanmıştır. Hastanın uzun dönem takipleri üzer aylık rutin kontrollerle devam etmektedir.



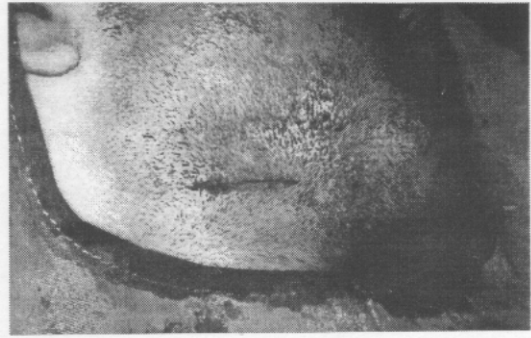Resim 1: Vakanın preoperatif panoramik radyografik görüntüsü



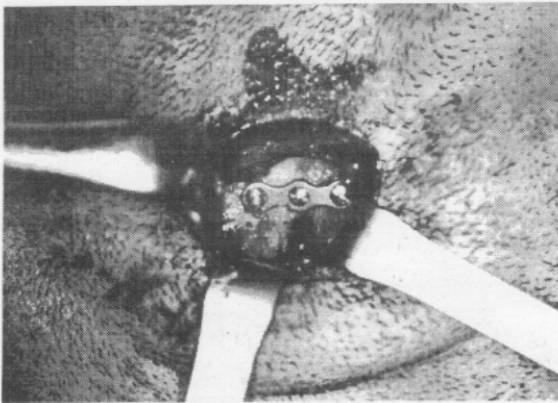
Resim 4: Vakanın postoperatif panoramik radyografik görüntüsü



Resim 2: Ekstraoral yaklaşım sonrası fraktür hattı görüntüsü



Resim 5: Subkütiküler sütürleme ile insizyon hattının postoperatif görüntüsü



Resim 3: Fraktür hattının temizlendikten sonra miniplak uygulanmış görüntüsü

TARTIŞMA

Yıllardır mandibula fraktürlerinin redüksiyonu ve fiksasyonu için çok çeşitli teknikler geliştirilmiştir⁷. IMF, itraosseöz telleme, eksternal rijit fiksasyon ve son zamanlarda rijit internal fiksasyon uygulanan teknikler arasındadır⁷. Dep-lase angulus fraktürleri tek başına IMF ile nadiren başarılı bir şekilde redükte edilirler⁴. Bu yüzden açık redüksiyon ve osteosentez daha sık endike olmaktadır⁴. Geleneksel olarak kullanılan açık redüksiyon metodları tel veya pin fiksasyonu ile IMF dur⁴. Fakat ekstraoral yaklaşım ve uzun bir IMF süresi gerektirirler. Son yıllarda kullanılan rijit plaklama teknikleri, fraktür stabilitesini sağlamakta ve IMF gerekliliğini azaltmaktadır⁴. Ugleşic ve arkadaşları angulus fraktürlerinde miniplak fiksasyonunun IMF ve tel fiksasyonuna

göre iyi oklüzyon, çiğneme yeteneği, görünüş, daha az komplikasyon meydana gelmesi, IMF süresinin kısalması yönünden daha üstün olduğunu bildirmişlerdir¹⁴.

Fakat her metodun komplikasyonları vardır⁷. Angulus fraktürlerinin rijit fiksasyonundan sonra yüksek komplikasyon oranları bildirilmektedir⁴. Bu komplikasyonlar özellikle enfeksiyon, malunion, gecikmiş iyileşme, nonunion, duyuşal bozukluk, maloklüzyon ve fasiyal deformite olabilmektedir ancak bu komplikasyonların çoğu önlenilebilir ve düzeltilebilir niteliktedir⁷.

Nonunion: Bir fraktürde iyileşmenin 8 haftadan fazla süren bir gecikme gösterip, bölgenin yeniden açılıp, greft uygulanarak veya uygulanmaksızın tekrar redüksiyon ve fiksasyon ihtiyacı görülmesidir⁷.

Gecikmiş iyileşme: Fraktür iyileşmesinin 8 haftadan sonra oluşması. Ancak başarılı bir şekilde, daha uzun fiksasyonla iyileşmesidir⁷.

Mathog ve arkadaşları yaptıkları çalışmada 906 fraktür hastasından 25' inde nonunion oluştuğunu bildirmişlerdir. Buna göre nonunion insidansını %2.8 olarak bildirmişlerdir⁷.

Nonunion oluşma oranları, intraosseöz telleme ve maksillomandibuler fiksasyon için %2 ile %32, dişsiz hasta için %7 ile %15, fraktür hattında diş bulunmasına göre %3 ile %18, Champy kompresyonsuz plakları için %2 ile %24, dynamic kompresyon veya rijit internal fiksasyon plakları için %3' den az' dir⁷. Nonunionun dişsiz hastalarda yüksek oranda görülme nedeni atrofik kemiğin kanlanması azlığına bağlanabilirken, zayıf iyileşme riski mukoperiostal stripping nedeniyle artar⁷.

Problemlerin nedenlerinden biri kırık hattında bir diş varlığı ve özellikle de 3. molarlardır⁴. Mathog ve arkadaşlarının yaptığı çalışmada nonunion oluşan 25 hastanın 8' inde (%32) fraktür hattında diş bulunduğu bildirilmektedir. Bunlardan 4' ü hemen ekstrakte edilmiş, 4' ü ise kırık hattında bırakılmıştır. Fakat daha sonra çıkartılmaları gerekmiştir⁷. Teorik olarak kırık hattındaki diş enfeksiyonu taşır. Diş mobilse, periodontal ve/veya periapikal patolojisi varsa yada diş çürükse çekilmelidir⁷. Bazı çalışmacılar fraktür hattında bırakılan dişlerin yüksek enfeksiyon (%30) insidansına sahip olduklarını belirtirken, bazıları ise bunun önemli bir problem olmadığını dişsiz hastalardaki yüksek enfeksiyon insidansını göstererek savunmaktadırlar^{7,8,11,14}. Lizuka ve Lindqvist, kırık hattındaki dişin iyi bir

destek olması dolayısıyla bırakılması görüşündedirler. Ekstraksiyonun fraktürü daha hareketli hale getireceğini ve redüksiyonu güçleştireceğini savunmaktadırlar⁴. Vakada, angulus bölgesinde birisi sürmüş, diğeri ise kemik retansiyonlu, parsiyel erupte, horizontal kron-kök ilişkisinde bulunan iki adet 20 yaş dişi mevcuttur. Bu durum fraktür hattında olduğu gözlenen nonunionun sebebi olarak düşünülmektedir. Bu nokta Lizuka ve Lindqvist' in bulguları ve görüşleri ile çelişmektedir. Vakamızın ilk girişiminin ne şekilde yapıldığına ilişkin bilgilerimizin sınırlı olması nedeni ile de oluşan nonunionun çenelerin erken fonksiyona geçirilmesi ve oluşması mümkün olabilecek pseudo callus ve bunun enfeksiyonuyla mı yoksa dişlerden kaynaklanan izole bir enfeksiyon ile mi oluştuğu konusunda da tereddütler mevcuttur. Bu noktada ideal şartlarda fiksasyonu sağlanacak fraktürlerin dişler çekilmeden de, enfekte olmadan iyileşip iyileşmeyeceğine dair bilgilerin azlığı dikkat çekici ve bu bakış açısından ileriki çalışmalara ışık tutucu olduğu görüşündeyiz.

Ellis, angulus fraktürü tedavisi için rekons-trüksiyon plağı yerleştirirken ekstraoral yaklaşımı tercih etmiştir². Bunun mutlak gerekli olmadığını fakat çoğu durumda transoral yaklaşıma göre, ekstraoral yaklaşımın daha kolay olduğunu belirtmektedir². Angulus bölgesine transoral yaklaşım teknik olarak güçtür⁸. Kemik fragmanlarının anatomik redüksiyonu oldukça güç olabilir, çünkü fragmanın stabilizasyonu için, özellikle angulus ve posterior korpus kırıklarında, yeterli enstrümantasyon yapılamaz¹¹.

Intraoral yaklaşımın zayıf görüş açısı ve proksimal segmenti kontrol etme gücü gibi dezavantajları vardır^{4,8}. Intraoral yaklaşımda zayıf görüş ve proksimal segmentin kontrolünün zor olması neticesinde enfeksiyon görülme oranı da yüksektir⁸. Intraoral yaklaşımın üstünlükleri bölgede önemli bir skar kalmaması, kemiğin plaklanması sırasında oklüzyonun direkt görülmesi, daha az cerrahi morbidite potansiyelidir⁸.

Ekstraoral yaklaşım rahat görüş sağlayacağı için operasyonun zamanını azaltır¹². Ekstraoral yaklaşımın fasiyal skar oluşturması, fasiyal sinirin marjinal mandibular dalının zarar görme ihtimalinin bulunması gibi dezavantajları vardır^{2,4,8}. Smith ve Johnson yaptıkları çalışmada 16 adet ekstraoral insizyondan 1' inde disseksiyon sırasında marjinal mandibular dala zarar verildiğini belirtmişlerdir¹³. Ekstraoral yaklaşımın

tüm bu dezavantajlarından dolayı bazı otörler de intraoral yaklaşımı savunmaktadırlar^{6,8,10}. Hatta Raveh ve ark. intraoral yaklaşımın sadece seçilmiş vakalarda değil kayıtsız şartsız her vakada uygulanabileceğini savunmaktadırlar¹⁰.

Vakamızda 4 aylık gecikmiş bir kırık hikayesi bulunmaktadır. Hastada ağız açıklığının 1.7 cm olması, angulus bölgesine ulaşımı daha da güçleştiren bir faktör olarak karşımıza çıkmaktadır. Kırığın bikortikal olması kırık hattında basise kadar pseudo-calfus varlığı nedeni ile de yapılacak girişimde sadece fragmanların repozisyonu ve fiksasyonu amaçlanmamış, aynı zamanda olabilen en mükemmel debridman planlanmıştır. Böylesi kısıtlı bir ağız açıklığından intraoral yaklaşımla bölgenin tam olarak temizlenebilmesi şüpheli olarak görülmüştür. Miniplakların uygulanması intraoral ve gerekirse trokar yardımı ile transoral yapılabilecek olsa dahi bölgenin temizliği konusu endişe vericidir. Araştırmacılar devitalize kemiğin ve dişlerin konservatif debridmanını önermektedirler¹³. Aşırı agresiv debridman yapılan vakaların yarısında ardından defekt oluşmuştur¹³.

Nishioka, Van Sickels ve Iizuka'nın belirttiği gibi zayıf görüş açısı ve proksimal segmentin zor kontrolü ve bunun neticesinde enfeksiyon riskinin artacağı bizim de üzerinde durduğumuz bir ifadedir.^{4,8} Savitha ve Cariappa'nın belirttiği gibi ekstraoral yaklaşımın operasyon süresini kısaltıcı yanı sıra, hem psikolojik travmatize olan hasta hem de hekim yönünden önemli görülmektedir.¹²

Vakamızda dikkatli uygulanan subkütiküller sütür ve keloid oluşumuna karşı bölgenin lokal olarak steroid ile desteklenmesi sayesinde ciltte kozmetik probleme sebep olacak skar oluşmamıştır. Dikkatli disseksiyon ve stimülatör kullanımı ile de marjinal mandibuler dalın zedelenmesi önlenmektedir. Vakamızda ekstraoral yaklaşımın görülebilecek olan komplikasyonları izlenmemiştir. Nonunionda başka bir risk operatörün tecrübesidir¹⁷. Kuşkusuz tecrübeli bir cerrah, yaralanmaları daha az cerrahi travma ile ve daha kısa zamanda tedavi eder. Iizuka ve ark. komplikasyon gelişme oranı ile cerrahın tecrübesi arasındaki ilişkiye dikkat çekmişlerdir³.

Tüm mandibuler fraktürler içinde angulus fraktürlerinin postoperatif enfeksiyon insidansı en yüksektir². Bunun nedeni mandibula fonksiyonunun biyomekaniği olabilir². Mandibulanın angulus bölgesi, korpus ve ramus gibi horizontal

ve vertikal bileşenleri kapsayan elevatör kasların tutuldukları bir bölge olup, mandibulanın korpusuna doğru kuvvet aktarımı yaparlar². Enfeksiyon, kemiğin oksijenasyonunu azaltarak kemiğin iyileşmesini etkiler. Osteoblastik ve osteoklastik aktiviteyi geciktirerek fibroblastik proliferasyonu sağlar. Fibröz doku formasyonu nedeniyle fibröz iyileşme olur⁷.

Antibiyotikler (pre ve postoperatif) enfeksiyonu azaltmada yardımcı olur⁷. Maloney, intermedullar enfeksiyonun, maksillomandibuler fiksasyon yapıldıktan sonra, açık redüksiyon yapılmaya kadar, tedavideki gecikme süresine eşit süre kadar antibiyotik verilmesi ile önlenileceğini savunmaktadır. 72 saatten daha fazla gecikmiş fraktürlerin tedavisinde bu protokolü önermektedir⁶.

Vakamızda gecikmiş fraktürde profilaktik amaçlı antibiyotik uygulamamız, medullar enfeksiyonu kontrol altına alarak açık redüksiyona hazırlık anlamı taşımakta ve Maloney'in önerisi ile örtüşmektedir. Biz de gecikmiş fraktürlerde preoperatif parenteral antibiyotik uygulamasının uygun ve gerekli olacağı inancındayız.

Ellis, angulus fraktüründen dolayı oluşmuş maloklüzyonu, elastik asma tedavisiyle ortadan kaldırmıştır². Elastik asma tedavisi iskeletsel malpozisyona yol açmaz, ortodontik anlamda oklüzyonu düzeltir². Vakamıza konu olan hastada mevcut olan maloklüzyo, preoperatif dönemde arch barlar yardımıyla astığımız elastikler sayesinde düzeltilmiştir.

Nonunion oluşan hastaların tedavisinde 5 günden 6 aya varan gecikme süreci dikkat çekicidir⁷. Bazı otörler, kırık tedavisinin yaralanmadan sonra en geç 12 veya 24 saate kadar yapılmasını önerirken bazıları gecikmenin problem olmadığını belirtirler⁷. Uglešic ve ark. mandibuler fraktürlerde optimal tedavi süresinin yaralanmadan sonraki 72 saat olduğu görüşündedirler¹⁴.

Avrupa ülkelerinde, cerrahiden sonra hasta 7-21 gün hastanede yatırılırken, A.B.D' de aynı gün veya ertesi gün hasta taburcu edilmektedir¹. Lokal anestezi altında yapılan girişim, sedasyon ve premedikasyonla desteklendiği takdirde hastanın kooperasyonu ve anestezinin gereken cerrahi basamağı için yeterli görülmektedir. Bu sayede hasta uzun süre hospitalize olma gereğinden kurtulmakta ve günlük yaşantısına daha çabuk dönebilmektedir.

SONUÇ

Literatür taramalarından da ortaya çıkacağı üzere; angulus fraktürlerinin tedavileri konusunda zamanlama, hospitalizasyon, yaklaşım teknikleri, komplikasyon ve uygulanan fiksasyon metodlarına ilişkin çok değişik görüşler bulunmaktadır. Özellikle vurgulanmak istenen nokta, fraktür hattında şüpheli görülen tüm dişlerin özellikle 20 yaş dişlerinin tedavi esnasında uzaklaştırılması yönündedir. Gecikmiş angulus fraktürlerinde fibröz oluşumların direkt görüş altında temizlenmesinin, hasta prognozu açısından faydalı olacağı ve dikkatli bir ekstraoral yaklaşımın hem hasta hem de hekim için zaman kısaltıcı ve tatmin edici sonuçlara ulaştırıcı yönde olacağı düşünülmektedir.

KAYNAKLAR

1. Ellis III E. Treatment methods for Fractures of the Mandibular Angle. *Int J Oral Maxillofac Surg.* 1999;28 (4):243-252
2. Ellis III E. Treatment of Mandibular Angle Fractures Using the AO Reconstruction Plate. *J Oral Maxillofac Surg.* 1993;51(3):250-254
3. Iizuka T, Lindqvist C, Hallikainen D, Paukku P. Infection After Rigid Internal Fixation of Mandibular Fractures: A Clinical and Radiologic Study. *J Oral Maxillofac Surg.* 1991;49(6):585-593
4. Iizuka T, Lindqvist C. Rigid Internal Fixation of Fractures in the Angular Region of the Mandible: An Analysis of Factors Contributing to Different Complications. *Plast. Reconstr. Surg.* 1993;91(2):265-271
5. Lee JT, Dodson TB. The Effect of Mandibular Third Molar Presence and Position on the Risk of an Angle Fracture. *J Oral Maxillofac Surg.* 2000;58(4):394-398
6. Maloney PL. Nonunion of the Mandible: An analysis of Contributing Factors. *J Oral Maxillofac Surg.* 2000;58(7):752-753
7. Mathog RH, Toma V, Clayman L, Wolf S. Nonunion of the Mandible: An Analysis of Contributing Factors. *J Oral Maxillofac Surg.* 2000;58(7):746-752
8. Nishioka GJ, Van Sickels JE. Transoral Plating of Mandibular Angle Fractures: A Technical Note. *Oral Surg. Oral Med Oral Pathol.* 1988;66(5):531-535
9. Peterson IJ. Principles of Oral and Maxillofacial Surgery. Volume One. Lippincott-Raven Publishers. Philadelphia. New York. 1997:413
10. Ravels J, Vuillemin T, Ladrach K, Roux M, Sutter F. Plate Osteosynthesis of 367 Mandibular Fractures. *J Cranio-Maxillo-Fac. Surg.* 1987;15(5):244-253
11. Rogers GF, Sargent LA. Modified Towel-Clamp Technique to Effect Reduction of Displaced Mandible Fractures. *Plast Reconstr Surg.* 2000;105(2):695-697
12. Savitha K, Cariappa KM. An Effective Extraoral Approach to the Mandible. A Technical Note. *Int. J. Oral Maxillofac Surg.* 1998;27(1):61-62
13. Smith BR, Johnson IV. Rigid Fixation of Comminuted Mandibular Fractures. *J Oral Maxillofac Surg.* 1993;51(12):1320-1326
14. Uglesic V, Virag M, Aljinovic N, Macan D. Evaluation of Mandibular Fracture Treatment. *J Cranio-Maxillo-Fac Surg.* 1993; 21(6):251-257

Yazışma Adresi

Erkan ERKMEN

G.Ü. Dişhekimliği Fakültesi, 8. Cad. 82. Sok.

Emek ANKARA

e-mail: erkmen@gazi.edu.tr

tel: 0 312 2126220/324-244

faks: 0 312 2125817