

## SERVİKAL BÖLGEDE UYGULANAN FARKLI RESTORASYONLARIN KENAR SIZINTISI

Doç.Dr.Bilinç BULUCU\*

Dt.Serap YAVUZOĞLU\*\*

### ÖZET

Dişlerin servikal bölgelerinde görülen çürük lezyonların yarattığı en büyük problem hekimin hangi restoratif materyal ile doldurması gerektiğidir.

Bu bölgede mine dokusunun çok az veya hiç olmaması, spesifik bir kavite açılımının yapılamaması bazı restoratif materyallerin kullanımını baştan engellemekte ve servikal bölgenin tedavisini sevimsiz hale getirmektedir.

Çalışmamızda bu bölgede kullanılacak farklı restoratif materyalleri ve bu materyallerin otopolimerizan kompozit ile kombine kullanımları kıyaslanmak istendi.

Otopolimerizan kompozitin polimerizasyon sırasında kavite duvarına doğru büzülme göstermesinin sızıntıyı azaltacak bir unsur olacağı düşünüldü, fakat örneklerde en fazla sızınli otopolimerizan kompozitin kaide olarak kullanıldığı dişlerde tespit edildi.

Sonuç olarak servikal bölgede sızıntı açısından kompozit ve kompomer arasında istatistiki anlamda farklılık çıkmadı, fakat servikal bölgede restorasyon maddesi olarak kompomerin kompozite tercih edilebileceği fikrini varıldı.

### SUMMARY

The main problem for the cervical region's caries lesion is which restorative material can be used by the dentist. Cervical region has a thin enamel tissue or is not existed. And there isn't a specific cavity design so restoring that kind of cavities is undesirable.

In our study we aimed to compare different materials (composite and compomer) with each other and by applying self cured composite resin.

Self cure composite shrinkages toward the cavity walls so leakage may be less problem. But the specimens of the self cured teeth showed a high degree of leakage.

As a result there was no statistical difference of leakage between composite and compomer but we decide to use compomer at that kind of lesions

### GİRİŞ

Ağız sağlığı hakkında yapılan araştırmaların artmasına bağlı olarak diş kayıpları azalmakta ve ağızda kalan diş sayısının sağlıklı olmasına göre de bireyin yaşam kalitesi artmaktadır. İnsan ömrü gittikçe uzamakta ve bunun sonucu olarak yaşlı popülasyon artmaktadır. İleri yaş gruplarında kök çürüklerine sık rastlanılmaktadır. Kök çürüklerinin önlenmesi ve tedavi edilmesi sorunu önem kazanmaktadır.<sup>6,14,19</sup>

Yaşlılıkta azalan fiziksel yetenek, çok sayıda ekspozite kök yüzey alanı, tükürük akışını azaltan ilaç alımı gibi faktörler kök çürüklerinin oluşumu için ortam yaratmaktadır. Kök çürüklerinin dağılımının yaş, diş sayısı ve dişeti çekilmesi ile pozitif bir korelasyonu bulunmakta ve kök yüzeyinde deminerilizasyon daha yüksek pH'da başlamaktadır.<sup>5,6,17</sup> Kök çürüğünün risk faktörlerini gösteren durumlar Tablo 1'de görülmektedir.

Kök çürükleri servikal kenarın altında kök yüzeyinde başlar. Periodontal ataçman kaybı olduğunda kökler ağız ortamına maruz kalmakta ve bakteri plağı ekspozite köklerin üzerinde birilmeye başlamaktadır. Periodontal ataçmanın apikale migrasyonu olmadan oluşmaz, fakat periodontal cep varlığında subgingival olarak oluşabilmektedir.<sup>5,6</sup>

Klinikte yapılan hatalardan bir tanesi kole defekti ile kole çürüğünün tanımlaması konusunda olmaktadır. Solak ve arkadaşları,<sup>17</sup> bu iki tanımın sınıflamasının ayrı yapılması gerektiğini çünkü kök çürüğü teriminin kole defektini tam olarak kapsamadığını bildirmişlerdir.

Kole çürüğü; yumuşak, kök yüzeyinde yaygın sınırlar yaparak yıkıcı ilerleyen, plak ve mikrobiyel invazyon içeren lezyonlardır. Kole defekti ise çoğunluğu inaktif, yüzeyleri parlak ve serttir.<sup>6,17</sup>

Bu iki lezyon tipinin ortak özelliği oluşum bölgelerinden kaynaklanmaktadır. Okluzal bölgede yapılan restorasyonların prognozu kavite

\* Ondokuz Mayıs Üniversitesi Dişhekimliği Fakültesi Diş Hastalıkları ve Tedavisi Anabilim Dalı Öğr.Uyesi

\*\* Ondokuz Mayıs Üniversitesi Dişhekimliği Fakültesi Diş Hastalıkları ve Tedavisi Anabilim Dalı Arş.Gör.

duvarlarında bulunan mine dokusunun yeterli olmasından dolayı tatminkardır. Oysa kole bölgesinde yeterli miktarda mine dokusu olmadığı gibi bazen sadece dentin dokusuna restorasyon yapmak durumunda kalınmaktadır.<sup>9,16</sup>

Kole kavitelerine kanin ve premolar dişlerde daha sık rastlandığından estetik bir yaklaşım istenmektedir. Fakat hekimlerin kullanılacak olan materyallerin kullanımı, içeriği ve özelliklerini tam olarak bilmemelerinden dolayı bu tip restorasyonların yapımında isteksiz oldukları saptanmıştır.<sup>17</sup>

Fonksiyon sırasında diş ile restorasyon yüzeyi çok farklı tipte strese maruz kalmaktadır. Bu stresler klas 5 tipi restorasyonlarda daha da kritiktir, çünkü bu tip restorasyonlar çiğneme sırasında bükülmeye uğrarlar. Özellikle de maloklüzyon söz konusu ise bu bükülme kuvvetleri daha da artmaktadır. Restorasyonun kaviteden ayrılmasına sebep olabilmektedir.<sup>11</sup> Klinikte öncelik mine ve dentin çürüğünün tedavisine verilmiştir. Kök çürüklerin tedavisinde uygulanması gereken ideal bir restorasyon tipi henüz tanımlanmamıştır.<sup>18</sup>

Kök yüzeylerine açılan kavitelere sızıntı sorunu azalmış fakat tam olarak çözümlenemediğinden klinikte halen bir sorun olarak karşımıza çıkmaktadır. Bu sorunu en aza indirecek olan estetik materyallerin (kompozit ve kompomer) birbirleriyle ve otopolimerizan kompozit ile kombine kullanım şekillerini deneyerek sızıntı probleminin çözümlenmesinin mümkün olup olmadığını tespit etmektir.

## MATERYAL VE METOD

Çalışmamızda yeni çekilmiş tek köklü 20 adet diş kullanıldı. Çekimden sonra kök yüzeyleri kretuar ile temizlendi ve sulu pomza ile polisaj uygulandı. Mine sement hattının altında olacak şekilde kök yüzeyinin mesial ve distal yüzeylerine 1 mm derinliğinde, 2 mm eninde ve 4 mm boyunda oval kavite açıldı. Kaviteğin aynı hizada olmasına dikkat edildi.

Dişler iki gruba ayrıldı ve her gruba 10 diş paylaştırıldı.

Birinci grupta; - köklerin mesial bölgesinde kaviteye kompomer\*  
- distal bölgedeki kaviteye ışıkla polimerize olan kompozit\*\* yerleştirildi.

Restoratif maddeler iki tabaka halinde yerleştirildi ve ışık tabancası # ile her tabakaya 40 saniye olmak üzere ışık verildi.

İkinci grupta;

-köklerin mesial bölgesindeki kaviteye otopolimerizan kompozit\*\*\* kaide olarak uygulandı, 10 dakika polimerize olması beklenildi sonra üzerine kompomer\* yerleştirildi 40 saniye ışık verildi.

- Distal bölgedeki kaviteye otopolimerizan kompozit\*\*\*\* kaide olarak uygulandı, 10 dakika polimerize olması beklenildi, sonra üzerine ışıkla polimerize olan kompozit\*\* yerleştirildi, 40 saniye ışık uygulandı.

Her adesivin bağlayıcı ajanı kullanma talimatına uygun olarak yapıldı. Restorasyonu tamamlanan dişlerin apikal bölgesine tersine konik frez ile yuva açıldı ve fulvar yardımı ile amalgam kondanse edildi. Bu işlem bittikten sonra restorasyonun çevresinde 1.5 mm açıklık kalacak şekilde iki kat tırnak cilası sürüldü, kurutuldu.

Dişler daha sonra distile su içinde oda ısısında bir hafta bekletildi ve 1 dakikada +5, +55 C derecede 100 defa ısı siklusu uygulandı.

Sıklus işlemi bittikten sonra % 0.5 lik bazik fuksin solusyonunda 48 saat bekletildiler. Bazik fuksinden çıkarılan dişlerin cilası silindi ve elmas separe ile kole seviyesinden kronları kesildi. Dişlerin dişetine yakın kısımdan horizontal kesit alındı. Elde edilen bu kesitlerin stercio mikroskopunda farklı büyütmelelerdeki incelendi ve sızıntı miktarları incelendi. Elde edilen verilere Friedman testi ile Mann Whitney U testi uygulanıp istatistiksel farklılık olup olmadığına bakıldı.

## BULGULAR

Sızıntı derecesinin değerlendirildiği skala aşağıda görülmektedir.

Sızıntı değeri	Boyama Sızıntısı
0	Sızıntı yok
1	Sızıntı sementte ve yan duvarda
2	Sızıntı sementte, yan duvarlarda ve dentinde
3	Sızıntı sementte, yan duvarlarda, dentinde ve pulpaya bakan duvarlarda

## Sızıntı değerlerini gösteren skala

\* Hytac, ESPE, Bonding ajan-Hytac OSB

\*\* Tetric Ceram System Set, VIVADENT, Bonding ajan-Syntac single component

\*\*\* Degufül, SC Microfuller, DEGUSSA

# Dentamerica, Litex 680 A

Tablo I. Kök çürüğünün risk faktörleri (5, 6 no'lu kaynaktan alınmıştır.

1. Ekspoze kök yüzeyleri
2. Azalmış tükürük akışı
3. Yüksek streptokoki mutans ve laktobasillus sayısı
4. Artan karyojenik diyet
5. Yüksek streptokoki mutans ve laktobasillus sayısı
6. Düşük flor uygulaması
7. Sigara
8. Yaşlı bireyler
9. Düşük sosyoekonomik düzey
10. Düzensiz dişhekimi kontrolü

Servikal bölgeden alınan kesitlerde tespit edilen sızıntı değerleri Tablo II'de görülmektedir. İstatistiki analize geçmeden evvel iki grup belirledik. Birinci grupta kompomer ve ışıkla polimerize olan kompozit, ikinci grupta ise otopolimerizan kompozit+kompomer, otopolimerizan kompozit+ışıkla polimerize olan kompozit örnekleri yer almaktaydı. Bundan amacımız polimerizasyon sırasında kontraksiyon yönü kavite duvarına doğru yön gösteren otopolimerizan kompozitin sızıntıyı engellemede üstünlüğü olup olmadığını tespit etmektir.

Tablo II. Örneklerden tespit edilen sızıntı değerleri.

Restoratif madde	Örnek Sayısı	Servikal bölgeden alınan sızıntı değerleri
Kompomer	10	0 0 1 2 0 2 3 1 0 1
İşıkla polimerize olan kompozit	10	1 1 1 2 1 2 3 1 0 0
Otopolimerizan kompozit+kompomer	10	3 3 2 2 3 2 3 2 2 1
Otopolimerizan kompozit+ışıkla polimerize olan kompozit	10	3 3 1 3 3 3 3 2 2 3

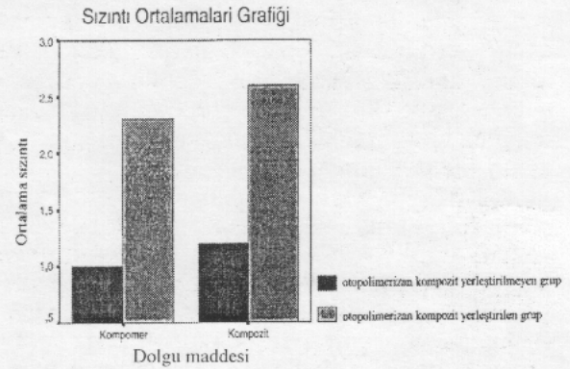
Friedman testi ile Varyans analizi yapıldı ve bu iki grup arasındaki fark önemli çıktı ( $p < 0.01$ ). İkinci grup olan otopolimerizan kompozitin yerleştirildiği kaviteelerde sızıntı değerlerinin oldukça yüksek olduğu tespit edildi.

Şekil I'de dolgu maddeleri ile sızıntı skorlarını gösteren grafik görülmektedir.

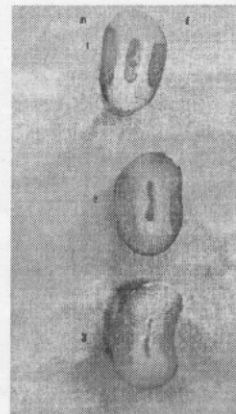
Şekil I'de istatistiki olarak önemli bir fark görülmemesine rağmen kompomer kullanımı otopolimerizanlı ve otopolimerizansız olarak kullanıldığında kompozite göre daha az sızıntı sağlamıştır.

Bu analizlerden sonra yapılan Mann-Whitney U testinde kompomer ve kompozitin sızıntı açısından önemli bir fark görülmemiştir ( $p > 0.05$ ). Aynı test otopolimerizan yerleştirilmiş gruplara uygulandığında arada bir fark tespit edilememiştir.

Resim 1, 2, 3 ve 4'de restoratif maddelerin boya sızıntı skalalarına ait değerler görülmektedir.

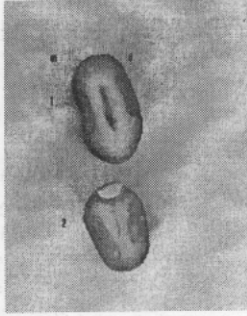


Şekil 1. Dolgu maddeleri ile sızıntı ortalamalarının skorunu gösteren grafik.



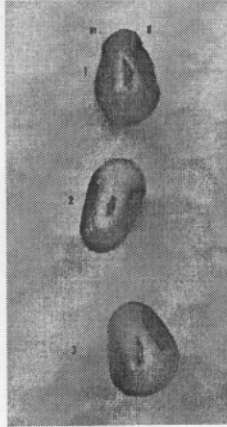
Resim 1. Birinci grupta hazırlanan örneklerde görülen sızıntı dereceleri

1.Örnek: Kompomer 1 no'lu sızıntı, kompozit 2 no'lu sızıntı  
2.Örnek: Kompomer 2 no'lu sızıntı, kompozit 1 no'lu sızıntı  
3.Örnek: Kompomer 0 no'lu sızıntı, kompozit 0 no'lu sızıntı görülmektedir.  
(M: Mesial-kompomer dolgu maddesi var, D: Distal, Kompozit dolgu maddesi var.)



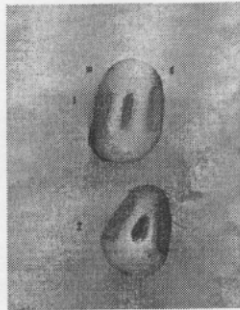
Resim 2. Birinci grupta hazırlanan örneklerde görülen sızıntı dereceleri

- 1.Örnek; Kompomer 3 no'lu sızıntı, kompozit 3 no'lu sızıntı
  - 2.Örnek; Kompomer 0 no'lu sızıntı, kompozit 0 no'lu sızıntı görülmektedir.
- (M: mesial-kompomer dolgu maddesi var, D: distal-Kompozit dolgu maddesi var.)



Resim 3. İkinci grupta hazırlanan örneklerde görülen sızıntı dereceleri

- 1.Örnek; Otopolimerizan+kompomerde 2 no'lu sızıntı, Otopolimerizan+kompozitte 2 no'lu sızıntı
  - 2.Örnek; Otopolimerizan+kompomerde 1 no'lu sızıntı, Otopolimerizan+kompozitte 3 no'lu sızıntı
  - 3.Örnek; Otopolimerizan+kompomerde 3 no'lu sızıntı, Otopolimerizan+kompozitte 2 no'lu sızıntı görülmektedir.
- (M: mesial-Otopolimerizan+kompomer, D:distal-Otopolimerizan+kompozit maddesi var.)



Resim 4.(M: mesial-Otopolimerizan+kompomer, D:distal-Otopolimerizan+kompozit maddesi var.)

- 1.Örnek; Otopolimerizan+kompomer 2 no'lu sızıntı, Otopolimerizan+kompozit 1 no'lu sızıntı
- 2.Örnek; Otopolimerizan+kompomer 3 no'lu sızıntı, Otopolimerizan+kompozit 3 no'lu sızıntı görülmektedir.

## TARTIŞMA

Restoratif materyallerin sızıntı yönünden tatmin edici unsurlara sahip olması için dolgu maddesinin özelliklerinin geliştirilmesi kadar kaviteye yerleştirme tekniği ve farklı dolgu maddeleri ile kombine kullanımları da söz konusu olmaktadır. Restoratif materyalin kavite duvarları ve kenarlarına olan uyumu restorasyonun başarısını göstermektedir.<sup>3,13</sup>

Kök çürüğünün başarılı bir şekilde tedavisinin yapılması lezyonun lokalizasyonu açısından ve çok sayıda yüzey içermesinden dolayı zor olmaktadır. Bu tip çürükler için belirgin bir sınır tanımlama yapmak zordur. Okluzal ve gingival duvarlarda küçük bir andırkat retansiyonu tavsiye edilebilir.<sup>6,15</sup>

Kök yüzeyinde kullanılması için önerilen çeşitli restoratif materyaller bulunmaktadır. Fakat bu dolgu maddelerinin başarısı dentin mine hattına olan uzaklığa, travmaya maruz kalmaya, çürük mevcudiyetine, yeme, fırçalama alışkanlıkları ve klinik işlemler gibi faktörlerden etkilenmektedir.<sup>20</sup>

Kök kavitelerine estetik yaklaşım gerekmektedir. Sonat ve Çağlar<sup>18</sup> kök yüzeyinde kullanılan restorasyonlarda amalgam ve cam iyonomer simana göre kompozit materyalin en az sızıntıyı gösterdiğini bildirmiştir. Fakat kompozit dolgularda renk değişimine ve çürük residivine sık rastlanılmaktadır.

Oysa kök çürüklerinde mine dokusunun az olmasından dolayı kompozitin ömrü az olmaktadır ve kullanımı fazla tavsiye edilmemektedir.<sup>6,17</sup> Çalışmamızda kompozit dolgularda sızıntı oranı yüksek bulunmuştur. Özellikle mine dokusu ile desteklenmeyen kavitelerde kompozit dolgu restoratif madde olarak tavsiye edilmemelidir.

Işıklı polimerize olan kompozit ile otopolimerizan kompozitin polimerize olurken yönleri farklıdır. Işıklı polimerize olan kompozit yüzeyden polimerize olur ve derinleştikçe polimerizasyon azalır. Yüzeyden ışık kaynağına doğru polimerizasyona meyilli olduğundan kavite duvarından kopmaya meyillidir. Oysa otopolimerizan kompozit vücut ısısında polimerize olmaktadır ve kavite duvarına doğru büzülmektedir. Bu durum Şekil II'de a ve b şıkında görülmektedir.<sup>8</sup>

Kompozitlerin yüksek polimerizasyon büzülmesi boşluk formasyonuna, dentine yetersiz bağlanmaya ve kök yüzeyinde rekürrent çürüğe neden olmaktadır. Geliştirilen dentin bonding sistemler kontraksiyon güçlerine karşı gele-

bilmektedir. Bonding sistemler sınırlı derinlikteki kaviteelerde bu tip kopmayı önleyebilir. Fakat baskılanmış polimerizasyon kontraksiyonu kavite duvarlarında artık stres olarak kalmaktadır. Bu artık stresler bağlanma direncini zamanla azaltmaktadır.<sup>6,8,12</sup> Bu durum Şekil II'de c şıkında görülmektedir.

Kompozitlerin bu olumsuz özelliklerini azaltmak için; tabakalı yerleştirme tekniğinin uygulanması sızıntıyı tamamen engellemese de azaltmaktadır. Şekil II'de d şıkında tabakalı yerleştirmenin oluşturabileceği sorunlar görülmektedir. Kullanılan kompozitin hacmini azaltması açısından cam iyonomer siman gibi kaidelerin kullanılması polimerizasyon kontraksiyonunu azaltacaktır.<sup>1,8,10</sup>

Fusayama<sup>8</sup> ışıkla polimerize olan kompozitin geniş, sıg, fasial restorasyonda, otopolimerizan kompozitin ise kavite duvarına adezyonu olması için derin kavitede kullanılması ve üzerine renk uyumu için ışıkla polimerize olan kompozitin yerleştirilmesi gerektiğini bildirmiştir.

Dentin ve sementte sonlanan kök kaviteleri için otopolimerizan kompozitlerin tercih edilmesi

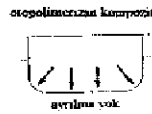gerektiğini bildirmiştir. Oysa bizim çalışmamızın sonuçlarında otopolimerizan kompozitin kaide gibi yerleştirilmesi sızıntının artmasına neden olmuştur. Bu yüzden kök yüzeyinde dentin ile sınırlı olan restorasyonlarda kullanımını önermemekteyiz.

Cam iyonomer simanın uygunsuz sertleşme özelliği, yetersiz estetik özelliklerinden dolayı kullanımları kısıtlıdır. Cam iyonomer yerine poliasit modifiye kompozit resinlerin (kompomerler) kullanımı kabul görmeye başlamıştır.<sup>4</sup>

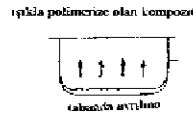Kompomerler; kapsül veya şırınga şeklinde ışıkla sertleşen, kendilerine özel bağlayıcı ajanları ile birlikte kullanılan, karıştırma işlemi istemeyen, tek komponent olan materyallerdir. Kök yüzeyi lezyonlarında fluor içeriği, kolay manipülasyonundan dolayı endikasyonu bulunmaktadır.<sup>2,4,7</sup>

Çalışmamızda da kompomerler en az sızıntı gösteren grup olmuştur. Bu sonuçların ışığında dentin içerikli servikal bölge restorasyonlarında sınırlı flor salma gibi avantajı da göz önünde bulundurulursa kompomerlerin tercih edilmesi gerektiği söylenebilir.

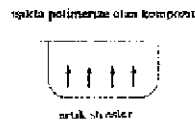
a - ) Otopolimerizan kompozit kavite duvarlarının yönüne doğru büzülme eğilimindedir .




b - ) Işık ile polimerize olan kompozit ışık kaynağına doğru polimerize olur ve kavite duvarından ayrılarak yukarıya doğru büzülme eğilimindedir .



c - ) Bonding ajanın kısıtladığı büzülme kavite duvarında artık stres yaratabilmektedir .



d - ) Tabakalı yerleştirilme tekniğinde 2. tabakanın büzülmesi 1. tabakayı kavite duvarından ayırabilmektedir .



Şekil II. Farklı şekilde polimerize olan kompozit tiplerinin kavite duvarı ile olan uyumları (8 no'lu kaynaktan alınmıştır).

#### KAYNAKLAR

1. Aktener O. Cam iyonomer simanlar. İzmir Dişhek.Odası Dergisi 1991; 4(2): 27-31.
2. Bala O. Poliasit modifiye kompozit rezinler (Kompomerler): Literatür taraması. Cumhuriyet Üniv Derg 1998; 1(2): 113-118.
3. Benderli Y. Mine ve dentin bağlayıcı sistemlerinin yapısal ve fiziksel özellikleri. I Ü Diş Hek Fak Derg 1994; 28: 74-9.
4. Brackett WW, Gunnin TD, Gilpatrick RO, Browning WD. Microleakage of class V compomer and light cured glass ionomer restorations. J Prosthet Dent 1998; 79: 261-3.
5. Burt BA, Eklund SA. Dentistry, Dental Practice and the Community. 4th edition WB Saunders Company 1992: 105-107.
6. Comb DM. Operative dentistry considerations for the elderly. J Prosthet Dent 1994; 72: 517-24.
7. Dayangaç B. Kompozit rezin restorasyonlar. Ankara 2000:95-96.
8. Fusayama T. Indications for self cured and light cured adhesive composite resins. J Prosthet Dent 1992; 67: 46-51.
9. Jordan M, Plasschaert AJ, Soelberg KB, Bogdan MS. Microleakage of four composite resins over a glass ionomer cement base in class V restorations. Quint Int 1985; 12: 817-820.
10. Gökalp A, Durucan G, Karaman S. Cam iyonomer kompozit kaide simanının ve gümtüğü cam iyonomer simanın kompozit rezine bağlanma kuvvetlerinin deneysel olarak araştırılması. Selçuk Üniv Diş Hek Fak Derg 1994; 4(2): 125-128.
11. Hakimeh S, Vaidyanathan J, Houpt ML, Vaidyanathan TK, Hagen SV. Microleakage of compomer Class V restorations: Effect of load cycling, thermal cycling, and cavity shape differences. J Prosthet Dent 2000; 83: 194-203.
12. Kemp-Scholde CM, Davidson CL. Marginal integrity related to bond strength and strain capacity of composite resin restorative systems. J Prosthet Dent 1990; 64: 658-64.
13. Liberman R, Ben-Amar A, Eli I, Judes H, Peer M. A comparison of the influence of two bonding agents on the marginal seal of composite resin restorations in radicular dentin an in vitro study. Quint Int 1985; 8: 539-543.
14. MacEntee MI, Prosth D. How severe is the threat of caries to old teeth? J Prosthet Dent 1994; 71: 473-77.
15. Mount GJ. Minimal treatment of the carious lesion. Int Dent J 1991; 41: 55-59.
16. Retief DH. Adhesion to enamel and dentin. Am J Dent 1989; 2: 133-144.
17. Solak H, Ersöz E, Ersöz F, Günyaktı N. Dişhekimlerinin kole defektlerine yaklaşımları. A Ü Diş Hek Fak Derg 1996; 23(1): 23-31.
18. Sonat B, Çağlar G. Kök yüzeyi restorasyonlarında kenar sızıntısı. H Ü Diş hek Fak Derg 1992; 16(1-4): 38-41.
19. Tiritioğlu M, Görtücü J. Geriatrik hastalarda kök çürüklerinin önlenmesinde ve tedavisindeki gelişimler ve öneriler. H Ü Diş Hek Fak Derg 1999; 23(3-4): 55-59.
20. Vanherle G, Lambrechts P, Braem M. An evaluation of different adhesive restorations in cervical lesions. J Prosthet Dent 1991; 65: 341-7.

#### YAZIŞMA ADRESİ

Doç.Dr.Bilinç BULUCU

Ondokuz Mayıs Üniversitesi

Dişhekimiği Fakültesi

Diş Hastalıkları ve Tedavisi Anabilim Dalı

55139-Kurupelit/SAMSUN

Tel:0.362.4576000/3003-3364