

ÇÜRÜĞÜN ERKEN DÖNEMDE TEŞHİSİ VE ÇEŞİTLİ FAKTÖRLER İLE OLAN İLİŞKİSİ

Yrd.Doç.Dr.Bilinç BULUCU

EARLY DETECTION OF THE CARIES AND ITS RELATION WITH MULTIPLE FACTORS

SUMMARY

Early detection of a caries lesion would enable the dentist to use prophylactic measures to remineralize the tooth and avoid applying restorative procedure. It is important for the dentist to estimate the decay risk group and take preventive measures. Also the etiology of caries is known, the effect of saliva content, minerals, fluor, tooth-paste on the progressing of caries is important. This article is written to remind some of these effect on decay.

Key Words: Early caries lesion, fluor, saliva, prophylacsy.

ÖZET

Çürüğün erken dönemde teşhis edilmesi hekimin profilaktik önlemleri alarak remineralizasyonu artırma yoluna gitmesini ve restoratif işlemden kaçınmasını sağlayacaktır. Hekimin özellikle çürük riski bulunan hastaların tespitini yaparak koruyucu önlem alması hususu son derece önemlidir. Çürüğün etyolojisi bilinmekle beraber tükürük içeriği, mineraller, flor, macun gibi faktörlerin çürük üzerinde nasıl bir etkiye sahip olduğunun hatırlanması amacıyla derlenmiş bir makaledir.

Anahtar Kelimeler: Erken dönem lezyon, fluor, tükürük, profilaksi

GİRİŞ

Diş çürüğü mineral içerikli dişte görülen lokalize çözülmeye ile belirgin bir durumdur. Çürüğe etki eden olaylar karmaşık olup mine ve dentinde farklı boyutlarda hidroksiapatit kristallerinin erimesini içermektedir.¹⁴

Çürük tek bir faktöre bağlı olmayıp multi-faktöriyel etyolojiye sahiptir. Bakteri plağı, tükürük yapısı, besin artıkları (fermente edilebilen karbonhidrat), karyojenik mikroorganizma (streptokokus mutans ve laktobasillus türleri) ve zaman gibi faktörlerin yanında genetik, alışkanlık, yaş, eğitim düzeyi, sosyal faktörler, sağlık durumu, ekonomik düzey ve coğrafi durumun çürük gelişimi üzerinde etkisi bulunmaktadır.^{2,9,21,23}

Klinisyen için en önemli sorun hastanın yüksek, orta veya düşük çürük risk grupları içinde hangisine ait olduğunu tespit etmektir. Hastanın hikayesi, klinik ve laboratuvar deneyleri riskin klasifikasyonunu belirlemede yardımcı faktörler olabilmektedir.²⁴

Tablo 1'de yüksek ve düşük çürük risk grubunu gösteren şema görülmektedir.

Çürükteki kimyasal değişiklikler şunları içermektedir:

- Düşük mineral yoğunluğu,
- Düşük kalsiyum/fosfat oranı
- Magnezyum ve karbonat konsantrasyonunda azalma,
- Yüksek flor konsantrasyonu.¹⁹

Tablo 1. Yüksek ve düşük çürük risk gruplarını gösteren tablo. (24 no'lu kaynaktan alınmıştır).

Yüksek Risk Grubu	Düşük Risk Grubu
Hasta Hikayesi	Hasta Hikayesi
1 -Düzensiz bakım kontrolü	1 -Düzenli hekim kontrolü
2 -Çürüğe bağlı restorasyon değişikliği	2 - Medikal sorun yok
3 -Medikal sorunlar var (Kardiyovasküler ilaç alımı , radyasyon tedavisi gibi)	3 -Yıı bir flor alımı hikayesi
4 -Yetersiz flor alımı hikayesi	4 - Riskli iş grubunda değil
5 - Riskli iş grubuna dahil olma (Fırma , şekerçi gibi)	5 - Az şeker tüketimi
6 -Sık şeker tüketimi	6 -Yüksek sosyo ekonomik düzey
7 - Düşük sosyo ekonomik düzey	
Klinik inceleme	Klinik inceleme
1 -Çok sayıda primer / rekürren çürük	1 -Primer rekürren çürük yok
2 -Çok sayıda restorasyon	2 -Restorasyon yok veya bir iki tane
3 - Çürüğe bağlı çekimler	3 - Çürüğe bağlı çekim yok
4 - Çürüğe bağlı endodontik tedaviler	4 - Çürüğe bağlı endodontik tedavi yok
5 - Yetersiz oral hijyen	5 - Fissür sealant kalıntılar var
	6 -Yıı bir oral hijyene sahip
Laboratuvar inceleme	Laboratuvar inceleme
1 -Düşük tükürük akışkanlık oranı dinlenme < 0.16 ml / min uyarılmada < 0.5 - 0.7 ml /min	1 -Yeterli tükürük akışkanlık oranı dinlenme > 0.4 ml / min
2 -Yüksek oranda streptokokus mutans > 10 ⁶ CFU / ml	2 -Düşük oranda streptokokus mutans < 10 ⁷ CFU / ml
3 - Yüksek Laktobasillus > 10 ⁵ CFU / ml	3 -Düşük Laktobasillus < 10 ³ CFU / ml

* CFU (Colony Forming Unit , Koloni Oluşma Birimi)

Koruyucu dişhekimliğinde uygulamalar sadece beslenme şekilleri, ağız hijyeni ve fluor konuları ile sınırlı kalmayıp tükürük miktarı, içeriği, bireyin immünolojik yanıtı, bakteri plağının yapısı ve mikrobiyolojik incelemeleride kapsamına dahil etmelidir.^{17,20}

Erken Dönem Çürük Gelişimi

Mine; kemik ve dentinden daha yoğundur. Mineral/organik fazları, su içeriği ve inorganik oranları farklıdır. Bu dokularda kristallerin oryantasyonunda büyük farklılıklar vardır.¹⁹

Mine dokusunda iki farklı lezyon tanımlanabilir:

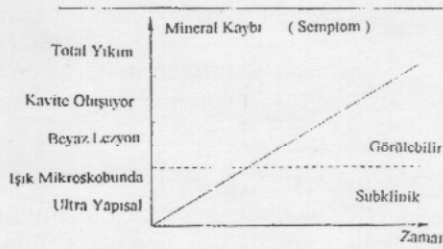
Erozyon: Minenin yüzeyden çözünmesi,

Çürük: Fluor içeren yüzey tabaka sağlam kalmakta, yüzeyin altındaki mine çözünmektedir.

Mine dokusunun farklı alanlarda farklı bir dirence sahip olduğu gözlenmiş fakat bunun nedenine tatmin edici bir açıklama getirilememiştir.¹⁸

Mine yüzeyinin bozulmadığı erken dönem lezyonlar tükürüğü remineralizasyon ajanı olarak kullanarak remineralize olabilmektedir.²²

Erken dönem mine çürüğünde karbonat ve magnezyum kaybedilen iki adet önemli elementtir. Minenin erken dönemdeki çözülme süreci submikroskopik seviyede olmaktadır. Klinik olarak ilk mine lezyonu mineral kaybının beyaz lezyon gibi görülebilir duruma geldiği zaman gibi ancak oldukça geç bir dönemde görülmektedir.^{13,19} Şekil 1'de zamana bağlı olarak mineral kaybının ilerlemesi görülmektedir.



Şekil 1. Zamana bağlı olarak mineral kaybının ilerlemesini gösteren grafik (28 no'lu kaynaktan alınmıştır).

Çürük klinikte minenin demineralize iç tabakasında fark edilmeden başlar ve sadece mikroskopik teknik ile görülebilmektedir.²⁴

Yüzey tabakada mineral çözülmesi olduğunda prizma kını genişler, prizma korlarındaki apatit kristalleri yıkılır. Daha sonra interprizmatik substans etkilenir. Bu yıkımlardan sonra bakteri invazyonu tüm prizmaların derinliği boyunca görülür. Yıkılan mine alanını çok sayıda mikroorganizma doldurmaktadır.¹¹

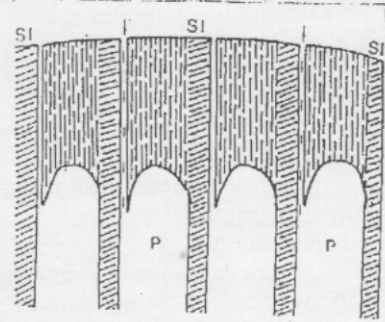
Şekil 2'de mine prizmalarının etkilenmesini gösteren şema, Şekil 3'de ise çürük lezyonunda oluşan çeşitli kristal şekillerin şeması görülmektedir.

Erken mine lezyonunda yüzeyden içe doğru dört farklı bölge tespit edilir;

- Yüzey alan,
- Lezyon gövdesi,
- Koyu alan,
- Saydam alan.

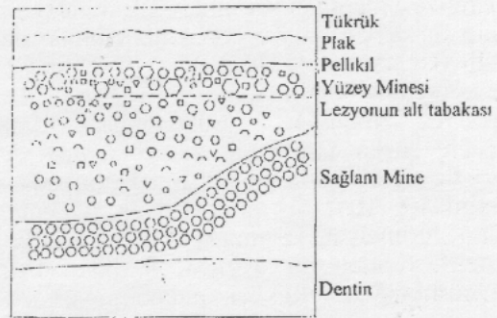Yüzey alan ve koyu alanın remineralizasyon fenomeni sonucu olarak, lezyon gövdesi ve saydam alanın ise demineralizasyon sonucu oluştuğu varsılmaktadır.¹¹

Çürüğün ilerlemiş durumunda değilde primer erken lezyonun teşhisinde problemler yaşanmaktadır. Primer lezyon için koruyucu veya restoratif bir tedavinin karar aşamasında çelişkiler yaşanmaktadır.



SI: Interprizmatik substans (Yıkımdan daha az etkileniyor)
P: Prizma korları (Yıkımda zedelenip, yok oluyor.)

Şekil 2. Mine prizmalarının etkilenmesini gösteren şema (11 no'lu kaynaktan alınmıştır).



Orta boy altıgenler: İlk dental apatit, Yuvarlaklar: CaF₂
Kareler: (CaMG)₃(PO₄)₂
Geniş boy altıgenler: Tekrar çökelen apatitler (daha az karbonat, az magnezyum, daha fazla flor içerir). Üçgenler: Dikalsiyum fosfat dihidrat.

Şekil 3. Çürük lezyonunda oluşan çeşitli kristal şekillerin şematik görünümü. (19 no'lu kaynaktan alınmıştır).

Erken Dönemde Çürüğün Teşhisi

Çocuklarda ve gençlerde çürüğün erken tanısının büyük önemi vardır. Çürüğün erken dönemde fark edilmesi remineralizasyonu arttırabilecek etkili bir proflaktik önlem alınmasını ve klinikte harcanan zamanın azalmasını sağlayacaktır.^{3,6}

Çürüğün teşhisinde kullanılan keskin sonda travmatik defekt yapabilmektedir. Sondlamak enfekte alandan karyojenik florayı başka tarafa göndermekte, remineralize olma potansiyeli olan minede irreversibl travmatik defekt yapabilmektedir. İnceleme ile yapılan diagnozdan daha fazla bir doğruluk yanı olmadığı bile söylenmiştir.²⁴

Özellikle erken dönem çürük teşhisinde yıkıcı olmayan yöntemler tercih edilmelidir. Bu yöntemlerden biri "Light Scattering Metodudur". Yeni başlayan çürük lezyonu kendisini çevreleyen sağlam mine dokusuna göre daha beyaz görünür. Nedeni lezyonun içindeki güçlü ışık saçılmasıdır. Işığın saçılma katsayısının miktarı ölçülür. Bu yeni optik metod sadece yumuşak yüzey çürük lezyonu için geçerlidir. Mine lezyonlarının gerilemesinin tespitinde kullanılabilceği için klinik önemi vardır.³

Optik metodlar ile çürük tespiti çürüğün fiziksel özellikleri ile olmaktadır. Mine lezyonunun yüzey tabakası pörozlüdür. Fakat mineralden yavaş zengindir. Lezyonun altındaki alanın mineral içeriği düşüktür. Sağlam minede ışık zayıf dağılır, çürük minede ise güçlü dağılmaktadır. Işık yansıtılarak yapılan çalışmalarda dişin renk, doku ve saydamlık değişimleri dikkate alınmaktadır.^{3,24}

Laser Fluorescence: 488 nm dalga boylu argon ion lazer kaynağı olarak kullanılmaktadır. Demineralize alanlar karanlık görülmektedir. Özellikle fissür çürüklerin erken döneminde derine ilerleyen siyah çizgi leke ile ayırt edilmeyebilir ve kolaylıkla dentine ilerleyebilir.^{3,24}

Karies Meter L: Çürük tanısında kullanılan bir başka yöntemdir. Bu yöntemde diş dokuları ile ağız mukozası arasındaki impedans değerlerini 400 Hertz'lik alternatif akım altında yeşil, sarı, turuncu ve kırmızı renkli ışıklarla kolayca belirleyebilen bir aygıttır. Renkler dişin sağlam, çürük ve derinliği hakkında bilgi vermektedir.⁶

Tükrük Çürük İlişkisi

Hücre için kan ne kadar önemliyse, mine dokusu içinde tükrük o kadar önemlidir. Çünkü tükrüğün dişler ve yumuşak dokular ile direkt bir ilişkisi vardır. Tükrük ile mine arasında sürekli

bir kalsiyum ve fosfat ion değişimi olmaktadır. Özellikle ağız kuruluşunda görülen rampant kari- eslerde tükrüğün önemi daha da belirgindir.^{7,17,22}

Tükrüğün görevleri şöyle sıralanabilir;

- Sert ve yumuşak dokuları desikasyondan korur.

- Tad duyusunu arttırır.

- Yiyecekleri kayganlaştırarak çiğneme ve yutmayı kolaylaştırır.

- Ağız temizliğini hızlandırır.

- Tükrük enzimleri çözülmemen karbonhid- ratların ağızdan uzaklaştırılmasını kolaylaştırır.

- Bakteri plağının ürettiği organik asitleri tamponlar.

- Diş yüzeyi üzerindeki tükrük proteinleri; mineral kaybı ve bakteri adezyonunu inhibe eder.

- Tükrük ve mine yüzeyindeki minerallerde denge unsuru vardır.

- Tükrük mineralleri demineralizasyonu in- hibe edecek ve remineralizasyonu arttıracak şekilde diş dokusu üzerinde görev yapar.^{20,22}

Tükrüğün tamponlama kapasitesi çürük oluşturma riskini belirlemede önemli bir kriterdir. Tükrük akışkanlığının asidi tamponlamaya yeterli olmadığı durumlarda çürük oluşmaktadır.^{20,22}

Özellikle karyojenik bir besinden sonra yir- mi dakika süreyle şekersiz sakız çiğnemek tükrük akışını arttıracığından ve tamponlama kapasitesi- ni yükselteceğinden tavsiye edilebilecek pratik bir öneri olabilir. Bu metod ile minede görülen beyaz lezyonların remineralizasyonun hızlandığı belirtilmiştir.^{8,16,17,20}

Tükrüğün akış hızı, pH'sı ve tamponlama kapasitesi kişiler arasında önemli farklılıklar göstermektedir. Tükrüğün değeri tek başına kişinin diş sağlığı ile ilgili durumunu tespit et- mede yetersiz kalacaktır. Tükrüğün içindeki tabii bir mekanizma ile çürük önlenmesi bir noktaya kadar olabilmektedir.^{15,20}

Mineral-Çürük İlişkisi

Tükrük içerisinde bulunan eser elementlerin çürük aktivitesi ile olan ilişkisi üzerine yapılan araştırmalarda elementlerin çürük üzerinde art- tırıcı veya azaltıcı rolü üzerinde durulmakta- dır.^{7,15}

Doğangün ve arkadaşlarının⁷ çalışmasında magnezyum düzeyinin DMFT indeks değeri fazla olan kişilerde düşük çıkması magnezyumun çürük oluşumun önleyici bir etkisinin olabi- leceğini gösterdiğini söyler. Düşük magnezyum düzeyleri diş çürüğü oluşumunda bir rolü olabilir.

Kızıoğlu ve Bakan¹⁵ ise magnezyumun çürük insidansı ile bir ilişkisi olmadığını bildir- miştir. Tükrük pH'sı ile fosfor ve alfa amilaz arasında negatif ilişki saptanmış, tükrük pH'sı

azalınca alfa amilaz artmış ve çürük oluşumunun kolaylaştığını söylemişlerdir.

Oysa bir başka çalışma amilaz enzimi olsun veya olmasın bakteri plağının nişastayı direk organik aside çevirdiğini bildirmiştir.²²

Fluor-Çürük İlişkisi

Fluor dört yolla plak diş sistemi ile etkileşmektedir;

- Mineral çözülmesinde azalma yapar,
- Mineral çözülmesinde inhibisyon yapar,
- Bakteri plağının asit formasyonunda inhibisyon yapar,
- Reminerilazasyonda artma yapar.²⁷

Fluorun çürük koruyucu etkinliği farklı faktörlerin kombinasyonu ile olmaktadır. Tükürük ve mine yüzeyi arasında kalsiyum ve fosfat ion alışverişi sürekli olarak olmaktadır. Deminerilizasyon ve remineralizasyon arasındaki bu denge deminerilizasyon lehine bozulduğunda mine üzerinde görülebilir bir defekt oluşmaktadır. Plak ve tükürükteki ufak miktardaki fluor bu dengeyi olumlu yönde değiştirmeye yeterlidir.^{5,17,21,25}

Fluor konsantrasyonu ile deminerilizasyon/remineralizasyon hakkında şöyle bir klinik anlatım vardır;

- Artan fluor konsantrasyonun artan kariosomatik oluşuma bir faydası olmayabilir.
- Düşük fluor konsantrasyonun uzun zaman diliminde artması klinik etkinliğin artmasında daha uygun olabilir.¹⁰

Buna göre fluorun çürük önlemede en etkili kullanımı düşük düzeyde, sürekli olarak ağız kavitesinde bulunmasıdır. Fluorun önemli rezervuarı plaktaki, tükürükteki, ağız yumuşak dokularında ve mine yüzeyine gevşek bağlanan fluordur. Düzenli, düşük seviyede fluor açığa çıkması çürük önlemede en etkili olanıdır.²⁶

Minedeki beyaz lezyonun fluor içeriği komşu sağlam mineye göre daha fazladır. Mine çürüklerinde sık olarak düşük fluor uygulanımı yılda bir, iki kere yüksek fluor doz uygulanımına göre daha etkilidir. Solusyonda bulunan düşük düzeydeki fluor mine kaybını azaltmaktadır.⁴

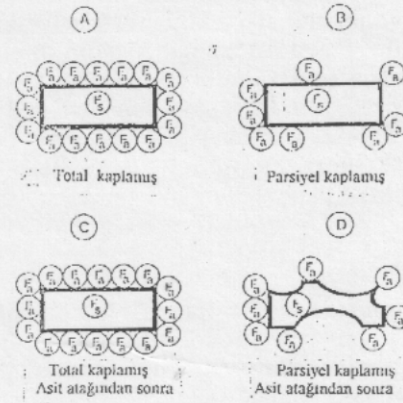
Mine içinde mevcut bulunan fluor solusyondaki fluora göre daha az önem arz etmektedir. Çünkü minenin içindeki fluor kristal yapı çözülene kadar ortaya çıkmamaktadır. Dolayısı ile mine yapısına bağlanmış bulunan fluor minenin deminerilizasyonunu inhibe etmede çok fazla etkili olamamaktadır.^{4,5}

Minenin yüzeyden absorbe ettiği fluorun daha çok çürük önleyici etkili olduğu varsayılmaktadır. Tükürük gibi solusyonda düşük konsantrasyonda bulunan fluor mineral ionları salabilir, fluorapatit veya fluor-hidroksiapatit olarak tekrar

çökelebilmektedir. Bu mekanizma mineral ionların kaybını engellemektedir. Fluordan zengin apatitin kritik pH'sı hidroksiapatite göre oldukça düşüktür.^{5,24}

Şekil 4'de asit atağına maruz kalan mine tabakasına yüzeydeki fluor ionunun nasıl etkisi olduğu gösterilmektedir.

Asit koşullar altında fluor içeren ve içermeyen apatit çözünür. Fakat fluor içeren apatit kristali çözündüğünde fluor ionu remineralizasyonu arttıracaktır ve daha ileri bir çözülme engelleyecektir. Fluor daha stabil kristal formasyonu yapar. Solusyonda düşük seviyede fluor olması en düşük asit durumunda bile apatit formasyonunu artırır. Fluorun apatit halinde veya solusyon halinde olması apatitin çözünmesini engeller.¹⁹



Fa: Mine kristallerinin absorbe ettiği fluor
Fs: Mine kristalleri içinde bulunan bağlanmış haldeki fluor (Solid fluor)
A: Fluor ionu mine yüzeyini tamamen örtmüş durumda
C: Asit atağından sonra mine yüzeyinde çözülme yok
B: Fluor ionu mine yüzeyini kısmen örtmüş durumda
D: Asit atağından sonra mine yüzeyinde yer yer çözümler görülmektedir.

Şekil 4. Asit atağına maruz kalan mine tabakasına yüzeydeki fluor ionunun etkisi. (4 no'lu kaynaktan alınmıştır).

Diş Macunu-Çürük İlişkisi

Fissür, aproksimal ve gingival kenarlar çürüğe şüpheli bölgelerdir ve çoğu zaman plak ile kaplıdır. Dolayısı ile mine yüzeyi hemen fluor ionu ile reaksiyona müsait olamamaktadır.²⁵

Fluorlu diş macununun günde iki kez kullanılması tükürüğün koruyucu özelliğini artırır. Fakat fırçalama sonrası oniki saat gibi uzun süreli etki pek geçerli olmamaktadır. Özellikle aproksi-

mal çürükleri önleme açısından florurlu macun kullanımını yetersiz kalmaktadır. Çünkü aproksimal bölgede yoğun şekilde kolonize olan bakterilere karşı antibakteriyel etkinliği yetersizdir.^{9,17}

Fluoridin streptokok, laktobasil ve aktinomycesler üzerinde antimetabolik etkisi olduğunun anlaşılması bu iona bir avantaj sağlamıştır.⁹

Sodyum fluor ve bikarbonat içeren macun sadece sodyum fluor içeren macuna göre daha ileri bir baskılama etkisi göstermiştir. Bikarbonat tükürük pH'sını yükseltmekte asit üreten bakteriler için uygun olmayan bir pH yaratmaktadır.⁹

Sodyum+Trikloran içerikli macun en ileri baskılamayı yapmıştır. Trikloran ağız içinde pek çok retansiyon yeri bulur ve zamana bağlı olarak yavaş yavaş salınır. Stronsiyum iyonu da diş yüzeyine kolaylıkla tutunur, yavaşça salınır ve antibakteriyel etkinliğe sahiptir.⁹

Klorheksidin antiplak etkisinden dolayı ağız gargarası ve jel hali sıkça kullanılan antibakteriyel bir ajandır. Fakat macun içinde uzun süreli kullanımı sonucu oral zararlar olabileceğinden macunlarda trikloranın kullanımı daha avantajlı hale gelmiştir. Çünkü trikloran klorheksidine benzer bir antiplak aktivitesi göstererek pelikül yüzeyinde birikir ve plak oluşumunu geciktirir.^{1,9,12}

SONUÇ

Günümüzde diş kayıplarının en önemli nedenlerinden bir tanesi çürüktür. Çürüğe sebep olan etkenlerin bilinmesi bu sorunun önüne geçilmesini tam olarak önleyememektedir. Klinikte risk grubu yüksek hastaları tespit ederek kontrol altında tutabilmek bile önemli bir gayrettir. Çürük oluşumu ve gelişiminin kaçınılmaz olduğunu varsayarak oluşan çürüğü erken tespit etmek ve restorasyondan ziyade remineralizasyon yoluna gidilmesine yönelik çalışmaların ilerlemesi arzu edilmektedir.

KAYNAKLAR

1. Alpöz AR, Eronat C. Diş çürüğünden korunmada klorheksidin kullanımı. İ Ü Diş Hek Fak Derg 1995; 29: 261-4.
2. Anderson MH, Molvar MP, Powell LV. Treating dental caries as an infectious disease. Operative Dentistry 1991; 16: 21-28.
3. Angmar-Mansson B, Al-Khatieb S, Tranacus S. Monitoring the caries process. Eur J Oral Sci 1996; 104: 480-485.
4. Arends J, Christoffersen J. Nature and role of loosely bound fluoride in dental caries. J Dent RES 1990; 69: 601-605.
5. Cate M. Review on fluoride, with special emphasis on calcium fluoride mechanisms in caries prevention. Eur J Oral Sci 1997; 105: 461-465.
6. Dayangaç B. Diş çürüğü tanısı için yeni bir yöntem. Hacettepe Diş Hek Fak Derg 1990; 14(4): 212-213.
7. Doğangün R, Çağlayan F, Kayakırılmaz K, Özgüneş H, Çelik H. Diş çürüğü insidansı fazla olan hastalarda parotis salya ve serum magnezyum düzeyleri. Hacettepe Diş Hek Fak Derg 1987; 11(3): 187-189.
8. Dural S, Avcu N, Özbek M. Yemeklerden sonra çiğnenen şekerli ve şekerless sakızların plar pH'sına olan etkisi. Atatürk Üniv Diş Hek Fak Derg 1994; 4(1): 25-28.
9. Dülgerül T, Atakul F, Bakır Ş. İçerikleri farklı dört diş macununun tükürük mutans streptokokları ve laktobasil düzeyleri üzerine etkisi. İ Ü Diş Hek Fak Derg 1998; 32: 186-192.
10. Featherstone JDB, Glana R, Shariati M, Shields CP. Dependence of in vitro demineralization of dental enamel on fluoride concentration. J Dent Res 1990; 69: 620-625.
11. Frank RM. Structural events in the caries process in enamel, cementum and dentin. J Dent Res 1990; 69: 559-566.
12. Gjerme P, Saxton CA. Antibacterial dentifrices. J Clin Period 1991; 18: 468-473.
13. Groeneveld A, Van-Eck AAMJ, Durks OB. Fluoride in caries prevention: Is the effect pre-or post-eruptive? J Dent Res 1990; 69: 751-755.
14. Ingram GS. Chemical events during tooth dissolution. J Dent Res 1990; 69: 581-586.
15. Kürzioğlu Z, Bakan N. 22-28 yaşları arasındaki çürüklü ve çürüksüz bireylerde tükürük Ca, P, Mg, alfa amilaz, pH değerleri ve tamponlama kapasitesinin karşılaştırılması. Atatürk Üniv Diş Hek Fak Derg 1993; 23 (2): 1-6.
16. Koparal E, Eronat C. Yiyecek ve içeceklerin karbojenik potansiyelleri. Atatürk Üniv Diş Hek Fak Derg 1999; 26(2): 193-200.
17. Krisek DB. Nature or nurture: Diet, dental caries and oral immunology. J Of Marmara Univ Dent Fac 1998; 3(1): 704-709.
18. Larsen MJ. Chemical events during tooth dissolution. J Dent Res 1990; 69: 575-580.
19. Le Geros RZ. Chemical and crystallographic event in the caries process. J Dent Res 1990; 69: 567-574.
20. Menteş A, Kargül B, Tanboga İ. Tükürük akış hızı, pH ve tamponlama kapasitesi ile çürük indeksi arasındaki ilişkinin bir grup genç erişkinde incelenmesi. A Ü Diş Hek Fak Derg 1995; 22(1): 27-33.

21. Midda M, Köning KG. Nutrition, diet and oral health. *Int Dent J* 1994; 44: 599-612.
22. Moss SJ. The relationship between diet, saliva and baby bottle tooth decay. *Int Dent J* 1996; 46: 399-402.
23. Navia JM. Nutrition and dental caries: Ten findings to be remembered. *Int Dent J* 1996; 46: 381-387.
24. Newburn E. Problems in caries diagnosis. *Int Dent J* 1993; 43: 133-142.
25. Ogaard B. Effects of fluoride on caries development and progression in vivo. *J Dent Res* 1990; 69: 813-819.
26. O'Mullane DM. Introduction and rationale for the use of fluoride caries prevention. *Int Dent J* 1994; 44: 257-261.
27. Shellis RP, Duckworth RM. Studies on the cariostatic mechanisms of fluoride. *Int Dent J* 1994; 44: 263-273.
28. Thylstrup A. Clinical evidence of the role of pre-eruptive fluoride in caries prevention. *J Dent Res* 1990; 69: 742-750.