

## POSTERİOR MANDİBULAR BÖLGEDE 'SPLIT KRET' TEKNİĞİ KULLANILARAK İMLANT YERLEŞTİRİLMESİ: OLGU BİLDİRİMİ

### İMLANT PLACEMENT USING 'SPLIT CREST' TECHNIQUE IN POSTERIOR MANDIBULAR REGION: A CASE REPORT

*Kenan ERATALAY*‡

*Tolga F. TÖZÜM*\*

*Güliz N. GÜNCÜ*†

*İbrahim TULUNOĞLU*§

#### ÖZET

Dental implant uygulamaları eksik dentisyonun olduğu bölgelerde güvenilir şekilde uygulanabilen ve hastaların sabit protetik restorasyonlar kullanmalarına olanak sağlayan tedavi seçeneğidir. Son yıllarda kabul edilmeye başlanılan düşünce kemiğin olduğu yere implant uygulanmasından ziyade, olması gereken bölgeye implant yerleştirilmesi yönünde değişmektedir. Bu durum, farklı ileri cerrahi yöntemlerin ortaya çıkmasına ve uygulanan implant cerrahi tekniklerinin daha da hızlı şekilde ilerlemesine neden olmuştur. Bu raporda alt posterior bölgede yetersiz lateral kemik genişliği olan bir hastaya 'split kret' yöntemi uygulanarak anında dental implantların yerleştirilmesi sağlanmıştır. İki yıllık takip sonuçları istenilen düzeyde iyileşme elde edildiğini göstermektedir.

**Anahtar kelimeler:** Dental implant, split kret tekniği, diş eksikliği.

#### SUMMARY

Dental implants are safely used to restore the loss of dentitions and the patients can use fixed prosthesis after implant applications. Recent knowledge demonstrated that implants should be placed where available instead of searching for available alveolar bone sites. This situation caused the improvements of various advanced surgical procedures, and accelerated the application of dental implant surgeries. This report presents a 'split crest' surgery performed at mandibular left posterior site with unavailable lateral bone width augmented with immediate dental implant replacement. Two years follow-up of the patient demonstrated a successful healing.

**Keywords:** Dental implant, split crest technique, tooth loss.

**Makale Gönderiliş Tarihi :** 31.10.2005

**Yayına Kabul Tarihi:** 13.02.2006

‡ Hacettepe Üniversitesi, Diş Hekimliği Fakültesi, Periodontoloji Anabilim Dalı, Ankara. Prof. Dr.

\* Hacettepe Üniversitesi, Diş Hekimliği Fakültesi, Periodontoloji Anabilim Dalı, Ankara. Yrd. Doç. Dr.

† Hacettepe Üniversitesi, Diş Hekimliği Fakültesi, Periodontoloji Anabilim Dalı, Ankara. Ar. Gör. Dr. Dt.

§ Hacettepe Üniversitesi, Diş Hekimliği Fakültesi, Protetik Diş Tedavisi Anabilim Dalı, Ankara. Doç. Dr.

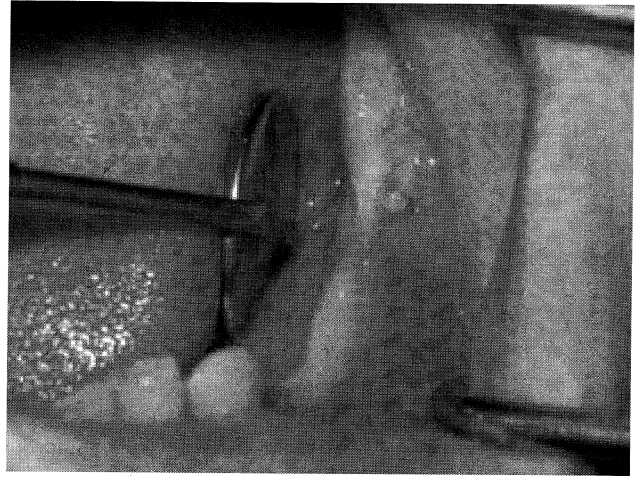
## GİRİŞ

Dental implantlar, hareketli veya sabit bir proteze destek olmak amacıyla oral dokularda kemik içine yerleştirilen alloplastik maddelerdir<sup>21</sup>. Hastaların dental implantlarla başarılı bir şekilde tedavi edilebilmelerinde pek çok faktör rol oynamaktadır. Uygun hasta seçimi, uygun boyutta ve tipte implant seçimi, uygun cerrahi yaklaşım, uygun kalitede, şekilde ve hacimde kemik bulunması, bu faktörlerden en önemlileridir<sup>2</sup>. Eğer cerrahi işlem öncesi gerçekleştirilen değerlendirmede, implant uygulanacak bölgede alveolar kretin çok dar olduğu veya kemiğin dikey yüksekliğinin yetersiz olduğu saptanırsa, bu yetersizlik implant cerrahisi öncesinde veya sırasında uygun bir cerrahi işlem ile düzeltilebilir<sup>8</sup>. 'Onlay' kemik greftleri, yönlendirilmiş kemik rejenerasyonu, interpozisyonel sandviç osteotomileri, alveolar distraksiyon osteogenezi işlemleri ve split kret tekniği, kret yükseltilmesi gerçekleştirilmek için kullanılabilirler<sup>5,11,13,16,23</sup>.

Keskin ve dar alveolar kretler 'split kret' tekniği uygulanarak, genişletilebilir ve bu bölgelerde implant tedavisi başarıyla uygulanabilir<sup>15</sup>. Bu cerrahi yaklaşım ilk defa Tatum<sup>19</sup> tarafından transmukozal implantların yerleştirilmesi için geliştirilmiştir. Daha sonraki yıllarda ise implantların uygun pozisyon ve açıda yerleştirilmesi amacıyla split kret tekniğinin modifikasyonları kullanılmıştır<sup>6,7,18,20</sup>. Bu teknikte alveol kretinin dış kortikal tabakası labial yönde hareket ettirilerek, uygun çaptaki implantların yerleşmesine izin verecek ölçüde kret genişliği artırılmaktadır<sup>6,7,18,20</sup>. Split kret tekniği, genellikle süngerimsi kemiğin daha yoğun olduğu maksillada uygulanmaktadır<sup>6</sup>. Bu vaka raporunda, mandibular posterior bölgede gerçekleştirilen alveolar split kret tekniği ve takiben gerçekleştirilen dental implant uygulaması anlatılmaktadır.

## OLGU SUNUMU

Kırkaltı yaşındaki bayan hasta sol mandibular posterior bölgesindeki diş eksikliği nedeniyle fakültemize başvurmuştur. Klinik ve radyografik muayeneler sonucunda sol posterior bölgede kret genişliğinin (yatay yönde), uzun süren dişsizlik sonucu, yetersiz olduğu (3 mm yatay, 14 mm koronapikal) saptanmıştır (Resim 1). Hasta tek taraflı dişsizliğin çözümü açısından hareketli protez kullanmayı tercih etmediğinden ötürü implantla tedavi seçeneği önerilmiştir.



Resim 1. Sol mandibular posterior bölgedeki yetersiz kret genişliği (3 mm vestibulo - lingual).

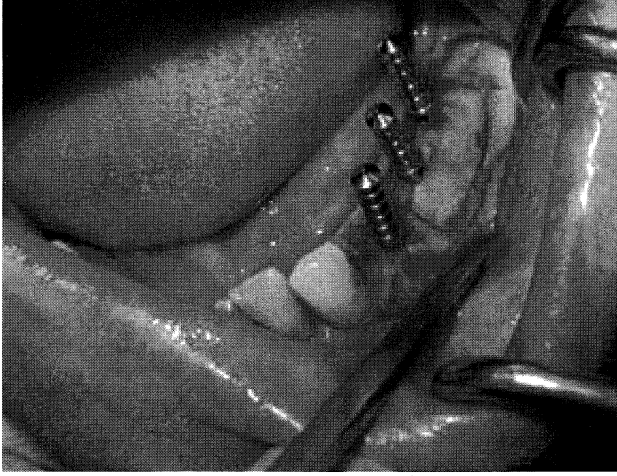Yapılması planlanan cerrahi işlemler hakkında hastaya detaylı bilgi verilmesini takiben oral hijyen uygulamaları tarif edilmiş ve sonrasında tüm ağızda diştaşı temizliği yapılmıştır. Başlangıç tedavisinden 3 hafta sonra hasta da periodontal kontrol tamamlanmış ve kret genişletme ve dental implant uygulaması için randevusu verilmiştir.

Alt çeneye lokal anestezi yapıldıktan sonra, sol mandibular posterior bölgeye tam kalınlık flap kaldırılacak şekilde krestal insizyon uygulanmıştır. İnsizyonun mezial ve distal bölümlerine flebi gevşetmek amacıyla vertikal insizyonlar yapılmıştır. Daha sonra alveol kemiğini açığa çıkaracak şekilde mukoperiosteal flap kaldırılmıştır. Split kret tekniğinin uygulanacağı bölgede, dar krete yakın olacak şekilde, 0.8 mm çaplı çelik rond frez yardımıyla, steril serum fizyolojik irrigasyonu altında 2-3 mm derinliğinde kemik insizyonu gerçekleştirilmiştir. Bu ilk kesiye paralel olacak şekilde alt kısımdaki kemik kesisi de bukkal kortekste gerçekleştirildikten sonra kemik kesileriyle üst ve alt kesiler birleştirilmiştir. Split kret yapılacak alanın dış hatları belli olduktan sonra uygun osteotomlarla oluşturulan kesiler serbestleştirilmiştir. Bu işlem sırasında bukkal kemiğin kırılma riskini ortadan kaldırmak için osteotomlar inceden kalına doğru sıra ile kullanılmıştır. Dental implantların uygulanmasından sonra alveolar kret genişliği yatay yönde 3 mm'lik bir artış göstermiş ve 6mm'lik vestibulo - lingual genişlik elde edilmiştir.

Tablo 1: 24 aylık takip periyodundaki klinik ve radyografik değişimler

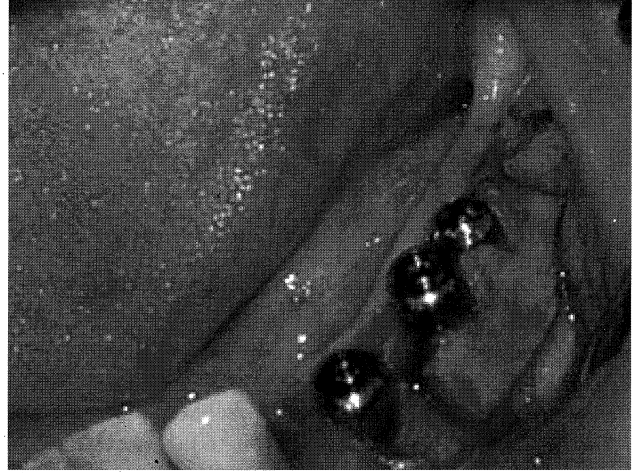Implant	Cep derinliği (mm)			GI			PI			DKZI			Ataçman S(mm)			Mobilite			KDM (mm)			IKM (mm)		
	4	5	6	4	5	6	4	5	6	4	5	6	4	5	6	4	5	6	4	5	6	4	5	6
1.ay	3.2	2.6	3.1	1	1	1	1	1	1	1	1	1	3.2	2.6	3.1	0	0	0	5	4	2.5	3	2	3
3.ay	2.4	3.2	2.5	0	0	1	0	0	0	0	0	0	2.4	3.2	2.5	0	0	0	4	4	3	3	3	3
6.ay	2.3	1.9	2.3	0	0	0	0	0	0	0	0	0	2.3	1.9	2.3	0	0	0	4	4	3	4	3	3
12.ay	2.8	2.2	3.1	0	0	1	0	0	0	0	0	0	2.8	2.2	3.1	0	0	0	5	4	3	4	3	4
24.ay	2.7	2.5	3.1	0	0	0	0	0	0	0	0	0	2.7	2.5	3.1	0	0	0	5	4	3	4	3	4

Kortikal kemik esnetildikten sonra, implantların yerleştirilebilmesi için kemik yuvaları oluşturulmuştur (Resim 2). Kemik distraksiyonunun yapılmadığı apikal kısımda 4-5 mm'lik uygun preperasyon tamamlanarak implantların primer stabilitesi sağlanmıştır (Resim 3). Üç adet dental implantın (Zimmer Dental, Swiss Plus dental implant, Carlsbad, CA, A.B.D., 3.7mm çapında ve 12mm boyunda) yerleştirilmesini takiben, split kret işlemi sonucu açığa çıkan boşluklarda kemik rejenerasyonu elde etmek amacıyla kollajen esaslı rezorbe olabilen membran (Zimmer Dental, Carlsbad, CA, A.B.D., Biomend Membrane 15x20) kullanılmış ve kapatma vidaları membranı sabitleştirecek şekilde implantların üzerine yerleştirilmiştir (Resim 4). Flap 4.0 vikril sütürlerle dikilmiş, hastaya postoperatif olarak 7 gün süreyle antibiyotik (amoksisilin 500mg 4x1) ve analjezik (naproksen sodyum 275mg 2x1), ayrıca ağız gargarası (klorheksidin diglukonat 2x1) da iki hafta süreyle önerilmiştir. Hastaya iki saat süreyle buz kompresi uygulanmıştır. On gün sonra hastanın dikişleri alınmış ve yumuşak doku iyileşmesinde herhangi bir sorun olmadığı gözlenmiştir.

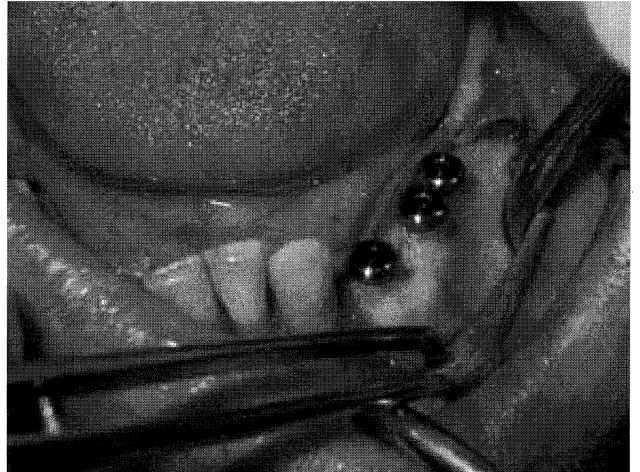


**Resim 2.** Split kret işlemi gerçekleştirilip, implant yuvaları hazırlandıktan sonra paralellik pinlerinin yerleştirilmesi.

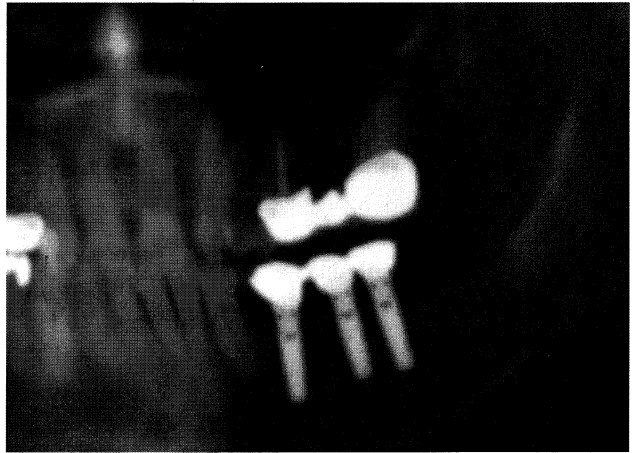
Hasta 2, haftada ve 1, 3, 6, 12 ve 24 aylık dönemlerde izlenmiştir. Osseointegrasyonun gerçekleşmesi için gerekli olan 3 aylık sürenin bitiminde, hastaya protetik sabit restorasyonları yapılmıştır. Tüm kontrol sürelerinde üç implant çevresinden elde edilen klinik parametreler implantların dört yüzeyini içerecek şekilde (vestibül, mezial, lingual ve distal) değerlendirilmiş [cep derinliği, gingival indeks (GI)<sup>12</sup>, plak indeks (PI)<sup>12</sup>, doku kanama zamanı indeksi (DKZI)<sup>14</sup>] ve tablo 1'de ortalama veriler sunulmuştur. Ayrıca keratinize dişeti miktarı (KDM) ve implant mobilitele de değerlendirilmiştir<sup>3</sup>. Takip döneminde implant omuzu-kemik marjini arası radyolojik mesafe (İKM) öl-



**Resim 3.** Lateral olarak genişletilmiş alveolar krete üç adet implant yerleştirilmesi. Vestibulo - lingual olarak 6mm'lik kret genişliği elde edilmiştir.



**Resim 4.** Split kret işlemi sonucu açığa çıkan boşlukları doldurmak amacıyla rezorbe olabilen membranla örtülmesi.



**Resim 5.** Hastanın iki yıllık panoramik radyografik görüntüsü. Sağlıklı alveolar kemik izlenmektedir.

çümleri gerçekleştirilmiştir. Tüm klinik ve radyolojik değerlendirmeler sonucunda 24 ay süresince peri-implant doku sağlığının devamlılığı elde edilebilmiştir. Hastanın panoramik iki yıllık takip görüntüsü resim 5'de sunulmaktadır. Hasta gerek estetik gerekse fonksiyonel yönden mutlu olduğunu belirtmektedir.

## TARTIŞMA

Diş çekimini takiben oluşan rezorpsiyon şekilleri kalan alveolar kretlerin genişlik ve yüksekliğini değiştirmektedir. Anatomik sınırlamalar ve kemik atrofileri doğru pozisyonda ve açıda implant yerleştirilmesini engelleyebilmektedir. Bu gibi durumlarda çene kemiğinin kısmi olarak genişletilmesi gerekli olan bir tedavi seçeneğidir. Bu amaçla, kemik greftleri, çeşitli membranlar ya da split kret teknikleri uygulanmaktadır<sup>6,7,18,20</sup>.

'Onlay' greftlerle yapılan alveol kret artırması işlemlerinde, greft materyalinin hızlı rezorbe olması, yeni oluşan kemiğin kalitesi ve kantititesinin azalmasına sebep olmaktadır. Ayrıca onlay greft prosedürleri ikinci bir cerrahi gereksinimi doğurmaktadır ve iyileşme sürecinde 12 aya varan sürelere ihtiyaç duyulmaktadır<sup>5,19</sup>. Distraksiyon osteogenesisinde ise, segmental osteotomi gerçekleştirildikten sonra distraktörün aktivasyonu ile kemik hareket ettirilmektedir. Ancak bu yöntemde ileri cerrahi beceri, hasta sabrı ve de daha uzun tedavi süresi gerekmektedir. Başarısızlık durumunda ise kemik segmentinin kaybına kadar giden önemli komplikasyonlar oluşmaktadır<sup>10</sup>.

Kısmi şekilde kret artırılması gerektiğinde başarılı ve atmin edici bir şekilde uygulanabilen yöntemlerden biri de split kret' tekniğidir. Genellikle keskin ve dar kretin bulunduğu üst ve alt posterior alanda implant uygulanması düşünüldüğünde, kret artırılması gerekmektedir. Split kret tekniğiyle dikey yükseltme değil, ancak lateral genişleme mümkündür<sup>15</sup>. Split kret tekniğinin en büyük riski labial kortikal kemiğin kırılmasıdır. Bu kırılma osteotomlarla kret genişletirken, implant yuvalarını hazırlarken veya implant yerleştirilmesi sırasında meydana gelebilir<sup>9</sup>.

Split kret tekniğini immedat dental implant yerleşimi ile birlikte kullanan birçok çalışma bulunmaktadır<sup>5,6,9,17,20</sup>. Bu çalışmalarda, split kret tekniği genellikle üst çenede uygulanmıştır<sup>5,6,9,17,20</sup>. Bu olguda ise, split kret tekniği alışılmışın dışında mandibular posterior bölgede gerçekleştirilmiştir. Benzer şekilde 2004 yılında gerçekleştirilen bir çalışmada, 30 hastanın posterior mandibular bölgesine, split kret tekniği kullanılarak 125 implant yerleştirilmiştir<sup>1</sup>. Ancak, burada sunulan olgudan farklı olarak split kret sonucu ayrılan kemik segmentleri kortikal kemik vidalarıyla yerine sabitlenmiştir. Bizim vakamızda ise vidaya gerek-

sinim duyulmadan yapılan cerrahi sonrasında yeterli bir genişleme sağlanarak 24 aylık takip sonucunda fonksiyonel alveolar kemik elde edilmiştir. Ayrıca, split kret tekniğinin kalın kortikal kemiğe sahip mandibular posterior bölgede de başarılı bir şekilde uygulanabileceğini göstermektedir. İleride yapılan araştırmaların kontrollü olması ve üst-alt çene kıyaslamasının yapılması çok daha faydalı sonuçların elde edilmesini sağlayacaktır.

## KAYNAKLAR

1. Basa S, Varol A, Türker N. Alternative bone expansion technique for immediate placement of implants in the edentulous posterior mandibular ridge: A clinical report. *Int J Oral Maxillofac Implants* 19:554-558, 2004.
2. Buser D, von Arx T, Bruggenkatte C, Weingart D. Basic surgical principles with ITI implants. *Clin Oral Implants Res* 11(suppl): 59-68, 2000.
3. Carranza FA. Clinical diagnosis. 'Carranza's Clinical Periodontology' (Ed. Michael G. Newman, Henry H. Takei, Fermin A. Carranza) de, 9. baskı, W.B. Saunders Company, Philadelphia., s. 432 – 453, 2002.
4. Choi BH, Seoung- Ho RL, Huh JY, Han SG. Use of the sandwich osteotomy plus an interpositional allograft for vertical augmentation of the alveolar ridge. *J Cranio-Maxillofacial Surg* 32:51-54, 2004.
5. Coatom GW, Mariotti A. The segmental ridge-split procedure. *J Periodontol* 74:757-770, 2003.
6. Duncan JM, Westwood RM. Ridge widening for the thin maxilla: a clinical report. *Int J Oral Maxillofacial Implants* 12: 224-227, 1997.
7. Engelke WG, Diederichs CG, Jacobs HG, Deckwer I. Alveolar reconstruction with splitting osteotomy and microfixation of implants. *Int J Oral Maxillofacial Implants* 12: 310-318, 1997.
8. Eratalay K, Demiralp B, Akıncıbay H, Tözüm TF. Localized edentulous ridge augmentation with upside down osteotomy prior to implant placement. *Dent Traumatol* 20: 300-304, 2004.
9. Ferrigno N, Laureti M. Surgical advantages with ITI TE implants placement in conjunction with split crest technique. 18 – month results of an ongoing prospective study. *Clin Oral Impl Res* 16:147-155, 2005.
10. Fiorellini JP, Nevins ML. Localized ridge augmentation / preservation. A systematic review. *Ann Periodontol* 8:321-327, 2003.
11. Jensen OT, Cockrell R, Kuhlke L, Reed C. Anterior maxillary alveolar distraction osteogenesis: A prospective 5-year clinical study. *Int J Oral Maxillofacial Implants* 17: 52-68, 2002.
12. Loe H, The gingival index, the plaque index and retention index systems. *J Clin Periodontol* 38: 61-70, 1967.
13. McAllister BS. Histologic and radiographic evidence of vertical ridge augmentation utilizing distraction osteogenesis: 10 consecutively placed distractors. *J Periodontol* 72: 1767-1779, 2001.
14. Nowicki D, Vogel RI, Melcher S, Deasy M. The gingival bleeding time index. *J Periodontol* 52: 260-262, 1981.
15. Oikarinen KS, Sandor GKB, Kainulainen VT, Salonen-Kemppi M.

- Augmentation of the narrow traumatized anterior ridge to facilitate dental implant placement. *Dental Traumatol* 19:19-29, 2003.
16. Proussaefs P, Lozada J, Rohrer MD. A clinical and histological evaluation of a block onlay graft in conjunction with autogenous particulate and inorganic bovine mineral (Bio-Oss): A case report. *Int J Periodontics Restorative Dent* 22: 567-573, 2002.
  17. Scipioni A, Bruschi GB, Calesni G. The edentulous ridge expansion technique: A five year study. *Int J Periodontics Restorative Dent* 14: 451-459, 1994.
  18. Sehi A, Kaus T. Maxillary ridge expansion with simultaneous implant placement: 5- year results of an ongoing clinical study. *Int J Oral Maxillofacial Implants* 17: 52-68, 2002.
  19. Shanman R, Filstein MR, Danesh-Meyer MJ. Lokalzed ridge augmentation using GBR and platelet rich plasma: Case reports. *Int J Periodontics Restorative Dent* 21: 345-355, 2001.
  20. Simion M, Baldoni M, Zaffe D. Jaw bone enlargement using immediate implant placement associated with a split crest technique and guided tissue regeneration. *Int J Periodontics Restorative Dent* 12: 462-473, 1992.
  21. Stellingsma C, Vissink A, Meijer HJA, Kuiper C, Raghoobar GM. Implantology and the severely resorbed edentulous mandible. *Crit Rev Oral Biol Med* 15:240-248, 2004.
  22. Tatum H. Maxillary and sinus implant reconstruction. *Dent Clin North Am* 30:207-229, 1986.
  23. Zitzmann NU, Scharer P, Marinello CP. Long term results of implants treated with guided bone regeneration: A 5-year prospective study. *Int J Oral Maxillofacial Implants* 16:355-366, 2001.

**Yazıřma adresi**

Yrd. Doç. Dr. Tolga F. Tözüm  
Hacettepe Üniversitesi, Diřhekimliđi Fakültesi,  
Periodontoloji Anabilim Dalı,  
Sıhhiye 06100, Ankara  
Faks: 312 – 310 44 40  
E-posta: ttozum@hacettepe.edu.tr