

NASOFARINKS OBTURATORUNUN POZİSYONEL RADYOGRAFİSİ (BİR OLGU NEDENİYLE)

POSITIONEL RADIOGRAPHY OF NASOPHARYNX OBTURATOR (A CASE REPORT)

*Turan KORKMAZ**,

Caner YILMAZ†,

Suat YALUĞ‡,

Hüseyin YAZICIOĞLU#

ÖZET

Yumuşak damak defektlerinin etyolojisi yarık damaktan ağız kanserlerine ve hatta travmaya kadar çeşitli olsa da, bu tür hastaların tedavilerinde kullanılan metotlar çoğu zaman benzerlik gösterirler. Yumuşak damak normalde ağız ve burun boşlukları arasında bulunur. Konuşmanın, yutkunmanın ve solunumun fizyobijisine bağlı olarak yumuşak damak hareket eder. Konjenital veya kazanılmış yumuşak damak defekti olan hastalarda, konuşma veya yutkunma sırasında nasofarinks ve orofarinks ayırmak için yumuşak damak obturatörleri kullanılmaktadır. Tam veya bölümlü protez olarak iki şekilde olabilir ve bunların pelot adı verilen uzantıları vardır. Bu makalede, yumuşak damak anomalisini düzeltmek için kullanılan obturatör anlatılacaktır.

Anahtar kelimeler: Obturatörler, konuşma protezleri, çene yüz protezi

SUMMARY

While the etiology of defects of the soft palate are extremely varied, ranging from the cleft palate to oral malignancy and even to trauma, the methods used to treat to patients so afflicted are, for the most part, quite similar. The soft palate normally establishes between the oral and the nasal cavities. The soft palate moves in response to the physiology demands of speech, deglutition, and respiration. Soft palate obturators are used to separate nasopharynx and oropharynx, during speech and swallowing in congenital or acquired soft palate defect patient. They are of two parts: total or partial prostheses and a pharyngeal extension, called pelot. In this article, obturator, used to restore soft palate anomalies will be described.

Keywords: Obturators, speech aid prostheses, maxillofacial prostheses.

* G Ü Dişhek Fak Protetik Diş Tedavisi A D, Yrd. Doç. Dr.

† G Ü Dişhek Fak Protetik Diş Tedavisi A D, Doç. Dr.

‡ G Ü Dişhek Fak Protetik Diş Tedavisi A D, Prof. Dr.

GİRİŞ

Dudaklar prenatal devrede; üst çene ve yumuşak damağı oluşturan tomurcuklar ve branşiyal arkın meydana gelirler. Bunlar prenatal devrede birleşmezlerse, ağız ve burun boşlukları arasındaki yapılaşmada çeşitli gelişim bozuklukları ortaya çıkar. Bu gelişim bozukluklarına dudak damak yarığı veya fissur adı verilir. Bu tip gelişim bozukluklarının etyolojileri arasında kromozal anomaliler, gelişim üzerinde etkili olan çevresel faktörler, genetik faktörler, tek gen değişikliği, ovaryum kistlerinde yarıkların neden ola-

bileceği faktörler, beyin tümörleri, nöral borunun çene-yüz gelişimi sürecindeki uyarılma yetersizliği⁴. Bu defektler konjenital olabileceği gibi, malin tümörler ve travma sonucunda da oluşabilirler^{5,7,8}.


Faringeal kapamayı sağlamak palatofaringeal duvar ve yumuşak damak kasları ile ilgilidir. Kapama işleminde en büyük etkiyi levator veli palatini ve superior constrictor faringeus kası oluşturur. Levator veli palatini kasının kasılması yumuşak damağı yukarı ve geriye hareket ettirir ve posterior faringeal duvara temas ettirir^{2,5}.

Yumuşak damak obturatörlerinin endikasyonları; doku eksikliği bulunan geniş yumuşak damak yarıkları, yumuşak damak ve farinksin nöromusküler yetersizliği, cerrahi işlemin ileri yaşlarda uygulanamadığı vakalar. Kontraendikasyonları ise cerrahi rekonstrüksiyonun mümkün olduğu vakalar, mental yetersizliği olan vakalar, uyum bozukluğu gösteren hastalar, kontrol edilemeyen çürük aktivitesi olan hastalardır^{1,3,8,10}.

Palatofaringeal bölgedeki hasarın protetik tedavisinin sağlanması, protezin tasarımı, uyumlanması ve modifikasyonlarının belirlenmesi için günümüzde videofloroskopi ve videonasoskopi yöntemleri kullanılmaktadır. Bu iki yöntemde de radyasyon olmadığından sıklıkla kullanılabilir ve hekim fonksiyonları değerlendirirken istediği kadar zaman harcayabilir. Videofloroskopi ile yumuşak damağın elevasyonu, konuşma örneklerine göre hareketleri, palatofaringeal yetersizliğin lineer boyutu, lateral faringeal duvarın medial hareketleri ile yumuşak damağın posterior faringeal duvarla teması izlenebilir. Videonasoskopi ile de floroskopide olduğu gibi palatofaringeal kısım izlenir. Avantajı, oral endoskopinin aksine konuşma sırasında oral yapılar ile temas etmemesidir. Yarık damak gibi konuşmanın özellikle sorun oluşturduğu durumlarda protez tasarımının detaylarından önce bir konuşma uzmanı ile konsültasyon yapılmalıdır⁶.

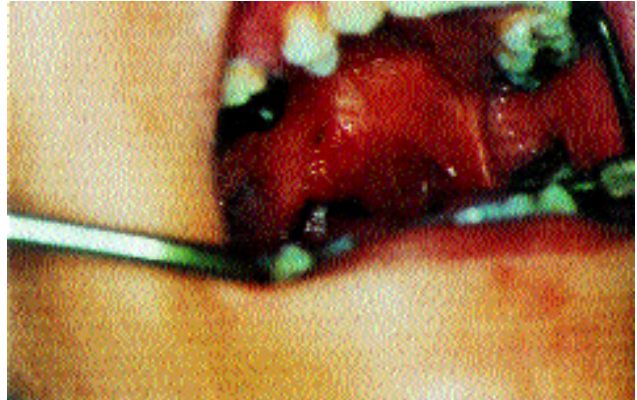VAKA

Kliniği mize fonasyon problemi ile başvuran 27 yaşındaki hastamızın klinik muayenesinde, yumuşak damağında doğumsal olarak gelişmiş yarık vardı. Ayrıca sert damağında da posterior ve anterior olmak üzere iki ufak fistül ve uniform olmayan yapı gözlemlendi. Hastamızın ağızında sadece 15 nolu dişi eksikti (Şekil 1).

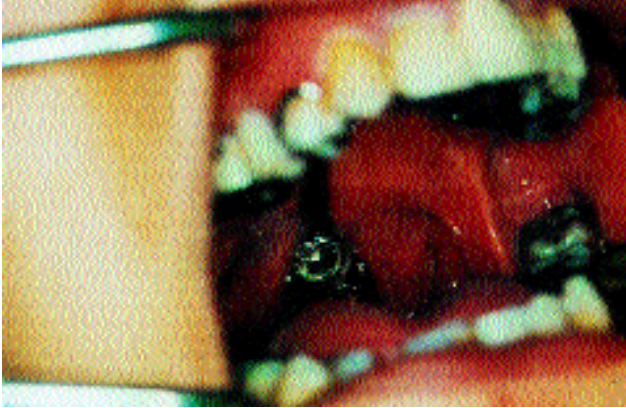

Şekil 1. Hastanın intraoral görünümü

Hastamızdan bilinen yöntemlerle fabrikasyon kaşığın arkasına ilave edilen mum ile anatomik ölçü elde edildi. Bu ölçü üzerinde, otopolimerizan akrilikten kişisel bir ölçü kaşığı hazırlandı ve lastik esaslı bir ölçü maddesi ile fonksiyonel ölçü elde edildi. Ölçü alma işlemi sırasında hastamıza yutkunma hareketi yapması söylendi. Bu ölçüden elde edilen model üzerinde 16,17 nolu dişlere embraşür kroşe, 14 nolu dişe akers kroşe, 25,26 nolu dişlere de embraşür kroşe yerleştirildi. Yumuşak damaktaki defekti kapatmak amacı ile bir bar yerleştirildi ve ucuna akrilik pelotun tutunması amacı ile ağ formu verildi. Ayrıca sert damaktaki defekti ve uniform olmayan yapıyı akrilik ile düzeltmek amacı ile yine ağ formu verilerek döküm bölümlü protez yapıldı. Dökümü yapılan iskelet protez ağızda uyumlandıktan sonra bilinen yöntemlerle 15 nolu diş konumlandırıldı. Sert damaktaki perforasyonlar ve uniform olmayan yapı mum ile düzeltildi. Bilinen yöntemlerle bitirilen protezin ağızda kontrolleri yapıldı. Daha sonra pelot kısmının ölçüsü termoplastik ölçü maddesi ile alındı. Ölçü alınırken hastanın başını sağa sola, öne arkaya hareket ettirmesi ve a, e, o harflerini yüksek sesle söylemesi istendi. Fonksiyon sırasında tam tıkanmanın sağlanmasından sonra, pelot akriliğe dönüştürüldü. Pelot ağızda denedikten sonra doku şartlandırıcı ile ölçüsü alındı ve bir hafta süre ile hastaya protezi kullanması söylendi. Bu sürenin sonunda protezin kontrolleri yapılarak, doku şartlandırıcı akriliğe dönüştürüldü (Şekil 2,3).

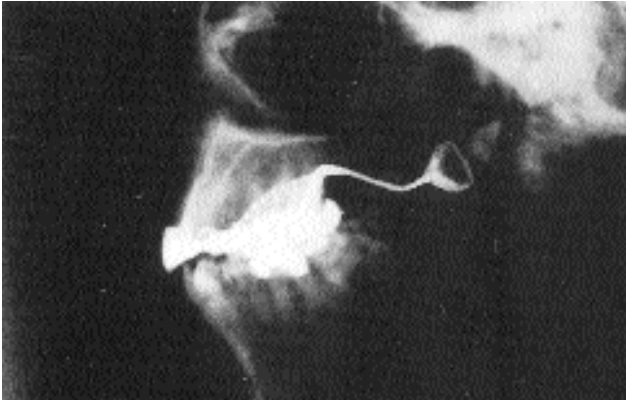

Şekil 2. Protezin bitmiş hali



Şekil 3. Protezin ağızdaki görünümü

Posterior faringeal duvar anteriora doğru hareket ederek (atlasın anterior tüberkülü hizasında) yumuşak damağın yukarı kalkması ile orafarinksin nazofarinksten ayrılması, pelotun üzerinin alüminyum folyo ile kaplanıp, lateral sefolometrik radyografi ile tespit edildi (Şekil 4).



Şekil 4. Protezin radyografik görünümü

TARTIŞMA

Yumuşak damak nasal ve oral kaviterin birbirinden ayrılmasını sağlar. Yumuşak damak hareketleri, soluma, yutkunma ve konuşma fonksiyonlarını düzenler. Bu hareketler sırasında faringeal duvar ile yumuşak damak arasındaki açıklık değişir. Palatofaringeal yetersizlik sonucunda hastalarda fiziksel ve psikolojik problemler yaşanır. Bu bölgeye yerleştirilen protez konuşmayı geliştirir ve yiyecek ve içeceklerin buruna kaçmasını önler. Bu protezler hem palatal ya da kaide kısmı hem de faringeal kısımdan oluşur^{2,3,4,7}.

Tedaviye başlamadan önce, mevcut hastalığın seyri veya rehabilitasyonu evresi göz önüne alınmalıdır. Pek çok vakada hemen daimi protezi yapmak doğru olmaz. Hastanın büyüme gelişimi devam ediyorsa, hastalık tamamen tedavi edilmemişse ve protezde çok sık modifikasyonlar yapılması gerekli ise, geçici bir protez endike olabilir. Pek çok durumda hastanın daimi protezi tolere edip edemeyeceği saptamak için teşhis amaçlı bir protez yapılabilir. Bazen de bu teşhis amaçlı geçici protez çok sık modifikasyon yapılması gereken durumlarda daimi protez olarak da kullanılabilir^{2,5}. Hastamızda bu durumlar söz konusu olmadığı için daimi obturator yapmayı uygun bulduk.

Bu vakada palatal bölgedeki defektlerin kapatılması ve premaksilladaki konturun düzeltilmesi amacıyla ağ formunda yapım tasarlandı. Bu bölgenin metalden yapılması mümkün değildi çünkü, protez ağır olurdu. Ayrıca besleme yapılması da güç olurdu.

Hastamızın protez kullanımından sonra, fonasyonunun düzeldiği, burnuna yiyecek ve içeceklerin kaçmasının önleendiği saptanmıştır.

KAYNAKLAR

1. Aslan Y, Avcı M. Erişkin doğumsal yarı damak hastalarında speech aid protezleri. H.Ü Diş Hek Fak Derg 17(1): 109-11,1990.
2. Beumer J, Curtis TA, Firteel DN. Maxillofacial rehabilitation prosthodontic and surgical considerations. The CV Mosby Co St Louis, 1979.
3. Chalian AV, Drane JB, Standish SM. Maxillofacial prosthetic. The Williams and Williams Co Baltimore, 1971.
4. Keskin H, Özdemir T. Çene-yüz protezleri. İstanbul Üniversitesi Yayın no 3904, Diş Hek Fak Yayın no 86 İstanbul, 1995.
5. Taylor TD. Clinical maxillofacial prosthetic. Quintessence Publishing Co Inc Chicago, 2000.
6. Turner G E, Williams W N. Fluoroscopy and nasoendoscopy in designing palatal lift prostheses. J Prosthet Dent 66:63-71
7. Yaluğ S, Yazıcıoğlu H. An alternative approach to fabricating a meatus obturator prosthesis. J Oral Sci 45 :43-45, 2003.
8. Yazıcıoğlu H, Yaluğ S. Dişli ağızda nazopharynx defektinin restorasyonu: olgu bildirim. G Ü Diş Hek Fak Derg 11(2):31-34,2000.

9. Yazıcıoğlu H, Yaluğ S. An alternative method for fabricating a closed hollow obturator: a clinical report. J Oral Sci 45 :43-45, 2002.
10. Yazıcıoğlu H, Yaluğ S. Bir vaka nedeni ile nasofarenks obturatörü. G Ü Diş Hek Fak Derg 9(1):187-191,1992.

Yazışma adresi

Yrd. Doç. Dr. Turan KORKMAZ
G.Ü. Dişhek. Fak.
Emek/ANKARA
Tel : 212 62 20 / 312