

TÜBERKÜLOZ PERİKARDİTİN MİKROSKOBİK YAPISI

Doç. Dr. Birkan YAKAN*
Doç. Dr. M. Akif ÇİFÇİOĞLU***

Dr. M. Kemal EROL**
Doç. Dr. Cemal GÜNDOĞDU***

MICROSCOPIC STRUCTURE OF PERICARDITIS

ÖZET

Klinik olarak perikardit tanısı konan hastadan alınan biyopsi materyalinde histopatolojik ve ultrastrüktürel gözlem yapıldı. Işık ve elektronmikroskopik veriler ile biyokimyasal sonuçlara göre tüberküloz perikardit olgusu belirlendi. Bu tanıyı koyabilmek için Asido Rezistan Bakteri (ARB) aranmasının uzun zaman alması nedeniyle mikroskopik ve biyokimyasal verilerin tedavi planının yapılması için yeterli olduğu kanısına varıldı.

Anahtar kelimeler: Tüberküloz perikardit, Mikroskopi

SUMMARY

Histopathologic and ultrastructural observations were done on biopsy material obtained from a patient with clinically diagnosed pericarditis. According to the light and electron microscopic results and biochemical data the patient was diagnosed as tuberculous pericarditis since the investigation of Acido Resistant Bacterium takes long time for the establishment this diagnosis it was suggested that microscopic and biochemical data might be enough for the planning of therapy.

Key Words: Tuberculous pericarditis, Microscopy.

GİRİŞ

Perikardın en önemli iltihabi hastalığı perikarditir. Bu olguyu yaratan çeşitli etkenler vardır. Etiyoloji konusunda emin olmak zor olduğundan genelde akut, subakut ve kronik perikardit şeklinde sınıflandırılır. Patogenezinde enfeksiyöz etkenler içinde viral, bakteriyel ve fungal ajanlar sayılabilir.^{1,2}

Kalbin etrafını saran seröz zarın tüberküloz basiliyle enfekte olması gelişmekte olan ülkelerde primer sağlık sorunlarından biridir. Tüberküloz basiliyle enfekte perikardit, perikarditlerin yaklaşık % 4'ünü oluşturur.³⁻⁵ Perikarditlerde tedavi planı viral, bakteriyel veya fungal etkenlere göre düzenlenir.

Mikroskopik olarak bakteriyel perikarditlerde ışık mikroskopik düzeyde enfeksiyonun göstergesi olan yapılan görülür. Bunlar hücresel düzeyde fibroblast, lenfosit, histiyosit ve az sayıda granülositlerden oluşan vücut savunmasına yönelik gelişmiş yapılardır. Tüberküloz ve sarkoidoz gibi kronik granülomatöz enfeksiyonlarda bu savunma

hücreleri dokuda odaklar oluştururlar. Bu odaklarda epitel hücreleri gibi sıkıca yan yana duran histiyositler (epiteloid histiyositler) enfeksiyon odağını çoğu kere sağlam dokuya karşı izole eder veya yine histiyositlerden değişen yabancı cisim dev hücreleri (Langhans dev hücreleri) fagositoz yetenekleri aracılığıyla savunma yapmak amacıyla bu odaklarda izlenirler.¹⁻³ Ancak ışık mikroskopik yapısı bilinen böyle bakteriyel perikarditte elektronmikroskopik yapı konusundaki bilgilerimiz oldukça kısıtlıdır.

Biz de bu çalışmada bakteriyel bir perikarditte ultrastrüktürel yapıyı gözlemeyi ve perikarditin olası etkenini saptayarak tedavi planına yararlı olmayı amaçladık.

MATERYAL VE METOD

60 yaşında ev hanımı olan hastamız Erzurum Atatürk Üniversitesi Tıp Fakültesi Araştırma Hastanesi Kardiyoloji servisine göğüs ağrısı ve nefes darlığı şikayetleriyle başvurmuştu. Hastanın yapılan fizik muayenesinde (+++) juguler venöz dolgunluk, kalp seslerinin derinden gelmesi, pulsus paradoksus, sağ akciğer bazalinde inspratuvar ral,

*Atatürk Üniv. Tıp Fakültesi Histoloji ve Embriyoloji Anabilim Dalı

**Atatürk Üniv. Tıp Fakültesi Kardiyoloji Anabilim Dalı

***Atatürk Üniv. Tıp Fakültesi Patoloji Anabilim Dalı

epigastriumda hassasiyet, (+) pretibal ödem ve 4 cm hepatomagali "perikardiyal effüzyon" ve "perikardit-" ön tanısıyla gerekli tetkikleri yapıldı. Yapılan ekokardiyografisinde grade I tamponad bulgusu saptandı.

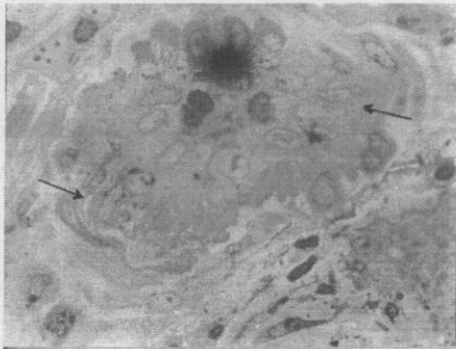
Perikard tüpü konarak perikard sıvısı alındı. Bu sıvıdan yayma preparasyonlar hazırlandı. Hematoksilin Eosin (H.E) ile boyandı. Hastadan alınan kan örneklerinde biyokimyasal tetkikler (dansite, glukoz, Rivalta, protein, Cl⁻ ve LDH) yapıldı.

Mikroskopik inceleme amacıyla hastadan perikardiyal biyopsi örnekleri glutaraldehit ve osmiumla fikse edilip, toluidin mavisi ile boyandı ve ışık mikroskobu ile incelendi. Histolojik olarak kazeöz ve nonkazeöz granülomlar oluşturan aktif tutulum alanları dikkate alınarak ince kesitler kurşun sitrat ve uranil asetat ile boyanarak JEOL 100 SX modeli transmisyon elektronmikroskobunda incelendi.

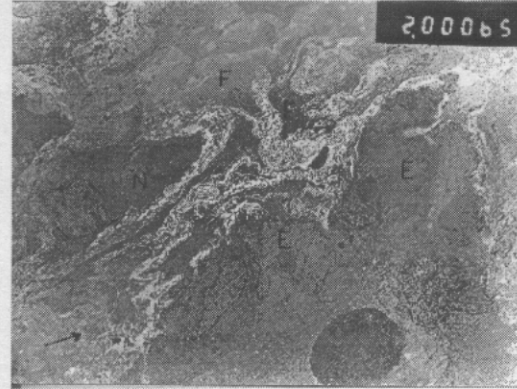
BULGULAR

Perikard sıvısının yayma preparasyonlarında iltihabi yayma saptandı. Biyokimyasal verileri ise dansite 1036; Rivalta(+); glukoz 86 mg/dl; total protein 7.8 gr/dl; Cl-109 mg/dl; LDH 500 U/lt idi.

Histopatolojik verileri ise ışık mikroskobu ile çeşitli hücre gruplarından oluşan globüler yapılar şeklinde görüldü. Böyle odaklarda genelde bu hücre kümesini saran fibrositler gözlemlendi. Bu enfeksiyon odaklarının en belirgin hücresi, epitel hücresi gibi sıkıca yan ayan duran az kromatinli, iri nukleuslu ve açık renk sitoplazmalı hücrelerdi. Ayrıca polinükleer granülositler, lenfositler, plazmositler izlendi. Bu hücre granülomlarının merkezinde kazeifikasyon nekrozu vardı (Resim 1).

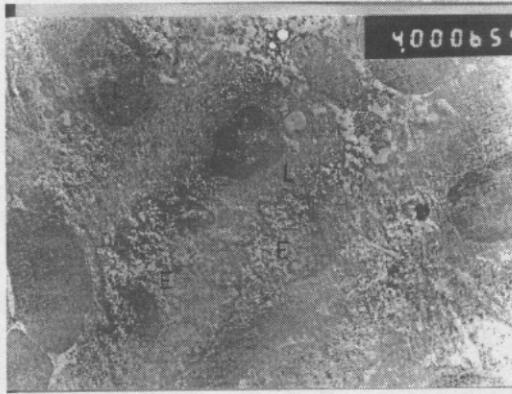


Resim 1. Granülomlar çevresindeki epiteloid histiyositler (okla işaretli) Toluidin mavisi X1000.

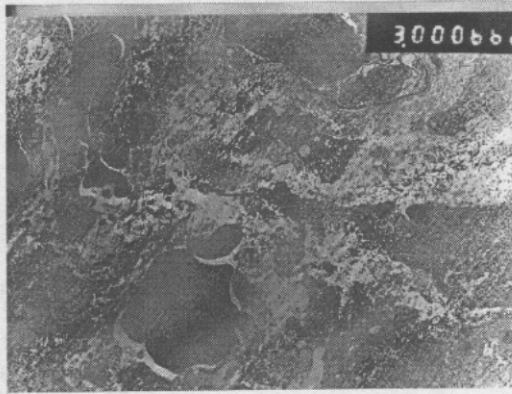


Resim 2. Granülomların çevresinde büyük sitoplazma kitleleri içinde çok sayıda nukleus içeren epiteloid hücreler(E), bunların çevresinde nötrofil granülosit (N), fibrositler(F) ve intersellüler ortamda kollagen lifler (okla işaretli) görülüyor.

Elektron mikroskobu ile ışık mikroskopik düzeyde saptanan epiteloid hücreler, granülom merkezlerinin en belirgin yapısıydı. Bu hücreler genelde oval, bazan toparlağımsı ve çoğu kere derin çentikler nedeniyle düzensiz bir nukleusa sahipti. Nukleus kromatini seyrek ve nukleolus belirgin görüldü. Hücrelerin sitoplazması da nukleus şekline uygun olarak toparlak, oval veya kısa uzantılı yapıdaydı (Resim 2). Bu hücreler arasında granülositler, lenfositler veya plazmositler ayrılabilirdi. Granülomların santral bölümleri kazeifikasyon nekrozu yansıtan yapılar içeriyordu. Çevrelerinde ise fibrositler oldukça boldu. Enfeksiyon odağını kuşatan bu fibrositler arasındaki ve odak çevresindeki intersellüler ortam çoğu kere kollagen liflerden zengin görüldü (Resim 2,3). Ayrıca dokuda odaklar halinde bol damarlı alanlar izlendi. Böyle damarlı alanlarda yer yer damar duvarının normal yapısını koruduğu, yer yer de yapının parçalanarak eritrositlerin dağıldığı gözlemlendi (Resim 4).



Resim 3. Epiteloid histiyositler (E), bunların çevresinde lenfositleri(L) gösteren elektronmikrograf.X4000



Resim 4. Amorf granüllü parçalanmış koagüle hücrelerden oluşan kazeifikasyon nekrozu izleniyor. X 3000

TARTIŞMA

Myokardın dış yüzeyini örten çift yapraklı seröz bir membran olan perikardiyum, kalbi dış etkenlerden ve çevre dokulardan gelen iltihabi etkenlerden koruyan ve hareketli bir organ olan kalbe, kaygan yüzeyiyle yataklık yapan bir zarıdır.⁶⁻⁸ Bu zara genelde perikard dışında klinik olarak sessiz kalmış bir odakta kaynaklanan bakterinin, sekonder yolla perikardiyuma yayılımı sonucu perikardit gelişir. Böyle bir enfeksiyon, önce dokuda fibrositleri aktive ederek kollagen lif artışı ile perikardda bir kalınlaşmaya neden olur. Giderek subakut evrede

histiyositler sayıca artarak epiteloid hücreleri oluştururlar. Ayrıca vücut savunmasına yönelik iş gören fagositler (granülositler) ile lenfosit ve plazmasitlerin de çoğalması ve gelişmesi söz konusudur. Nitekim bizde preparasyonlarımızda hem ışık hem de elektromikroskopik gözlemlerimizde böyle hücreler saptadık. Kanımızca olgumuzda izlediğimiz yapı ve özellikle epiteloid histiyositlerin, lenfositlerin ve kazeifikasyon nekrozu alanlarının varlığı tüberkülozun neden olduğu bir perikarditi düşündürmektedir. Nitekim biyokimyasal veriler (dansite 1036, Rivalta(+), total protein 7.8 gr/dl, LDH 500 ü/lt) de bu kanıyı desteklemektedir. Ayrıca preparasyonlarımızda yer yer izlediğimiz damar duvarlarındaki bozukluklar nedeniyle parankim hücreleri arasına dağılmış eritrosit alanları kanımızca tüberküloz basilinin primer odaklardan yayılıp ve damar duvarını etkilemesi sonucu oluşmuştur.

Bunlardan hareketle tüberküloz perikardit tanısı konan ve buna göre tedavisi planlanan hastada uygulanan tedavi yöntemi etkili olmuş ve hasta iyileşerek taburcu olmuştur.

Tüberküloz perikardit tanısında tetkikte Asido Rezistan bakteri (ARB) görülmesi genelde beklenmelidir. Ancak basilin besiyerinde üreyebilmesi için 6-8 hafa süre gerekmektedir.^{2,3} Bu nedenle tüberküloz perikarditin erken tanısında histopatolojik ve ultrastrüktürel incelemeler ile perikardiyal sıvının biyokimyasal analizi büyük önem taşımaktadır.^{3,9-11} Kanımızca tüberküloz perikarditin tanısında ve tedavi planının bir an önce yapılmasında histopatolojik ve ultrastrüktürel incelemeler ile biyokimyasal veriler yeterli olabilmektedir.

KAYNAKLAR

1. Mc Gee JD'D, Isaacson PG, Wright NA. Oxford textbook of Pathology. Vol 2a, 1st edition Oxford, New York, Tokyo. Oxford University Press, 1992; 886-90.
2. Uluoğlu Ö. Patoloji (çeviri), Birinci baskı, Güneş Kitabevi, Ankara, 1990: 436-439, 566-75.
3. Fowler NO. Tuberculous pericarditis. JAMA, 1991 Jul, 3, 266(1): 99-103.
4. Larrieu AJ, Tyers GF, Williams EH, Derrick JR. Recent experience with tuberculous pericarditis. Ann Thorac Surg. 1980, May 29(5): 464-8.
5. Quale JM, Lipschik GY, Heurich AE. Manangement of tuberculous pericarditis. Ann Thorac Surg 1987, Jun. 43(6): 653-5.
6. Sternberg SS. Histology for Pathologist. 1st, edition, New York, Raven Press, 1992: 215-6.

7. Erkoçak A. Özel histoloji. Beşinci baskı, Reklam Basımevi, İzmir, 1984; 16-17.

8. Fawcett DW. Blomm and Fawcett A Textbook of Histology, Eleventh Edition, Philadelphia, London, Toronto, Hong Kong, WB Saunders Company 1986; 396-7.

9. Isaka N, Tanaka R, Nakamura M, Sugawa M, Konishi T, Nakano T. A case of tuberculous pericarditis-use of adenosine deaminase activity (ADA) in early diagnosis Heart, vessels. 1990; 5(4): 247-8.

10. Long R, Younes M, Patton N, Hersfield E. Tuberculous pericarditis; Long-term outcome in patients who received medical therapy alone. Am Heart J 1989; May 117(5): 1133-9.

11. Goldfrey-faussett P, Wilkins EG, Kho S, Stoker N. Tuberculous pericarditis confirmed by DNA amplification. Lancet 1991, Jan 19, 337(8734); 176-7.

Yazışma Adresi :

Doç.Dr.Birkan YAKAN
Atatürk Üniversitesi Tıp Fakültesi
Histoloji ve Embriyoloji Anabilim Dalı
25240-ERZURUM