

## ADENOİD KİSTİK KARSİNOMA (OLGU BİLDİRİMİ)

Onur İÇTEN\*, Funda TUĞCU\*\*, Asriye MOCAN\*\*\*

### ÖZET

Adenoid kistik karsinoma lokal rekürrenslerin sıklığı, uzak metastazlar ve uzun süreli takip edilen hastalarda yüksek oranda görülen mortalite ile karakterize tükürük bezlerinin kötü huylu bir neoplazmadır. Makalemizde palede lokalizasyon gösteren minör tükürük bezlerinin adenoid kistik karsinoması olan bir olgu ve tedavisi sunulmuştur.

Anahtar Kelimeler : Adenoid kistik karsinoma - Tükürük bezi tümörü - lokal rekürrens.

### SUMMARY

## ADENOİD CYSTIC CARCINOMA (A CASE REPORT)

Adenoid cystic carcinoma is a malignant neoplasm originating from salivary glands which is characterized by frequent local recurrences, distant metastasis and high mortality observed in long term patient follow up. In this article a case of adenoid cystic carcinoma originating from minör salivary glands with palate localization is presented.

Key Words : Adenoid cystic carcinoma - Salivary gland tumour - Lokal recurrence - Distant metastasis.

- (\*) A.Ü. Diş Hek. Fak. Ağız, Diş-Çene Hast. ve Cerr. A.B.D. Öğretim Üyesi Doç. Dr.  
(\*\*) A.Ü. Diş Hek. Fak. Ağız, Diş-Çene Hast. ve Cerr. A.B.D. Arş. Gör. Dr. Dt.  
(\*\*\*) A.Ü. Diş Hek. Fak. Ağız, Diş-Çene Hast. ve Cerr. A.B.D. Öğretim Üyesi Prof. Dr.

## GİRİŞ

Adenoid kistik karsinoma tükürük bezlerinin kötü huylu bir neoplazmıdır ve ilk defa 1853 yılında Robin ve Laboulbene tarafından tanımlanmıştır. 1856 yılında Biliroth tümörü karakteristik histolojik görüntüsünden dolayı «cylindroma» olarak adlandırmıştır (7,13, 16). Bu tümör baş-boyun malignitelerinin % 1'den azını oluşturmakla beraber submandibular ve minör tükürük bezlerinin en fazla sıklıkla görülen malign tümördür ve tüm tükürük bezi neoplazmlarının % 10-15'ini oluşturur (6, 8).

Tükürük bezlerinin adenoid kistik karsinoması lokal rekkürrenslerin sıklığı, uzak metastazlar ve uzun süreli takip edilen hastalarda yüksek oranda görülen mortalite ile karakterize sinsi bir kliniğe sahiptir. Tümör genellikle yavaş büyür. Parotid bezi en fazla etkilenen bölgedir, daha az sıklıkla palatal bezler ve submaksiller bezler etkilenir (2). Moore (9), tüm tükürük bezleri içinde minör tükürük bezlerinin hastalıktan % 34.8 oranında etkilendiğini rapor etmiştir.

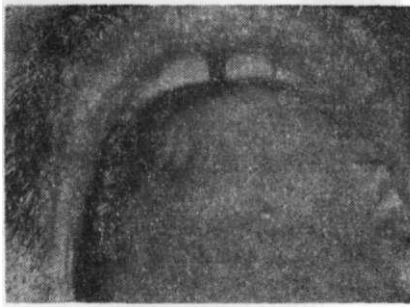
Adenoid kistik karsinoma majör tükürük bezlerinde lokalize olduğunda benign tümörlerin klinik özelliklerini gösterebilir veya ağrı, nörolojik semptomlar verebilir, çevreleyen dokulara fikse olabilir. Minör tükürük bezlerinde ise damaktaki lezyonlar diş ağrısı, dişlerin kaybı, radyolüseni ile beraber görülebilir. Eğer dişler çekilmişse çekim boşluğunda bir iyileşme olmaz.

Adenoid kistik karsinomada tümörün lokalizasyonu, büyüklüğü, hastanın yaşı ve klinik durumu, semptomların tipi ve süresi, tedavi sonrası rekürrenslerin gelişmesi, metastazlar, vasküler ve perineural iştirak durumunun histolojik değerlendirilmesi prognozda önemli yer tutar.

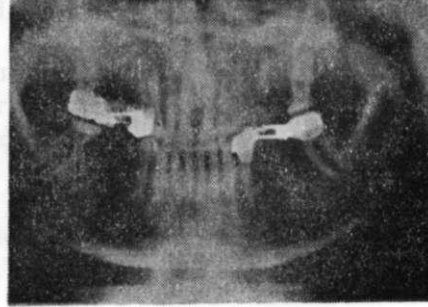
Bu vakayı minör tükürük bezlerinin adenoid kistik karsinomasının başboyun malignitelerine nazaran az oranda görülmesi nedeniyle bu konuda yayınlanan literatürlere katkıda bulunmak amacıyla yayınlamayı uygun bulduk.

## OLGU

1931 doğumlu hasta İ.H.E. 14.05.1990 tarihinde kliniğimize 0566 hasta protokol numarası ile, sağ üst çene sert damak üzerinde, 5-6 no'lu dişler hizasında şişlik nedeniyle başvurdu. Hastanın alınan anemnezinde, bir ay önce sert damakta oluşan nohut büyüklüğünde bir şişlik ve dil hareketlerinde duyduğu rahatsızlık nedeniyle Denizli Devlet Hastanesi K.B.B. kliniğine başvurduğu öğrenildi. Başlangıçta antibiyotik + vitamin tedavisi verildiği ancak şikayetin devam etmesi nedeniyle 08.05.1990 tarihinde yapılan biopsi sonucunun adenoid kistik karsinom tanısı konması üzerine Kulak, Burun, Boğaz Kliniğindeki ilgili uzman doktor\* tarafından kliniğimize sevk edildiği anlaşıldı. Yapılan klinik muayenede intraoral bölgede üst sağ 5-6 no'lu dişlerinin daha önceden çekilmiş olduğu, 4-7 no'lu dişler arasında bir köprü bulunduğu, hastanın ağız hijyeninin kötü, gingivanın hiperemik ve ödemli olduğu gözlemlendi (Resim 1). İstenilen radyografik tetkikte bu bölgede düzensiz radyolüens alan tespit edildi (Resim 2). Hastanın lezyonu farkettiği tarihten, kliniğimize başvuru tarihine kadar geçen süre içerisinde ve daha öncesinde bu bölgeden bir ağrı şikayeti olmadığı öğrenildi.



**Resim 1 : Lezyonun preoperatif nodüler görüntüsü.**



**Resim 2 : Radyografik olarak sağ maksillada düzensiz radyolüens görüntü.**

Hasta rutin preoperatif tetkikleri takiben intratrakeal genel anestezi altında temel cerrahi disiplinler içerisinde ameliyata alındı.

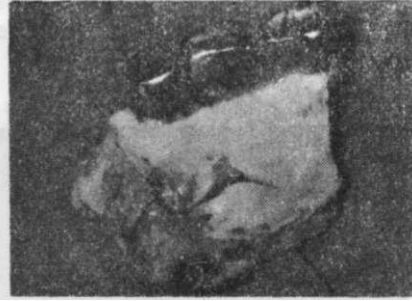(\*) Dr. Haluk Varlıker

ADENOID KİSTİK KARSİNOMA (OLGU BİLDİRİMİ)

Sağ maksiller bölgede elektro cerrahi yardımı ile kanin dişin distalinden fornix vestibülüne kadar uzanan dik bir inzisyon yapıldı ve bu inzisyon hattı tüber bölgesine kadar vestibül derinliğini kapsayacak şekilde uzatıldı. Palatinal bölgede ise kanin-premolar dişlerin arasından sert damak orta hattına kadar yapılan inzisyon damak orta hattını takiben sert damak arka sınırına kadar uzatıldı ve buradan vestibülüm bölgesinde yapılan inzisyon ile birleştirildi. Sinüs alt duvarı, burun tabanı ve burun yan duvarını içerecek şekilde; palatinal kompakta guj çekiç yardımı ile, vestibüler kompakta ise Aesculap-Elan-E tipi motor ile düz testere yardımı ile kesilerek maksiller proçes rezeke edildi (Resim 3, Resim 4). Cerrahi sahada üst sinüs duvarı ve Burun septumu ile kohanaların normal anotomik yapıda ve sağlıklı mukoza ile örtülü olduğu görüldü. Bölgeye vazelinli yastık tampon konularak, askı dikişi ile tespit edildi. Cerrahi materyal rutin patolojik takibe alındı. 17.05.1990 tarihli histopatolojik raporda insizyon hattında patolojik materyal bulunmadığı tespit edildi\*.



**Resim 3 : Operasyon sonrası rezeke edilen maksiller proçesin vestibülden görünümü.**



**Resim 4 : Rezeke edilen maksiller proçesin palatinal görünümü.**

Prostoperatif 10. günde hasta radyoterapi için radyoloji kliniğine gönderildi. Burada yapılan tetkikte cerrahi müdahalenin bu aşamada yeterli olduğu ve radyoterapiye gerek bulunmadığı bildirildi. Hastanın 3. ay, 6. ay, ve 1 yıllık kontrolleri yapılarak herhangi patolojik bulgu olmadığı tespit edilerek, operasyon sahası defekt protez ile restore edildi.

(\*) **Prof. Dr. Özden Tulunay**

## TARTIŞMA

Adenoid kistik karsinoma minör tükürük bezlerinin sık rastlanan tümörüdür. Neoplazm genel olarak agresivdir. Lokal rekürrenslerin sıklığı, sinir kılıfı boyunca yayılma eğilimi ve hematagenüz yayılıma meyil uzun dönemde kötü bir prognoza sebep olur (5, 6, 11,12).

Neoplazm oldukça yavaş büyür. Bu nedenle tümörün meydana getireceği şişliğin hasta tarafından farkedilmesi oldukça uzun bir zaman alır. Ağrı ise sık görülen bir semptom olmadığından hastanın hekime başvurma süresi çoğu kez gecikir. Genelde olduğu gibi bizim hastamızında hekime başvurma nedeni sert damağın sağ yarısında oluşmuş nohut büyüklüğünde bir kitleydi. Hasta ağrıdan şikayet etmiyordu.

Adenoid kistik karsinom sıklıkla belli mesafedeki komşu yapılar içine özellikle perineural dokulardaki sinir kılıfları çevresine infiltre olur. Aynı zamanda rezorbsiyon yapmadan medüller kemik içine ilerleyebilir ve dolayısıyla radyografide görülen destrüksiyon kemik invazyonununun büyüklüğü hakkında güvenilir bilgi veremeyebilir. Bu vakada da hastadan alınan radyografide düzensiz bir radyolüsens alan görülmekte idi.

Tümörün teşhisinde yegane kriter olan histopatolojik tetkikte tümör hücrelerinin gerçek tübüler ve duktal yapılar oluşturduğu, yer yer solid alanlar ile tümör için tipik cribriform görünümler verdiği izlenir (4, 11, 15).

Adenoid kistik karsinoma genellikle 4-7 dekatlar arasında, çoğunlukla 5. dekatta görülür (1, 2, 9, 10). Bu vakada da hastanın yaşı bu bilgiye uymaktadır.

Tümörün lokalizasyonu prognozda önemli rol oynamaktadır. Hastanın 15 yıllık yaşam oranı submaksiller bez (% 10) ve antrumdaki (% 18) tümörler ile karşılaştırıldığında, damak (% 38) ve parotid bezinde (% 21) lokalize olan neoplazmlarda oldukça iyidir (15). Ayrıca minör tükürük bezlerinden orijin alan tümörler majör tükürük bezlerinden orijin alan tümörlere nazaran daha kötü bir prognoza sahiptir. Bunun nedeni minör bir bez içinde lokalize olmayan tümörün tükürük bezi sınırlarının dışına infiltre olması, ke-

mik ve çevreleyen yumuşak dokuya invazyon yapması durumunda radikal rezeksiyonun çok zor hatta imkansız bir hal almasıdır.

Adenoid kistik karsinomun tedavisinde tam ve yeterli cerrahi rezeksiyon ile postoperatif radyasyon tedavisi optimal kontrol ve yaşam süresi sağlar. Tümörün çevre dokular içine infiltratif yayılımı radikal rezeksiyonu oldukça güçleştirdiğinden, operasyonda anatomik yapıların elverdiği ölçüde mümkün olduğunca geniş eksizeyon amaçlanır (9, 12, 17). Günümüzde cerrahi + radyasyon kombine tedavisinin tek başına cerrahi ya da radyasyon tedavisine göre lokal hastalığın kontrolünde daha iyi sonuçlar verdiği düşüncesi yaygındır. Adenoid kistik karsinom radyosensitif bir tümördür. Tam bir rezeksiyonun mümkün olduğu durumda bile, perineural yayılımın özellikle adenoid kistik karsinom için tipik olması; tümörün histopatolojik olarak cerrahi sınırlarda görülme bile mevcudiyetinin düşünülmesi gerektiği fikrini doğurmuş ve bunun sonucu uygulanan cerrahi girişime yardımcı olmak amacıyla postoperatif radyoterapinin yararlı olabileceği ileri sürülmüştür (1, 3, 6, 7, 10, 12, 13, 17). Vakamızda literatür bilgilerinden yararlanılarak çene rezeksiyonu yapılmış ve hasta postoperatif 10. günde radyoterapiye gönderilmiştir. Ancak yapılan tetkikte cerrahi müdahalenin bu aşamada yeterli olduğu ve radyoterapiye gerek bulunmadığı bildirilmiştir.

Damakta lokalize tümörlerde en tehlikeli risk cerrahi kenarların yetersiz olabilmesidir (9). Tümör palatin sinirlerin perineural dokuları boyunca kafatası tabanına kadar yayılarak fatal komplikasyonlar oluşturabilir. Lezyon ilk seferde tamamen çıkarılamaz, nüksün ilk işareti pharynx'de ağrı, eksternal okular kasların paralizisi, intracranial yayılımı gösteren diğer belirtiler olabilir (9). Adenoid kistik karsinoma vakalarının cerrahisinde rezeksiyon sınırları daima histolojik olarak takip edilmelidir (10, 11, 14). Bu vakada da maksiller rezeksiyonu takiben cerrahi sınırlar histolojik olarak izlenmiş ve patoloji olmadığı tespit edilmiştir. Bütün bunlara rağmen uzak metastazlar hastaların % 50'sinde gelişir (6, 7, 8, 12, 13). Metastazlar en fazla sıklıkta akciğerdedir (1) ve metastaz gelişiminde majör ve minör bezlerden orijin alma açısından fark olmadığı bildirilmiştir (6). Hastaların çoğunluğu uzun süreli takipte kaybedilmektedir. Bu vakada da hastanın ilk bir yıllık kontrolü yapılmış olup, ameliyat bölgesi defekt protez ile restore edilmiş ve herhangi bir sübjektif ve objektif bulguya rastlanılmamıştır.

**KAYNAKLAR**

- (1) Ampil, F.L., Misra, R.P. : Factors influencing survival of patients with adenoid cystic carcinoma of the salivary glands. J. Oral Maxillofac. Surg. 45 : 1005-1010, 1987.
- (2) Bhaskar, S.N. : Synopsis of oral pathology, 7. ed., The C.V. Mosby Company, Toronto, 1986.
- (3) Brookstone, M.S., Huvos, A.G., Spiro, R.H. : Central adenoid cystic carcinoma of the mandible. J. Oral Maxillofac. Surg. 48 : 1329-1333, 1990.
- (4) Chaudhry, A.P., Leifer, C, Cutler, L.S., Satchidonand, S., Labay, G.R., Yamane, G.M. : Histogenesis of adenoid cystic carcinoma of the salivary glands. Cancer 58 : 72-82,1986.
- (5) DalMaso, M., Lippi, L. : Adenoid cystic carcinoma of the head and neck : A clinical study of 37 cases. Laryngoscope. 95 : 177-181, 1985.
- (6) Matsuba. H.M., Thavvley, S.E., Simpson, J.R., Levine, L.A., Mauney, M. : Adenoid cystic carcinoma of major and minor salivary gland origin. Laryngoscope. 94 : 1316-1318, 1984.
- (7) Matsuba, H.M., Simpson, J.R., Mauney, M., Thavvley, S.E. : Adenoid cystic salivary gland carcinoma : A Clinicopathologic correlation. Head Neck Surg. 8 : 200-204, 1986.
- (8) Matsuba, H.M., Spector, G.J., Thavvley, S.E., Simpson, J.R., Mauney, M., Pikul, F.J. : Adenoid cystic salivary gland carcinoma : A histopathologic review of treatment patterns. Cancer 57 : 519-524, 1986.
- (9) Moore, J.R. : Surgery of the mouth and jaws. Blackwell Scientific Publications. Oxford, 1985.
- (10) Nascimento, A.G., Amaral, A.L.P., Prado, L.F., Kligerman, J., Silveria, T.R. : Adenoid cystic carcinoma of salivary glands. A study of 61 cases with clinicopathologic correlation. Cancer 57 : 312-319, 1986.
- (11) Perzin, K.H., Gullane. P., Clairmont, A.C. : Adenoid cystic carcinomas arising in salivary glands. Cancer 42 : 265-282.1978.
- (12) Shingaki, S., Saito, R., Kawasaki, T., Nakajima, T. : Adenoid cystic carcinoma of the major and minor salivary glands. J. Oral Maxillofac. Surg. 14 : 53-56, 1986.
- (13) Simpson, J.R., Thavvley, S.E., Matsuba, H.M. : Adenoid cystic salivary gland carcinoma : Treatment with irradiation and surgery. Radiology 151 : 509-512, 1984.
- (14) Spiro, R.H., Huvos, A.G., Strong, E.W. : Adenoid cystic carcinoma of salivary origin. A clinicopathologic study of 242 cases. Am. J. Surg. 128 : 512-520, 1974.

ADENOİD KİSTİK KARSİNOMA (OLGU BİLDİRİMİ)

- (15) Szanto, P.A., Luna, M.A., Tortoledo, E., White, A.A. : Histologic grading of adenoid cystic carcinoma of the salivary glands. *Cancer* 54 : 1062-1069, 1984.
- (16) Tauxe, W.N., McDonald. J.R., Devine, K.D. : A century of Cylindroma. *Arch. Otolaryngol.* 75 : 364-376, 1962.
- (17) Wal, J.E., Snow, G.B., Karim, A.B.M.F., Waal, I. : Intraoral adenoid cystic carcinoma : the role of postoperative radiotherapy in local control. *Head Neck Surg.* 11 : 497-499, 1989.