

## ANKİLOGLOSSİ (İKİ OLGU NEDENİYLE)

Yrd.Doç.Dr. Varol ÇANAKÇI\*  
Yrd.Doç.Dr. A.Berhan YILMAZ\*\*

Yrd.Doç.Dr. Recep ORBAK\*  
Dt.Çiğdem BAYRAKTAR\*\*\*

## ANKYLOGLOSSIA (TWO CASE REPORT)

### ÖZET

Ankiloglossi'ye dilin hareket oranını önemli derecede kısıtlayan genioglossus kas ve/veya anormal kısa bir frenulum sebep olur.

Bu anomali konuşma bozukluğuna, belli seslerin telafuzunda zorluğa, dental ve/veya periodontal problemlere yol açar. Tedavisi ise cerrahi olarak yapılmaktadır.

Bu makalede 8 yaşında ikiz kız kardeşlerde görülen ankiloglossi'nin cerrahi tedavisi yapılmış ve literatürler gözden geçirilerek sunulmuştur.

**Anahtar Kelimeler:** Ankiloglossi, Tedavi

### SUMMARY

Ankyloglossia is caused by an abnormally short frenum and/or genioglossus muscle which markedly restricts the range of motion of the tongue.

The abnormality results in speaking defects, difficulty in the pronunciation of some sounds, dental and/or periodontal problems. Treatment is performed surgically.

In this study, surgical treatment of ankyloglossia observed in twin sisters at the age of 8 was performed and the related literature was reviewed and presented.

**Key Words:** Ankyloglossia, Treatment.

### GİRİŞ

Ankiloglossi, dilin gelişim bozukluklarından biridir.<sup>1,2</sup> Ankiloglossi'ye dilin hareket oranını önemli derecede kısıtlayan genioglossus kas ve/veya anormal kısa bir frenulum sebep olur.<sup>3</sup> Ya tam ya da parsiyel ankiloglossi şeklinde görülür. Tam ankiloglossi, ağız tabanı ve dil arasında birleşmenin bir sonucu olarak oluşur. Parsiyel ankiloglossi ise kısa lingual frenulumdan veya lingual frenulum bağlantı yerinin dilin ucuna yakın bağlanmasından ileri gelir.<sup>1-4</sup>

Conway ve Wagner<sup>5</sup> 10 yıl içinde New York Sağlık Merkezine başvuran baş, boyun ve oral malformasyonlu 1836 olgunun 95'i erkek, 58'i kadın olmak üzere toplam 153'ünde ankiloglossi'nin bulunduğunu bildirerek, dudak ve damak yarıklarından daha az oranda olduğunu saptamışlardır. Yalnız bu araştırmacılar ankiloglossi'nin hangi şekilde görüldüğünü belirtmemişlerdir. Borçbakan,<sup>1</sup> Shafer ve arkadaşları<sup>2</sup> da parsiyel ankiloglossi'nin tam ankyloglossia'ya oranla daha sık görüldüğünü, tam ankiloglossi'nin ise çok nadir olduğunu bildirmişlerdir.

Ankiloglossi'nin otozomal dominant kalıtsal bir özellikte olduğu bir çok araştırmacı tarafından vurgulanmıştır.<sup>2,6,7</sup> Ancak cinsiyet ayrımı yapılmamıştır.

Dilin kısıtlı hareketlerinden dolayı bu anomali hastalar konuşma zorluğu sergilerler. İki seslinin bir hece halinde kaynaşması ve belli sessiz harflerin telaffuzunda zorluk çekerler.<sup>1,7,8,10</sup> Akalar<sup>8</sup> Ankiloglossi'li olgularda, dilin hareketi kısıtlı olduğundan yanlış yutkunmaya eğilim görüldüğünü, belirgin konuşma bozukluğu olmasa bile bazı seslerin yanlış seslendirilebileceğini belirtmiştir. Mc Donald ve Avery,<sup>11</sup> Mathewson ve arkadaşları<sup>7</sup> Ankiloglossi'nin okluzal ve periodontal problemlere neden olabileceğini bildirmişlerdir. Bu nedenle konuşma bozukluklarını, artan dental ve/veya periodontal problemleri önlemek ve düzeltmek için ankiloglossi'nin cerrahi olarak tedavi edilmesi gerektiği bir çok araştırmacı tarafından önerilmektedir.<sup>1,3,12,13</sup>

Olgularımızı yayınlamaktaki amacımız, fazla sık görülmeyen ankiloglossi hakkında görüşlere ve tedavisine katkıda bulunmaktır.

### OLGU SUNUMU

#### OLGU I ve II

8 yaşlarında K.Y. ve E.Y. adlı ikiz kız kardeş (Resim 1), ebeveynleri ile birlikte, ankiloglossi'nin tedavisini yaptırmak amacıyla Atatürk Üniversitesi Dişhekimliği Fakültesi Oral Diagnoz ve Radyoloji Anabilim Dalına Kasım 1996 yılında başvurular. Alınan anemnezde ikiz

\* Atatürk Üniversitesi Diş Hekimliği Fakültesi Periodontoloji Anabilim Dalı Öğretim Üyesi

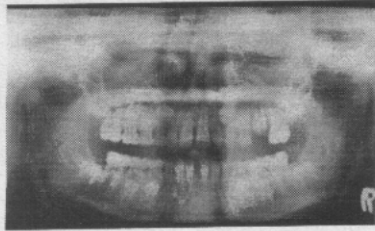
\*\* Atatürk Üniversitesi Diş Hekimliği Fakültesi Oral Diagnoz ve Radyoloji Anabilim Dalı Öğretim Üyesi

\*\*\* Atatürk Üniversitesi Diş Hekimliği Fakültesi Periodontoloji Anabilim Dalı Araştırma Görevlisi.

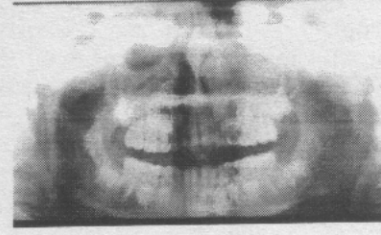kız kardeşin ebeveynlerinde ankiloglossi'nin olmadığı bu kardeşlerin her ikisinin de sessiz harfleri yanlış çıkardığı saptandı. Yapılan radyografik değerlendirmede, ikisinin de alt ve üst çenelerinde daimi diş olarak santral, lateral ve 6 yaş dişlerinin oklüzyonda olduğu gözlemlendi (Resim 2 ve 3). Her iki kardeşin klinik muayenesinde, dillerinin ventral yüzünden başlayan frenulumun ağız tabanına yapışmış olduğu ve bir kısmının da bu bölgeden uzanarak mandibular kretin üst lingual bölgesinde sonlandığı görüldü. Alt iki lateral diş arasında diastema vardı (Resim 4 ve 5). Ayrıca yapılan periodontal muayenede ağız hijyeninin iyi olduğu belirlendi. Ancak mandibular santral ve lateral dişlerin lingual kısımlarında diş taşı ve mikrobiyal dental plak saptandı. İlk seansa diş taşları elimine edildi, kardeşlere model üzerinde bu bölgelerin ne şekilde temizleneceği gösterildi. Ebeveynleri ile yapılan görüşmede olguların cerrahi olarak düzeltilebileceği anlatıldı. Onlarında görüşleri doğrultusunda cerrahi tedaviye karar verildi ve hastalar ikinci seansa çağrıldı.



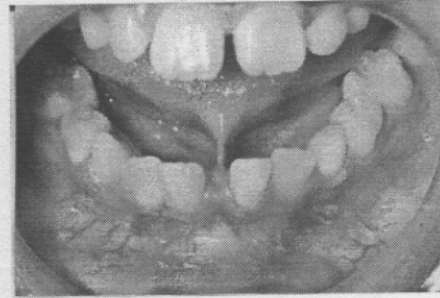
Resim 1. 8 yaşında Ankiloglossi'li ikiz kız kardeşler.



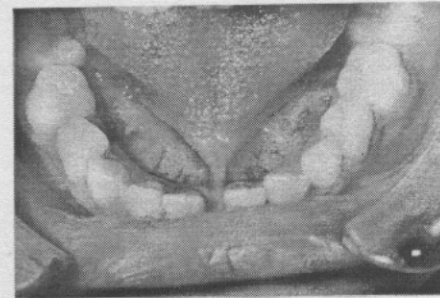
Resim 2. I. Olgunun panoramik radyografisi



Resim 3- II. olgunun panoramik radyografisi



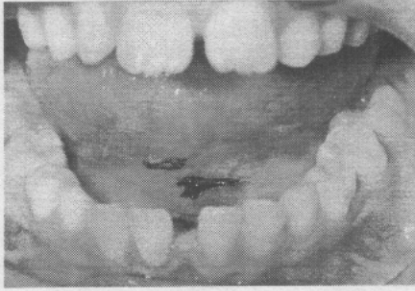
Resim 4- I. olgunun cerrahi tedavi öncesi ağız içi görüntüsü.



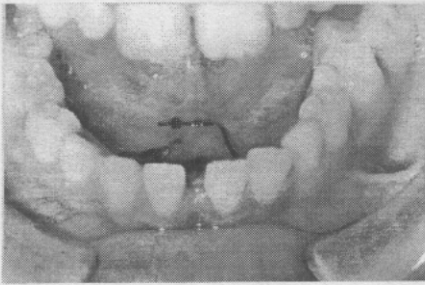
Resim 5- II. olgunun cerrahi tedavi öncesi ağız içi görüntüsü.

İkinci seansta cerrahi tedavi için bu bölgelere önce lokal anestezi yapıldı Aynı zamanda lingual sinir çift taraflı bloke edildi. Anesteziden emin olunduktan sonra dilin ağız tabanına yapışan alt kısmı ve frenulum hemostat ile tutuldu. Önce bistüri ile frenulumun, üst kısmından alt kısmına doğru insize edildi. İnsizyondan sonra künt disseksiyonla fibriller ataşman kemikten uzaklaştırıldı. Bu işlemin peşinden anında iki yanda kalan yara ağızları 4-0 atravmatik ipek

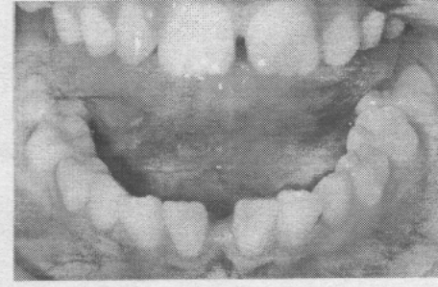
ipliklerle uç uca dikildi. Daha sonra dil ucu yukarıya kaldırılarak, ikinci bir hemostat ile tutulan dilin yapışma yerine doğru ve dil serbest kalıncaya kadar künt disseksiyonla işleme devam edildi. İkinci bir insizyon oral kavitenin tabanında gerilmiş olan genioglossuz kas bölgesindeki yumuşak dokuya çaprazvari yapıldı. Dilin tamamen serbest kaldığı saptandıktan sonra dil altında ve ağız tabanında oluşan yara uçları 4-0 atravmatik ipek iplikle tek tek sütüre edilerek kapatıldı. Cerrahi tedavi esnasında tüm anatomik yapılar belirlenerek, özellikle orta hattın iki tarafında seyreden venalara dikkat edildi. Tedaviyi takiben hastalara antibiyotik verilerek bir sonraki seansa çağrıldı. Bir hafta sonra dikişler alınarak, (Resim 6 ve 7) hastalar takibe alındı. Nisan 1997 de yapılan incelemeler de cerrahi tedavi uygulanan bu bölgelerde tamamen bir iyileşme gözlemlendi (Resim 8 ve 9). Hastalarda yumuşak doku enfeksiyonu, diştaşı ve mikrobiyal dental plak yoktu. İkiz kardeşler önceden çıkarmadığı sesleri tedavi öncesine oranla daha iyi telafuz edebiliyorlardı.



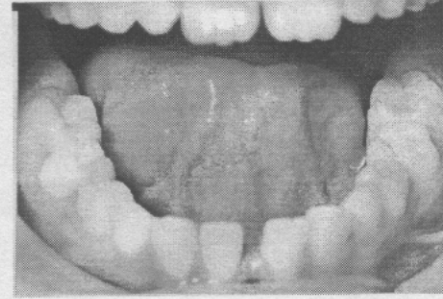
Resim 6- I. olgunun cerrahi tedavi sonrası dikişler alınmadan önceki ağız içi görüntüsü.



Resim 7- II. olgunun cerrahi tedavi sonrası dikişler alınmadan önceki ağız içi görüntüsü.



Resim 8- I. olgunun cerrahi tedaviden 5 ay sonra ağız içi görüntüsü.



Resim 9- II. olgunun cerrahi tedaviden 5 ay sonra ağız içi görüntüsü.

## TARTIŞMA

Ankiloglossi otozomal dominant kalıtsal bir anomali olup, fazla sık görülmez.<sup>2,6,7</sup>

Dilin kısıtlı hareketlerinden dolayı ankiloglossi'li hastaların konuşma zorluğu çektiği, bazı harflerin telafuzunu yanlış yaptıkları pek çok araştırmacı tarafından bildirilmiştir.<sup>1,7-10</sup> Ayers ve Hilton<sup>12</sup> konuşma problemlerinden yakınan 7 yaşındaki bir erkek çocukta ankiloglossi olgusu rapor etmişlerdir. Hastanın daha önce rutin dental muayenelerini yaptırdığı halde, hekimi tarafından herhangi bir işlem yapılmadığını ve psikolojik olarak çocuğun etkilendiğini belirtmişlerdir. Kendileri cerrahi tedavi yaptıktan sonra dil mobilitesi ve konuşma biçiminde belirgin bir düzelme olduğunu gözlemişlerdir. McDonald ve Avery<sup>11</sup> de 6 yaşında ankiloglossi'li bir kız çocuğunda tedavi öncesi ve sonrası benzer bulgu ve sonuçların alındığını belirtmişlerdir. Mathewson ve arkadaşları<sup>13</sup> ise bazı olgularda konuşma problemlerinin zamanla giderilebilme-

sine rağmen, çoğunlukla cerrahi olarak tedavi yapılması gerektiğini vurgulamışlardır. Bu araştırmacılar bazı hastaların konuşma problemlerini zamanla aşabileceklerini ve hatta düzeltebileceklerini belirtmişlerdir. Ancak ankiloglossi'li hastalarda sorun sadece konuşma ve telafuz güçlüğü değildir. Mathewson ve arkadaşları,<sup>7</sup> McDonald ve Avery<sup>11</sup> ankiloglossi'nin artan okluzal ve periodontal problemlere neden olabileceğini belirtmişlerdir. Şöyleki lingual frenulum devamlı dişeti dokusunu çekerek, bu bölgede dişeti çekilmesine neden olacaktır. Literatürlerde lingual frenulumun dişeti çekilmelerine neden olduğu birçok araştırmacı tarafından bildirilmiştir.<sup>14,15</sup> Olgularımızda görüldüğü gibi hastalarda diastema da vardır. Böyle diastemaların minör ortodontik tedaviyle düzeltebileceği, ancak fibriller ataşmanın cerrahi olarak uzaklaştırılması gerektiği vurgulanmıştır.<sup>14</sup> Bundan dolayı yukardaki problemlerin çözümü için cerrahi tedavi gerekir. Yine hastalarımızda başlangıçta yaptığımız periodontal değerlendirmede, mandibular lingual bölgede diştaşı ve mikrobiyal dental plak saptanmıştır. Hastaların oral hijyenlerinin iyi olmasına rağmen, bu bölgelere ulaşamadıklarından buraları temizleyememekteyler. Etkenlerin kaldırılmaması durumunda ileri periodontal yıkımların olması kaçınılmaz bir gerçektir. Bu nedende hastaların uygun oral hijyen prosedürlerini uygulamaları için de zemin hazırlanmalıdır. Olgularımızda periodontal yönden saptanan bulgular, McDonald ve Avery,<sup>11</sup> Mathewson ve arkadaşlarının<sup>7</sup> cerrahi tedavi yapılması yönündeki görüşlerini destekler niteliktedir.

Ayrıca Borçbakan<sup>1</sup> ve Archer<sup>3</sup> ise ankiloglossi'li hastalarda cerrahi tedavi yapılmadığında, yaşın ilerlemesiyle gerekebilecek mandibular protetik restorasyonların yerinde sabit kalmaması veya alveol kretine oturmamasının söz konusu olabileceğini belirtmişlerdir. Bu yüzden biz de olgularımıza gerek periodontal sağlık yönünden gerekse ileride oluşabilecek dental sorunlardan dolayı bu aşamada cerrahi tedavi uyguladık.

Ankiloglossi'nin tedavisinde gözönünde bulundurulması gereken durumlardan bir diğeri de, cerrahi tedavinin komplikasyonları ve ne zaman yapılacağıdır. Borçbakan<sup>1</sup> komplikasyon olarak bazı olgularda dil altında şişlik ve ekimoz görülebileceğini, bazı olgularda ise enfeksiyonun oluşabileceğini belirterek, bu gibi olgularda antibiyotik tedavisi yapılması ve apse teşekkül ettiğinde de yaranın drene edilmesi gerektiğini bildirmiştir. Biz de hastalarımıza cerrahi müdahale sonrası olması muhtemel rahatsızlık ve enfeksiyonu önlemek açısından antibiyotik verdik.

Mathewson ve arkadaşları<sup>7</sup> ankiloglossi'yi çok erken cerrahi olarak düzeltmenin, cerrahi tedavi sonrası submandibular tükrük bezlerinin enfeksiyonuna neden olacağından kontrendike olduğunu belirtmişlerdir. Ancak ne kadar erken olduğunu bildirmemişlerdir. Bunun yanı sıra McDonald ve Avery'nin<sup>11</sup> olgusunun yaşı 6, Ayers ve Hilton'un<sup>12</sup> olgusunun yaşı 7'dir. Bu araştırmacılar hasta ve ebeveynlerinden aldıkları bilgilere ve tedavi sonrası gözlemlerine göre hemen hemen hiçbir postoperatif rahatsızlık ve enfeksiyonun olmadığını belirtmişlerdir. Bizim cerrahi tedavi uyguladığımız hastaların yaşı ise 8'dir. Tedavi sonrası hastalar ve ebeveynlerinden aldığımız bilgiler ve gözlemlerimize göre herhangi bir rahatsızlık ve enfeksiyon olmadığı saptanmıştır. Bulgularımız McDonald ve Avery<sup>11</sup>, Ayers ve Hilton'un<sup>12</sup> postoperatif bulgularını destekler niteliktedir.

Ankiloglossi'nin konuşma bozukluğuna, belli seslerin telafuzunda zorluğa, dental ve/veya periodontal problemlere neden olabileceğinden dolayı cerrahi olarak düzeltilmesinin doğru olacağı görüşüne katılmaktayız. Bununla beraber anatomik yapılar ve tedavi sonrası komplikasyonlar da gözardı edilmemelidir.

#### KAYNAKLAR

1. Borçbakan C. Ağız ve çene hastalıkları. Ankara: Ankara Üniv Basımevi, 1975.
2. Shafer WG, Hine MK, Levy BM. A textbook of oral pathology. WB Saunders co 4th ed. Philadelphia-Tokyo, 1983.
3. Archer HA. Oral and maxillofacial surgery. WB Saunders Co Vol.I 5th ed. Philadelphia-Toronto 1966.
4. Baran Satt. Oral patoloji. Ankara: Gazi Üniv Basın Yayın Yüksekokulu Basımevi, 1982.
5. Conway HC, Wagner KJ. Congenital anomalies of the head and neck. Plast Reconstr Surg 1965; 36: 71.
6. Witkopcs J. Genetics and dentistry. Eugenics Quart 1958; 5: 15.
7. Mathewson RJ, Primosch RE, Robertson D. Fundamentals of pediatric dentistry. Quintessence Publish 2nd ed Chicago-Honkong, 1987.
8. Akalar M. Konuşma bozukluklarının ortodontik düzensizliklerle ilişkisi. Ege Üniv Diş Hek Fak Derg 1983; 6: 12-23.
9. Mitchell DF, Standish SM, Fort TB. Oral diagnosis oral medicine. Lea Febiger 2nd ed. Philadelphia, 1971.

10. Delaney JE. Periodontal and soft-tissue abnormalities. Dental care for the preschool child. Dental Clinics Of North America 1995; 39: 837-850.
11. McDonald RE, Avery DR. Dentistry for the child and adolescent. CV Mosby Co St Louis 5th ed.Toronto, 1988.
12. Ayers FS, Hilton JM. Treatment of ankioglossi: Report of care. J Dent Child 1977; 44: 237-239.
13. Mathewson RJ, Siegel MJ, McCanna DL. Ankyloglossia. A review of the literature and a case report. J Dent Child 1966; 33: 238.
14. Carranza FA. Clinical periodontology. WB Saunders Co 7th ed. Philadelphia-Tokya 1990.
15. Grant DA, Stern IB, Everett FG. The CV Mosby Co. St Louis 5th ed. Toronto-London, 1979.

**Yazışma Adresi \_\_\_\_\_ :**

**Yrd.Doç.Dr.Varol ÇANAKÇI**  
Atatürk Üniversitesi  
Dış Hekimliği Fakültesi  
Periodontoloji Anabilim Dalı  
**25240-ERZURUM**