

SÜT DİŞİ KANAL TEDAVİLERİNDE GLUTARALDEHİT

Neşe AKAL** Tezer ULUSU*** Alev ALAÇAM**** Murat SİPAHİER**

GİRİŞ

Süt dişlerinin fizyolojik düşme zamanlarına kadar diş arkında korunmalarının sürekli dentisyon ve çene gelişimi yönünden ne denli önem taşıdığı artık tartışılmayan bir konudur. Son yıllarda çocuklarda endodontik tedavi uygulamaları pek çok hekim tarafından rutin olarak yapılmaktadır.

Süt dişi kanal tedavilerinde giriş kavitesi preparasyonu, kanal anatomisindeki sapmalar, altta daimi diş germi bulunması gibi problemlerin yanısıra seçilecek kanal dolgu patı da büyük önem taşımaktadır.

İdeal olarak bu patın, fizyolojik kök rezorbsiyonu sırasında biyolojik olarak rezorbe olabilmesi, periapikal dokularda ve sürekli diş germi çevresinde toksik ve iltihabi irritasyonlara neden olmaması, dişin apikal üçlüsünde hermetik bir dolgu sağlaması gibi özellikler içermesi aranmaktadır.

Ancak süt dişi endodontisinde bugüne kadar kullanılmakta olan patların hiçbirisi bu özelliklerin tümünü birarada taşımamaktadır. Süt dişi kanal tedavisinde çeşitli patların denendiği çalışmalarda Hobson (9), devital enfekte süt dişlerinin tedavisinde, dokulara nüfuz etme ve dentin duvarlarındaki enfeksiyonu kontrol altına alma kapasitesi olan antibakteriyel bir ilaç kullanılmasının yerinde olacağını bildirmiştir. Kanal dolgu patı olarak uygun özellikler taşıyan çinko oksit öjenol (ZOE)'ün formokrezol ile bir-

(*) G.Ü. Dişhek. Fak. I. Bilimsel Kongresinde tebliğ edilmiştir. Ankara, Haziran, 1987.

(**) G.Ü. Dişhek. Fak. Pedodonti Anabilim Dalı, Araştırma Görevlisi.

(***) G.Ü. Dişhek. Fak. Pedodonti Anabilim Dalı, Öğr. Üyesi, Doç. Dr.

(****) G.Ü. Dişhek. Fak. Pedodonti Anabilim Dalı, Araştırma Gör. Dr.

arada kullanılma nedeni bu bakterisit etkiyi sağlamaktır. Ancak formaldehitin periapikal irritasyon yapması, yaygın difüzyon özelliği, rezorbsiyon gecikmesine neden olması, antibakteriyel etkinin zamanla azalması gibi özellikleri yüzünden süt dişi kanal tedavilerinde kullanımı tartışmalıdır (10, 13). Bu nedenle çalışmamızda, kuvvetli fiksatif ve bakterisit özellikleri bulunan ve son yıllarda süt dişi amputasyonlarında başarılı sonuçları bildirilen Glutaraldehit + Çinko oksit ojenol kombinasyonu ve klasik bir pat olan iyodoform patının süt dişi kanal tedavisinde klinik ve radyolojik açıdan 18 aylık gözlem süresince etkinliklerini ve tedavi edilen dişteki kök rezorbsiyonunun simetrik dişlerle kıyaslanarak değerlendirilmesi amaçlandı.

MATERYAL VE METOD

Çalışma G.Ü. Dişhekimliği Fakültesi Pedodonti Anabilim Dalına başvuran 4-11 yaşlarında 46 hasta ile yürütüldü. Kontrol grubu olarak kanal tedavisi endikasyonu konulan 22 hastaya iyodoform patı kullanılarak kanal dolgusu yapıldı. Deney grubundaki 24 hastada ise Glutaraldehit + Çinko oksit ojenol patı kullanıldı (Tablo 1, 2, 3, 4).

İşlemler sırasında rutin endodontik tedavi kurallarına uyuldu. Kontamine ve toksik ürünlerin periapikal ve periodontal dokulara itilmesini önlemek, alttaki daimi diş germinde harabiyete sebep olmamak için kanallar temizlenirken dişin apikalinden çıkmamaya özen gösterildi. Kanal genişletme işlemlerinde dirençle karşılaşıldığında kök ucuna ulaşılmamış olsa dahi zorlanmadı.

İlk seansta dişler pamuk rulolar ve otomaton ile izole edilerek anestezi altında pulpa odasının tavanı kaldırıldı, pulpa odası boşaltıldı ve kök pulpası çıkartıldı. Kanama steril meçlerle kontrol altına alındı. Hidrojen peroksit ve merfen ile irrigasyon yapıldı ve kurutuldu. Pulpa odasına klor mentol kanfir fenol'ü meç konuldu ve geçici bir dolgu maddesi ile kapatıldı. İkinci seansta kanallar genişletildi, irrigasyon yapılarak steril meçlerle kurutuldu. Kontrol grubunda kanallar iyodoform patı, deney grubunda ise Glutaraldehit + Çinko oksit ojenol kombinasyonu ile dolduruldu. Siman kaide ve amalgam restorasyonları aynı seansta yapılarak tedavi tamamlandı. Hastalar 18 aylık süre sonunda kliniğe çağırılarak klinik ve radyolojik muayeneleri yapıldı (Resim 1, 2, 3, 4).

TABLO I

GLUTARALDEHİT

TOPLAM : 24
ERKEK : 13
KIZ : 11

YAŞ	DİŞ NO	CİNSİYET	BAŞARILI	BAŞARISIZ
10	IV	K	X	
7	IV	E	X	
6	V	K	X	
6	V	K	X	
8	IV	E	X	
8	III	E	X	
9	V	K	X	
10	V	K	X	
8	I	E	X	
6	I	E	X	
8	IV	K	X	
8	IV	E	X	
8	IV	E		X
9	IV	E		X
10	V	K		X
10	IV	K	X	
11	III	E	X	
11	V	E	X	
8	IV	K		X
10	IV	E	X	
11	III	E	X	
10	V	K	X	
8	V	K	X	
TOPLAM			20	4

SÜT DİŞİ KANAL TEDAVİLERİNDE GLUTARALDEHİT

TABLO II

İYODOFORM

TOPLAM : 22

ERKEK : 17

KIZ : 5

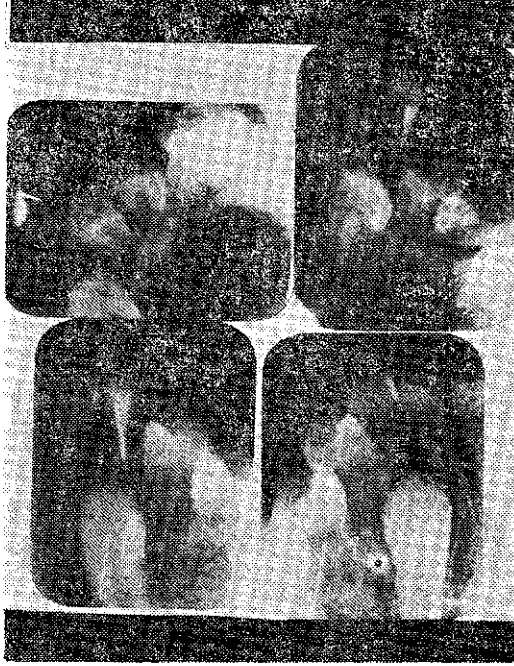YAŞ	DİŞ NO	CİNSİYET	BAŞARILI	BAŞARISIZ
9	IV	E	X	
7	IV	E	X	
4	V	K	X	
8	V	E	X	
6	IV	E	X	
5	V	E	X	
6	V	E		X
6	IV	K		X
10	V	E		X
6	V	E	X	
6	IV	E		X
7	IV	K		X
11	V	E	X	
7	IV	E	X	
8	IV	E	X	
9	V	E		X
7	IV	E		X
10	V	E		X
7	IV	E		X
6	IV	K	X	
7	V	K	X	
8	III	E		X
TOPLAM			12	10

TABLO III. Glutaraldehit - Yaş, Çene ve Dişlere Göre Dağılım

YAŞ	MAKSİLLER				MANDİBULER			
	Santral	Kanin	I. Süt Molar	II. Süt Molar	Santral	Kanin	I. Süt Molar	II. Süt Molar
6	1	—	—	—	—	—	—	2
7	—	—	—	—	—	—	1	—
8	1	1	2	—	—	—	3	2
9	—	—	—	—	—	—	1	1
10	—	—	1	1	—	—	2	2
11	—	1	—	—	—	1	—	1

TABLO IV. İyodoform - Yaş, Çene ve Dişlere Göre Dağılım

YAŞ	MAKSİLLER				MANDİBULAR			
	Santral	Kanin	I. Süt Molar	II. Süt Molar	Santral	Kanin	I. Süt Molar	II. Süt Molar
4	—	—	—	1	—	—	—	—
5	—	—	—	—	—	—	—	1
6	—	—	2	1	—	—	2	1
7	—	—	1	—	—	—	4	1
8	—	1	1	—	—	—	—	1
9	—	—	1	—	—	—	—	1
10	—	—	—	1	—	—	—	1
11	—	—	—	—	—	—	—	1

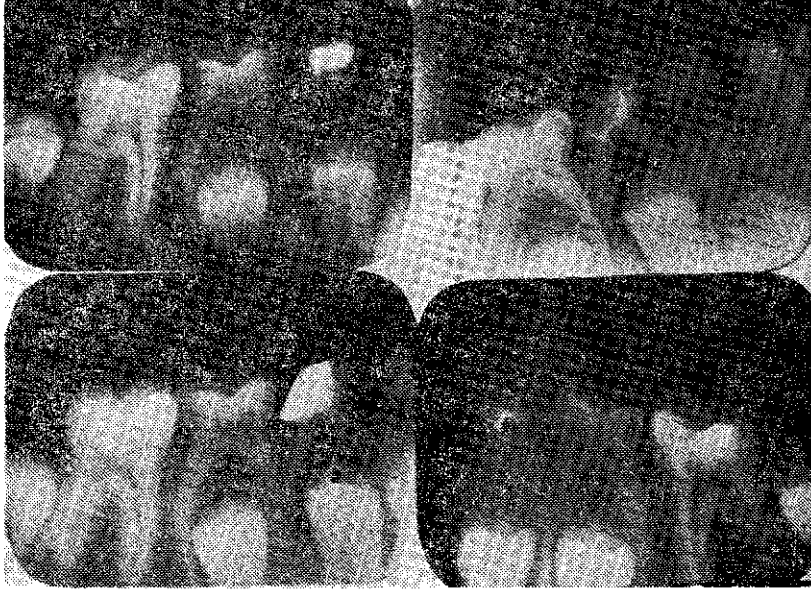

Resim 1.

GA+ZOE Grubunda başarılı bir örnek

III no.lu dişin

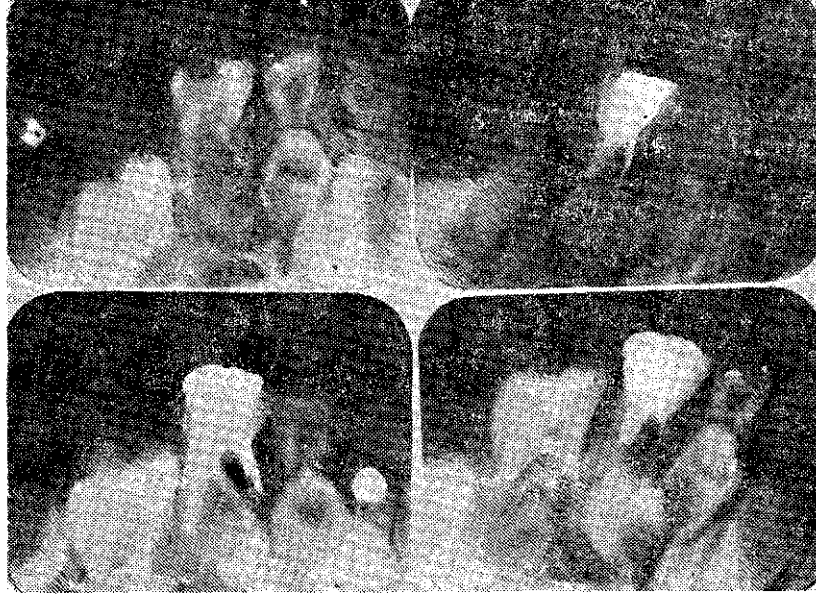- a. Endikasyon radyografisi
- b. Endodontik tedavi sonrası
- c. Tedaviden 18 ay sonrası
- d. III no.lu dişin radyografisi.



Resim 2. GA+ZOE Grubunda başarısız bir örnek

IV no.lu dişin

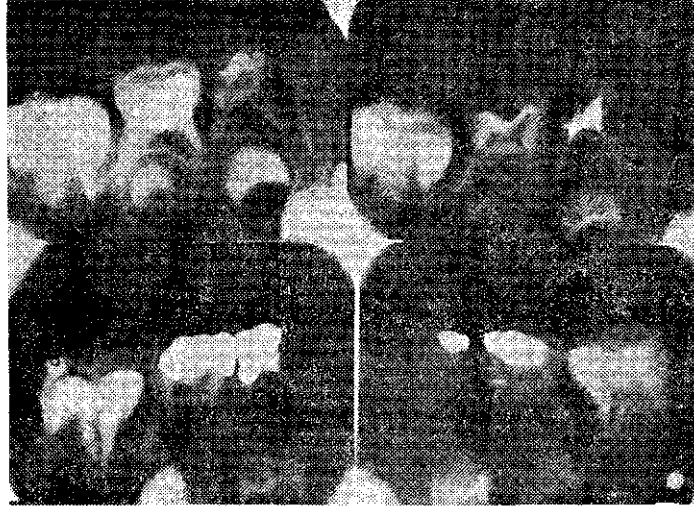- a. Endikasyon radyografisi
- b. Endodontik tedavi sonrası
- c. Tedaviden 18 ay sonrası
- d. IV no.lu dişin radyografisi.



Resim 3. İyodoform Grubunda başarılı bir örnek

V no.lu dişin

- a. Endikasyon radyografisi c. Tedaviden 9 ay sonrası
b. Endodontik tedavi sonrası d. Tedaviden 18 ay sonraki radyografiler.



Resim 4. İyodoform Grubunda başarılı bir örnek

IV no.lu dişin

- a. Endikasyon radyografisi c. Tedaviden 18 ay sonrası
b. Endodontik tedavi sonrası d. IV no.lu dişin radyografisi.

Klinik bulguların değerlendirilmesinde dişte mobilite, ağrı, mukozada şişlik, kırmızılık ve fistül oluşumu olup olmadığı göz-önüne alındı.

Radyografik olarak tedavi öncesi ve sonrası periodonsiyumun durumu, lamina dura, patolojik kemik ve kök rezorbsiyonu varlığı incelendi. Tedavi öncesi ve sonrası rezorbsiyon durumu karşıt dişlerle kıyaslanarak radyolojik değerlendirilmesi iki araştırma görevlisi tarafından ayrı ayrı yapıldı.

BULGULAR

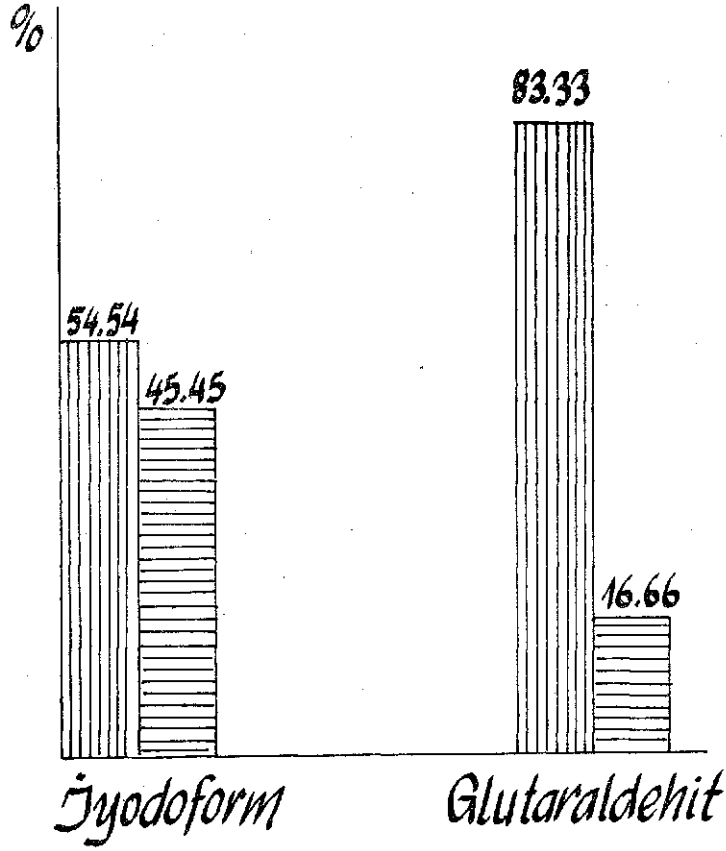
Deney grubunda Glutaraldehit+çinko oksit ojenol ile doldurulan 24 dişten 20 tanesi başarılı (% 83,33), 4 tanesi başarısız (% 16,66) olarak bulgularını (Tablo 5, 6).



Kontrol grubunda ise iyodoform patı ile doldurulan 22 dişten 12 tanesi başarılı (% 54,54), 10 tanesi başarısız (% 45,45) olarak bulgularını (Tablo 5, 6).

Tedavi edilen dişler ile bunların simetriklerindeki dişlerin fizyolojik kök rezorbsiyonları eşit olarak bulgularını.

TABLO V

	Başarılı	Başarısız	Toplam	Başarı Yüzdesi
Glutaraldehit	20	4	24	% 83,33
İyodoform	12	10	22	% 54,54



 Başarılı
 Başarısız

TABLO 6.

TARTIŞMA

Pek çok araştırma süt dişlerinde pulpektomi tekniklerinin etkin olduğunu, çünkü başarıyla tedavi edilen bir dişin düşme zama-

nına kadar patolojik olmayan bir durumda kalabileceğini ve böylece dental arkın bütünlüğünü koruyabileceğini savunmaktadır (12).

Bugüne kadar bu amaçla yapılan pulpektomilerde çok çeşitli patlar kullanılmıştır. N₂ Medikal, Asfalin + Ledermiks patı, iyodoform + öjenol ve Kanada balzamu, ZOE patı + teramisin, tetrasiklin + steroid ve ZOE patı, formokrezol + Oxpara ile başarılı sonuçlar bildirilmiştir (2, 4 - 13). Bunlara ek olarak en yaygın kullanılan patlardan birisi de KRI patıdır. Açık formülü % 2.025 p-klorofenol, % 4.86 kamfir, % 1.215 mentol, % 80.8 iyodoformdur. Geniş bakterisit etkisi olduğu saptanan KRI patı ile yapılan klinik ve radyolojik çalışmalarda yüksek başarı oranı elde edilmiştir (5). Bu çalışmada iyodoform grubundaki düşük başarı oranı bakterisit etkili ilave maddelerin olmamasına bağlı olabilir. Patın rezorbe olma özelliğinin diğerlerine üstünlüğü de ayrı bir avantaj olarak bildirilmektedir (5). Buna karşılık iyodoform patının rezorbsiyonunun kanal içinde de devam ederek apekten sızıntı sonucu başarısız kanal tedavilerine neden olduğu ileri sürülmüştür (6). Araştırmamızda radyografilerde başarısız olarak değerlendirdiğimiz kanal tedavilerinde de kanalın içerisindeki iyodoform patının büyük bir kısmının rezorbe olduğu gözlemlendi.

Ayrıca KRI patı ile yapılan çalışmalarda ön dişlerin kronlarında sarımsı - kahverengi renk değişiklikleri görülmüştür (2, 5). Bizde çalışmamızın iyodoform grubunda benzer bulguları gözledik. Bu da estetik açıdan istenmeyen bir durumdur. Oysa Glutaraldehit + Çinko oksit öjenol'ü gruptaki dişlerde herhangi bir renk değişikliği gözlenmedi.

Öte yandan kullanımı artık klasikleşmiş olan ZOE patı ile çalışma yapan Spedding (12), Barker ve Lockett (2), Erasquin ve Muruzabal (4), bu materyali, kısmen ve çok yavaş rezorbe olduğu için önermemekte ve periapikal dokularda geçici bir iltihabi reaksiyon oluşturduğunu bildirmektedir.

Ayrıca ZOE, ancak formokrezol gibi ilaçlarla kombine edildiğinde bakterisit etki göstermektedir (4).

Son yıllarda süt dişi amputasyonlarında formokrezole bir alternatif olarak kullanılan, toksisitesinin azlığı, proteinlerle geri dö-

nüşmeyen bağlanma yapması, diş yapılarına sınırlı difüzyonu, periapikal irritasyon yapmaması, gibi özellikleriyle tanınan Glutaraldehit ile kliniğimizde Alaçam (1) tarafından gerçekleştirilen bir tez çalışmasının başarılı sonuçlarının yanısıra, literatürde sürekli diş endodontik tedavilerinde 5 yıllık gözlem sonuçlarında % 96 gibi yüksek başarı oranı bildirilmesi (13) çalışmamıza rehber olmuştur.

Glutaraldehit'in çift aldehit grubu içermesi ve bu aldehit gruplarının mikroorganizmaların proteinleriyle çapraz bağlantı yaparak birleşmesi, materyalin kuvvetli fiksatif ve yüksek bakterisit özelliklerinin ortaya çıkmasına neden olur (3).

Glutaraldehit'in daimi dişlerde yapılan pulpektomiye takiben periodontal dokular üzerindeki histolojik çalışmalarda az ya da hiç irritasyon göstermemesi cesaret vericidir (13). Aynı çalışmada hafif irritasyon durumlarında irritasyon şiddeti ile hastanın yaşı arasında da bir bağlantı bulunmamıştır. Ayrıca in vitro deneylerde kanalların Glutaraldehit ile pek çok kez irrisasyonundan sonra bile çevre dokulara diffüzyonun tesbit edilmediği bildirilmiştir.

Çalışmamızda 18 aylık takip sonucu klinik ve radyolojik olarak periapikal sızıntı, kemik rezorbsiyonu, süt dişinde rezorbsiyon, gecikmesi, alttaki daimi diş germinde pozisyon değişikliği gibi patolojik bulgulara rastlanılmadı.

Ayrıca Glutaraldehit + çinko oksit ojenol patının süt dişlerinin fizyolojik düzen içerisindeki kök rezorbsiyonu ile uyumlu olarak rezorbe olduğu saptandı.

Her iki grupta da başarılı tedavilerde süt dişinin rezorbsiyonu ve alttaki daimi diş germinin erupsiyonu karşıt çenedeki dişlerle aynı oranda bulundu. Rezorbsiyondan sonra radyolojik olarak periapikalde de herhangi bir artık dolguya rastlanılmadı.

Sonuç olarak; bundan sonra bu konuda yapılacak çalışmalarda bulgularımızı destekler nitelikte bulunursa, glutaraldehit + çinko oksit ojenol'ün süt dişi kanal tedavilerinde başarıyla kullanılabileceği kanısına varıldı.

ÖZET

Bu çalışmada enfekte süt dişlerinin tedavisinde kanal dolgu patı olarak kullanılan iyodoform ile son yıllarda diş pulpasına uygulanan materyallere bir alternatif olarak getirilen glutaraldehit + çinko oksit öjenol patının 18 aylık süre içerisindeki etkinliklerinin karşılaştırılması klinik ve radyolojik olarak incelendi. Ayrıca tedavi edilen dişlerdeki kök rezorpsiyonu simetrik dişlerle kıyaslanarak, değerlendirildi. Çalışmaya, yaşları 4 - 11 arasında olup, süt dişleri kanal tedavisi gerektiren 46 çocuk alındı. Tedavi edilen dişler ile bunların simetriklerindeki dişlerde fizyolojik kök rezorpsiyonu eşit olarak bulgulanarak sonuçta glutaraldehit + çinko oksit öjenol'un süt dişlerinin kanal tedavilerinde güvenlikle kullanılabilirliği kanısına varıldı.

SUMMARY

GLUTARALDEHYDE IN ROOT CANAL THERAPY FOR PRIMARY TEETH

In this investigation, the effects of iodoform and alternatively glutaraldehyde + zinc oxide eugenol pastes used as root canal filling agents for primary teeth are evaluated clinically and radiographically for a 18 month period.

On the other hand root resorption of the teeth treated endodontically is compared with their antimeres. 46 children needing endodontic therapy aged 4 to 11 is included the study.

As the physiologic root resorption degree of the treated teeth and their antimeres found almost the same it is concluded that glutaraldehyde + zinc oxide eugenol paste could be used safely for root canal therapy of primary teeth.

KAYNAKLAR

- 1 — Alaçam, A. : Süt Dişlerinde Formokrezol, Glutaraldehit - Kalsiyum Hidroksit, Glutaraldehit - Çinko oksit Pasteleri Kullanılarak Yapılan Amputasyonu Müteakip Pulpa Dokusundaki Histopatolojik Değişimlerin İncelenmesi. Doktora Tezi, G.Ü. Sağlık Bilimleri Enstitüsü Pedodonti Anabilim Dalı, Ankara, 1986.
- 2 — Barker, B.C.W., Lockett, B.C. : Endodontic Experiments with Resorbable Paste. Aust. Dent. J., 16 : 364-372, 1971.
- 3 — Council on Dental Therapeutics : Council Accepts Glutaraldehyde (Cidex) J.A.D.A., 86 : 1368, 1973.
- 4 — Erasquin, T., Muruzabal, M. : Root Canal Fillings With Zinc Oxide Eugenol Cement in Rat Molar, Oral Surg., 24 : 547-558, 1967.
- 5 — Garcia - Godoy, F. : Evaluation of an Iodoform Paste in Root Canal Therapy for Infected Primary Teeth J. Dent. Child., 54 : 30-34, 1987.
- 6 — Goodman, J.R. : Endodontic Treatment for Children, Brit. Dent. J., 25 : 363-366, 1985.
- 7 — Gould, J.M. : Root Canal Therapy for Infected Primary Molar Teeth. J. Dent. Child., 39 : 269-273, 1972.
- 8 — Hannah, D.R., Rowe, A.H.R. : Vital Pulpotomy of Deciduous Molars Using N₂ and other Materials. Brit. Dent. J., 130 : 99-107, 1971.
- 9 — Hobson, P. : Pulp Treatment of Deciduous Teeth. Brit. Dent. J., 128 : 232-238 and 275-282, 1970.
- 10 — Laband, P. : Clinical Evaluation of a Root Canal Cement that Contains Paraformaldehyde J.A.D.A., 93 : 533-535, 1976.
- 11 — Rifkin, A. : A simple Effective Safe Technique for the Root Canal Treatment of Abscessed Primary Teeth. J. Dent. Child., 47 : 435-441, 1980.
- 12 — Spedding, A.H. : Root Canal Treatment of Primary Teeth. Dent. Clinics. North. Amer., 17 : 711-722, 1973.
- 13 — Wemes, J.C., Jansen, H.W.B., Purdell-Lewis, D., Boening, G. : Histologic Evaluation of the Effect of Formocresol and Glutaraldehyde on the Periapical Tissues after Endodontic Treatment. Oral Surg., 54 : 329-332, 1982.