

TEMPOROMANDİBULAR EKLEM KAPSÜL-İÇİ DİSFONKSİYONUNDA FİZİK TEDAVİNİN YERİ

Melahat ÖĞÜTCEN* Vesile SEPİCİ**

GİRİŞ

Fizik tedavi başlıca şu şekillerde uygulanabilir :

1. Sıcak uygulaması :
 - I. infrared (yüzeysel ısıtıcı),
 - II. kısa dalga diatermi (derin ısıtıcı),
 - III. ultrasound (derin ısıtıcı).
2. Soğuk uygulaması.

Sıcak, uygulanan alan üzerinde bölgesel kan dolaşımını artırıcı sedatif ve kas spazmını azaltıcı bir etkiye sahiptir. Ayrıca membranların geçirgenliğini, metabolik aktiviteyi ve sıvı geçişini artırır ve ısı kaynağına bağlı olarak kollagen ve kas yapılarının uzayabilirliğini artırır. Isı uygulama yöntemleri yüzeysel veya derin olmaktadır. Ultrasound derin vücut dokularındaki ısıyı artırır, eklemlerde, kemikte ve diskte en çok, daha sonra eklem kapsüllerinde ısınma meydana getirir. İnfrared, cilt altı dokuları ısıtıcı özelliğe sahiptir, ancak ulaşabileceği doku derinliği sınırlıdır (3 mm). Kısa dalga diatermi yüksek frekans akımıdır. Yoğun yumuşak doku kitlesi ile örtülü olmayan eklemlerde tedavi değeri yüksektir. Temporomandibular eklem sorunlarının tedavisinde derin ve yüzeysel ısıtıcı uygulaması semptomları hafifletici bir tedavi yöntemidir (1, 2, 3).

Temporomandibular eklem kapsül-içi difonksiyonunda çiğneme kaslarının spazmı yaygınlıkla rastlanan bir bulgudur (4, 5). Bu neden-

(*) G.Ü. Dişhek. Fak. Ağız, Diş, Çene Hast. ve Cerr. Anabil. Dalı Arş. Gör., Dr. Dt.
(**) G.Ü. Tıp Fak. Fiziksel Tıp ve Rehabil. Anabil. Dalı Başk., Doç. Dr.

le fizik tedavinin çiğneme kasları üzerine yaptığı etkinin incelenmesi amaçlandı.

MATERYAL VE METOD

Araştırmaya anamnez, muayene ve ses-kayıt verileri elde edilmiş temporomandibular eklem anterior disk deplasmanlı 24 hasta alındı. Bu hastalar için anamnez ve muayene formları (6) ve transkraniyal radyografi yöntemi (7) kullanıldı. Tedavi sürecini incelemek amacıyla fonografi yöntemiyle temporomandibular eklem ses kayıtlarından yararlanıldı (8).

Hasta grupları konservatif tedavi indikasyonunu geçirmiş anterior disk deplasmanının ilerlemiş dönemlerindeki hastalardan oluşturuldu. Fizik tedavi için infrared, kısa dalga diatermi ve ultrasound yöntemi kullanıldı. Kısa dalga diatermi ve ultrasound tedavisi G.Ü. Tıp Fakültesi Fiziksel Tıp ve Rehabilitasyon Anabilim Dalı kliniğinde gerçekleştirildi. Hastalarda tedavi öncesi ve sonrası muayene ve fonografik ses kayıtları yapıldı. Ses-kayıt işlemi için fonokardiografi cihazı kullanıldı (9).

Fizik tedavi hastaları 2 grupta incelendi :

1. Infrared grubu (yüzeysel ısıtıcı) : 12 hasta
2. Kısa dalga diatermi veya ultrasound grubu (derin ısıtıcı) : 12 hasta.

BULGULAR

Araştırmaya alınan 24 hastanın klinik değerlendirmeleri Tablo I'de gösterilmiştir.

Fizik tedavi gören hastalarda tedavi öncesi ve sonrası maximum ağız açıklıkları arasındaki fark «Eşleştirme yöntemi»ne göre önemli bulunmadı ($p>0.05$), (Tablo II, III).

Açma sesi açıklığı bakımından fizik tedavi gruplarında tedavi öncesi ve sonrası ölçümler «Eşleştirme yöntemi» ile önemli bulunmadı ($p>0.05$), (Tablo IV, V, VI, VII).

TABLO — I

<u>TEŞHİS</u>	<u>HASTA SAYISI</u>
Redüksiyonlu anterior disk deplasmanı	7
Redüksiyonlu anterior disk deplasmanı + Arasına kilitlenme	11
Kronik redüksiyonsuz anterior disk deplasmanı	5
Osteodejeneratif artrit	1
TOPLAM	24

TABLO II — Max. ağız açıklığı (Kısa dalga diatermi, ultrasound grubu).

	<u>ort.x</u>	<u>std.sap.x</u>	<u>std.sap. D</u>	<u>std.hata D</u>	<u>ort. D</u>	<u>paired T</u>	<u>ser.der.</u>	<u>EsSay.</u>
Tedaviden önce	42.083	9.298	4.252	1.228	1.417	1.154	11	12
Tedaviden sonra	43.50	8.702						

p>0.05

TABLO III — Max. ağız açıklığı (Infrared grubu)

	<u>ort.x</u>	<u>std.sap.x</u>	<u>std.sap. D</u>	<u>std.hata D</u>	<u>ort. D</u>	<u>paired T</u>	<u>ser.der.</u>	<u>EsSay.</u>
Tedaviden önce	42.667	5.990	2.923	0.844	0	0	11	12
Tedaviden sonra	42.667	5.990						

p>0.05

TABLO IV — Açma sesi açıklığı (Kısa dalga diatermi, Ultrasound grubu).

	ort.x	std.sap.x	std.sap. D	std.hata D	ort. D	paired T	ser.der.	EsSay.
Tedaviden önce	27.571	9.253	4.756	1.798	1.429	0.795	6	7
Tedaviden sonra	29.0	7.348						
P>0.05								(SAĞ TME)

TABLO V — Açma sesi açıklığı (Kısa dalga diatermi, Ultrasound grubu).

	ort.x	std.sap.x	std.sap. D	std.hata D	ort. D	paired T	ser.der.	EsSay.
Tedaviden önce	29.857	7.151	2.734	1.033	0.143	0.138	6	7
Tedaviden sonra	30.0	7.024						
p>0.05								(SOL TME)

TABLO VI — Açma sesi açıklığı (Infrared grubu)

	ort.x	std.sap.x	std.sap. D	std.hata D	ort. D	paired T	ser.der.	EsSay.
Tedaviden önce	25.125	7.900	3.662	1.295	0.375	0.290	7	8
Tedaviden sonra	25.500	8.0						
P>0.05								(SAĞ TME)


TABLO VII — Açma sesi açıklığı (Infrared grubu)

	ort.x	std.sap.x	std.sap. D	std.hata D	ort. D	paired T	ser.der.	EsSay.
Tedaviden önce	28.0	6.325	4.608	1.742	-2.714	-1.558	6	7
Tedaviden sonra	25.286	8.139						

p>0.05

(SOL TME)

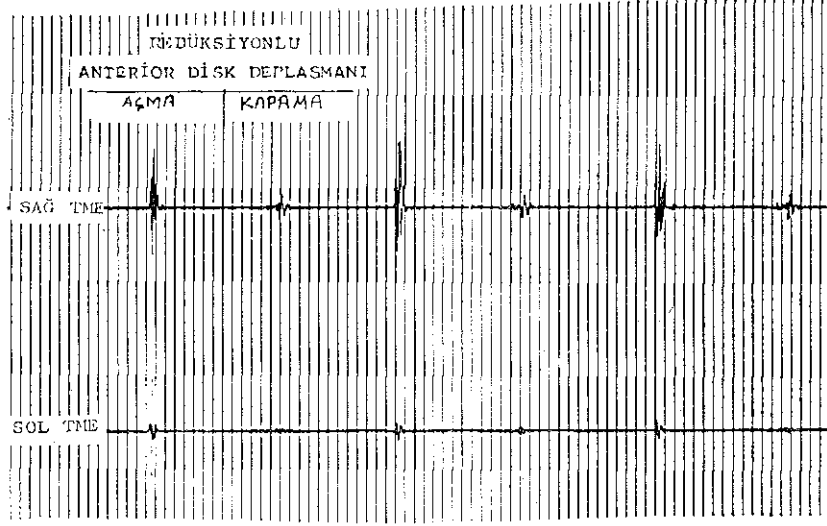
Genel olarak kısa dalga diatermi ve ultrasound grubunda tedavi sonunda temporomandibular eklem seslerinin şiddetinde bir azalma ve sesin bileşenlerinde eksilme meydana geldiği görüldü (Resim 1),




RESİM — 1

(Şekil 1, 2). İnfrared grubunda ise tedavi öncesi ve sonrası temporomandibular eklem seslerinde hemen hemen fark olmadığı görüldü (Şekil 3, 4).

T.M.E. VE FİZİK TEDAVİ

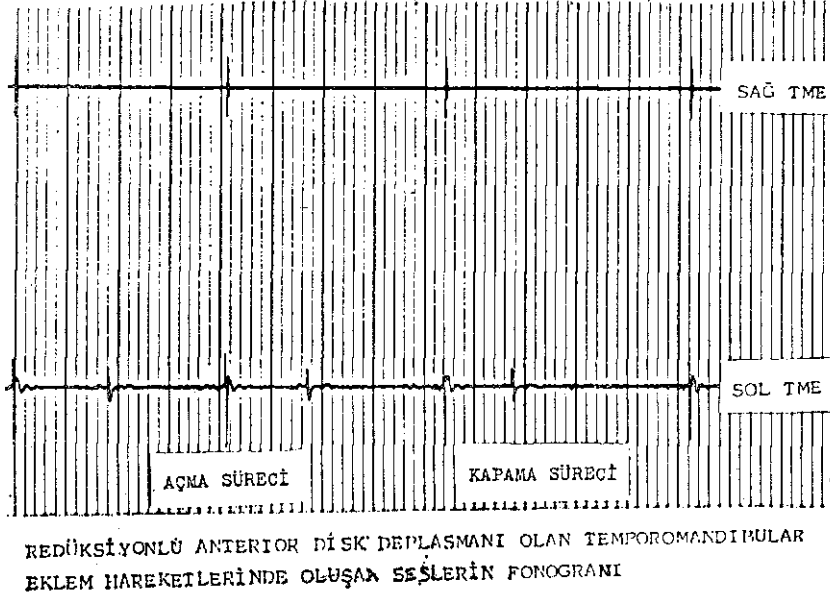


ŞEKİL — 1

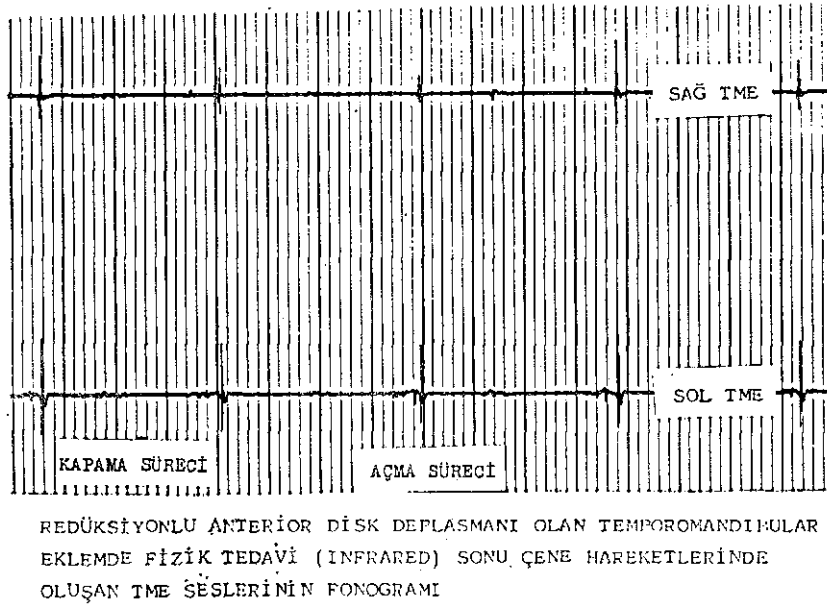


REDÜKSİYONLU ANTERİOR DİSK DEPLASMANI- OLAN TEMPOROMANDİBULAR EKLEMLERDE
FİZİK TEDAVİ (KISA DALGA DİATERMİ) DİTİMİNDE ÇENE HAREKETLERİNDE
OLUŞAN EKLEM SESLERİ-

ŞEKİL — 2



ŞEKİL — 3



ŞEKİL — 4

Ağız açma hareketinde tüm hastalarda tedavi öncesi görülen deviasyon 3 hastada tedavi sonunda kayboldu.

Her sabah çenesinin kilitlendiğini, daha sonraki saatlerde ses ile birlikte açıldığını bildiren 2 hasta ultrasound ile fizik tedavi sonunda kilitlenmenin daha kolay açılır hale geldiğini ifade etmişlerdir.

TARTIŞMA

Temporomandibular eklem disfonksiyonunda fizik tedavi semptomları hafifletici ve esas tedaviye yardımcı bir yöntemdir. Bu çalışmada fizik tedavi uygulanan hastalar tedavi sonunda genellikle fonksiyon sırasında nisbeten rahatlama ve ağrılarda azalma hissettiklerini ifade etmişlerdir. Bu bulgu fizik tedavinin sedatif ve belli ölçüde kas spazmını hafifletici etkisinin sonucu olarak düşünülebilir. Ancak, tedavi sonu muayene bulguları tedavi öncesine göre önemli bir fark göstermemiştir.

Temporomandibular eklem kapsül-içi disfonksiyonu olan artiküler diskin öne yer değiştirmesi, lateral pterigoid kasın alt ve üst kısımlarının uyumsuz çalışması sonucu meydana gelir (10). Isberg ve ark. (11), temporomandibular eklem anterior disk deplasmanlarında m. masseter, m. temporalis ve m. pterigoideus lateralis'in palpasyonda hassas olduğunu, redüksiyonsuz anterior disk deplasmanlarında ise m. masseter ve m. temporalis'in spastik aktivitelerinin kondil hareketini kısıtladığını bildirmişlerdir.

Araştırmada, kısa dalga diatermi-ultrasound ve infrared gruplarında tedavi öncesi ve sonrası maximum ağız açıklıkları ile açma sesi açıklıkları arasında önemli bir fark olmaması fizik tedavinin kas spazmını çözücü etkisinin oldukça sınırlı olduğunu gösterir (Eşletirme testi, $p > 0.05$). Bunun nedeni kas spazmını yaratan sebebin ortadan kaldırılmaması şeklinde açıklanabilir. Dolayısıyla, şiddetli temporomandibular eklem ağrı ve disfonksiyonu olan hastalarda cerrahi artroplastî yöntemlerine başvurmak sonuca götürücü bir tedavi sağlayacaktır.

ÖZET

Bu çalışmada, klinik ve radyolojik değerlendirmeleri yapılmış temporomandibular eklem kapsül-içi disfonksiyonlu 24 hastanın fizik

tedavileri kısa dalga diatermi-ultrasound ve infrared olmak üzere 2 grup halinde gerçekleştirildi. Hasta grupları ilerlemiş anterior disk deplasmanlı ve konservatif tedavi ile tedavi edilmede gecikmiş vakalardan oluşturuldu.

Hasta gruplarında tedavi öncesi ve sonrası max. ağız açıklıkları ve açma sesi açıklıkları arası farkın önemli olmadığı görüldü (Eşleş-tirme testi, $p>0.05$).

Kısa dalga diatermi ve ultrasound yönteminin infrared'e üstün olmasına rağmen sebebe yönelik bir tedavi şekli olmadığından kas spazmını gidermede yetersiz olduğu görüldü.

SUMMARY

PHISICAL THERAPY IN THE PATIENTS WITH T.M.J. INTRA-CAPSULAR DYSFUNCTION

In this study, following clinical and radiographic devaluation, 24 patients with temporomandibular joint intra-capsular dysfunction were treated by phisical therapy. The effects of physiotherapy were investigated in 2 groups : 1. Short-wave diathermy or ultrasound effects, 2. Infrared effects. The patients who had progressive anterior disc displacement and who had been late for conservative treatment were selected as study groups.

Maximum mouth opening and opening click measurements before and after physiotherapy were not found significantly different according to «Paired-t test».

Although the short-wave diathermy and ultrasound were found superior to infrared it was also found that physiotherapy was insufficient in myorelaxation, because of not being causative therapy.

It was concluded that progressive anterior disc displacement should be treated by surgical arthroplastic techniques.

KAYNAKLAR

- 1 — Gelb, H. : Clinical Management of Head, Neck and Temporomandibular Joint Pain and Dysfunction. A Multidisciplinary Approach to Diagnosis and Treatment. W.B. Saunders Company, Philadelphia, 1977.
- 2 — Mongini, F. : The Stomatognathic System, Quintessence Publishing Co. Inc. Chicago, Illinois, 1984.
- 3 — Schwartz, L. : Disorders of the Temporomandibular Joint. Diagnosis Management, Relation to Occlusion of Teeth. W.B. Saunders Company, Philadelphia, 1959.
- 4 — Watt, D.M. : Gnathosonic Diagnosis and Occlusal Dynamics, Praeger Publishers, New York, 1981.
- 5 — Weinberg, L.A. : The Role of Stress, Occlusion and Condyle Position in TMJ Dysfunction Pain. J. Prosthet. Dent., 49 (4) : 532-545, 1983.
- 6 — Tallents, R.H., Sommers, E., Macher, D., Roberts, C. : Patient Examination. Third Annual Meeting, TMJ Pain Dysfunction, 104-117, Philadelphia, 1984.
- 7 — Mejersjö, C., Hollender, L. : Radiography of the Temporomandibular Joint in Female Patients with TMJ Pain or Dysfunction. Acta Radiol. Diagnosis, 25 (3) : 169-176, 1984.
- 8 — Oster, C., Katzberg, R., Tallents, R., Morris, T., Bartholomev, J., Miller, T., Hayakawa, K. : Characterization of Temporomandibular Joint Sounds. Oral Surg., 58 (7) : 10-16, 1984.
- 9 — Ögütçen, M., Türker, M., Köymen, H. : Temporomandibular Eklem Hastalıkları ile Temporomandibular Eklem Seslerinin Karşılaştırmalı Olarak İncelenmesi. G.Ü. Dişhek. Fak. Dergisi, 4 (2) : 1987 (basımda).
- 10 — Farrar, W., McCarty, W.L. : Characteristics of the Condylar Path in Internal Derangements of the TMJ. J. Prosthet. Dent., 39 (3) : 319-323, 1978.
- 11 — Isberg, A., Widmalm, S.E., Ivarsson, R. : Clinical, Radiographic and Electromyographic Study of Patients with Internal Derangement of the Temporomandibular Joint. Am. J. Orthod., 88 : 453-460, 1985.