

PLEOMORFİK ADENOMA* (İki Olgu Raporu)

Yrd.Doç.Dr. Sadık KÖYOĞLU** Yrd.Doç.Dr. Hasan BOĞA***

ÖZET

Pleomorfik adenoma tükürük bezlerinde sıklıkla görülen iyi huylu tümürlere aittir. En çok parotis en azda sublingual bezde görülür. Genellikle yavaş büyüyen ağrısız sert bir nodül şeklindedir.

Pleomorfik adenomalar majör tükürük bezlerini tuttuğu gibi damak, dudak, dil ve ağız tabanı ve retromolar bölgelerdeki aksesuar salgı bezlerinde de görülebilirler. Tedavi cerrahi eksizyondur. İyi huylu bir tümör için yüksek nüks oranına sahiptir.

Bu makalede sert damakta meydana gelmiş olan pleomorfik adenoma olgularımız literatür bilgileri ışığında tartışıldı.

Anahtar Kelimeler: Tükürük bezi tümörü, Mikst tümör, Pleomorfik adenoma.

PLEOMORPHIC ADENOMA

SUMMARY

Pleomorphic adenoma is a benign tumor that is usually seen in salivary glands. They occur most often in parotis and less in sublingual glands. Generally they appear as a firm nodule and growing without pain. Although pleomorphic adenoma occurs in major salivary glands, it can be seen in palate, upper lip, mouth base and in the accessory salivary glands in the retromolar region. The treatment is surgical excision. It has a high recurrent ratio for a benign tumor.

In this article, our cases which pleomorphic adenoma occurs in hard palate is discussed with the review of the literatures.

Key Words: Salivary gland tumor, Mikst tumor, Pleomorphic adenoma.

GİRİŞ

Pleomorfik adenoma tükürük bezlerinin en fazla etkilediği tümördür. En sık % 90 oranla parotis bezinde görülür. ⁸ Minor tükürük bezleri tümörlerin ise % 55'i pleomorfik adenomadır. ⁹ Epithel ve mezenşimal dokuların her ikisinin hücre bileşenlerinden meydana gelmesi nedeniyle lezyon mikst tümör olarak isimlendirilir. ³ Selim ve malign olmak üzere iki tipi vardır. Fakat bu iki tip arasında ayırım yapmak oldukça güçtür. Çok odaklı olması, lenfatiklerde büyüme, artmış mitoz polimorf nükleus, nekroz odakları ve yoğun sellüler alanlar maligniteyi düşündürür. ⁶ Genel olarak 30-40 yaşları arasında görülürler. ^{1,8} Kadınlarda çok az bir farkla daha fazla görülürler ve asemptomatik olarak gelişirler. ^{3,5,7,8} En çok parotis bezinde en azda sublingual bezi tutarlar. ⁵ Majör tükürük bezi tümörlerinin genişliği büyük boyutlara ulaşmasına rağmen intraoral minör tükürük bezi tümörlerinin 1-2 cm.yi geçmesine yatkınma güçlüğü, konuşma bozukluğu ya da protez irritasyonu genellikle izin vermez. ⁸

Hastaların hikayelerinde çoğunlukla küçük ağrısız ve sert bir şişliğin oluştuğunu ve duraklamalar göstererek büyüdüğünü belirtirler. ⁵ Genel olarak fibröz dokudan gevşek bir kapsülleri vardır ve hareketlidirler. Çok ender olarak deri ve mukozada ülserasyonlara ve fasiyal paralize neden olurlar. ⁵

Pleomorfik adenomalar majör tükürük bezlerini tuttuğu gibi, damak, üst dudak, dil, ağız tabanı ve retromolar bölgedeki aksesuar salgı bezlerinde de oluşabilirler. ^{2,5} Damakta görüldüğünde tümör suture palatina medianın bir tarafında molar dişler bölgesinde şişliğe neden olur ve bu görüntüsüyle palatinal abselerle karıştırılabilirler. Damaktaki pleomorfik adenoma kemiğe fiksedir ancak invaziv değildir. ⁵

Pleomorfik adenoma iyi huylu bir tümör için yüksek nüks oranına sahiptir. ² Nüksleri önlemek için en iyi tedavi yolu geniş eksizyondur. Minor bezlerde olmaları halinde tümörün çevresindeki sağlam doku ile beraber çıkarılması yeterlidir. Mikst tümörler radyoresistanstır. Bu nedenle radyoterapi endike değildir. ⁸

OLGU 1

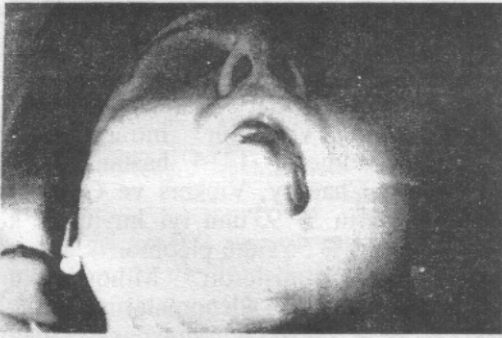7.5.1992 tarihinde S.D. isimli 36 yaşındaki bayan hasta sert damağın sağ molarlar bölgesinde yavaş büyüyen sert bir şişlik öyküsü ile kliniğimize başvurdu. Anamnezinde herhangi bir sistemik rahatsızlığı bulunmayan hasta yaklaşık üç ay önce sert damağında ağrısız yavaş büyüyen bir şişlik meydana geldiğini belirtti. Hastanın yapılan klinik muayenesinde sağ sert damak bölgesinde 2 x 2 çaplarında sert konsistanslı, hareketsiz, ağrısız ve fluktuasyon vermeyen kitle palpe edildi (Resim 1).

* Oral Cerrahi Derneği I. Bilimsel Toplantısında Tebliğ edilmiştir, 4-8 Mayıs 1994- Girne / KIBRIS

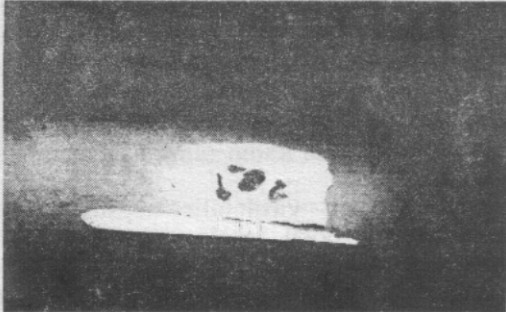
** Dicle Üniv. Diş Hek. Fak. Ağız-Diş-Çene Hast. ve Cerr. A. B. D. Öğretim Üyesi.

*** Adana Numune Hastahanesi Dişhekimisi.

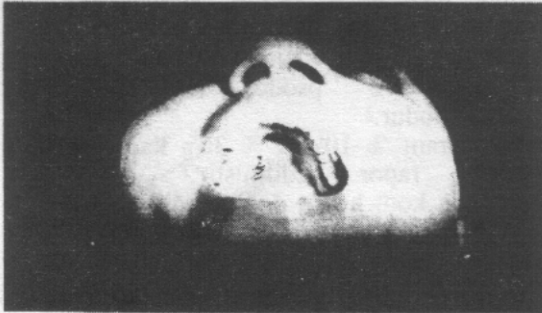
Alınan periapikal grafide ilgili bölgedeki dişlerde bir patolojiye rastlanmadı. Bu bulguların ışığında hasta lokal anestezi altında pleomorfik adenoma ön tanısıyla ameliyata alındı. Kitlenin ortasından ve sağlam dokudan geçen insizyonu takiben mukoza disseke edilerek patolojik kitle kapsülü ve etrafındaki doku ile birlikte çıkarıldı (Resim 2). Bölge kotere edilerek primer olarak kapatıldı (Resim 3). Çıkarılan materyalin histopatolojik tetkiki pleomorfik adenoma olarak değerlendirildi (Resim 4). Operasyondan sonra 3 yıldır kontrolde olan hastada nüks görülmedi (Resim 5).



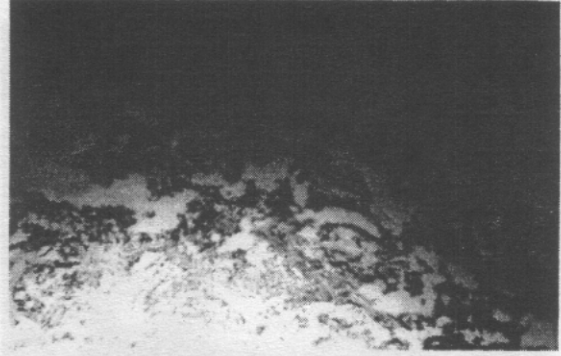Resim 1. Hastanın preoperatif görünümü.



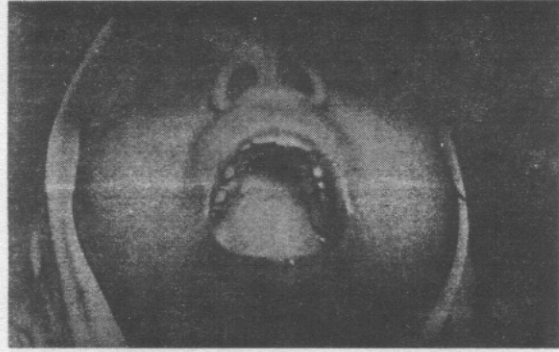
Resim 2. Çıkarılan kitlenin makroskobik görünümü.



Resim 3. Hastanın postoperatif görünümü.



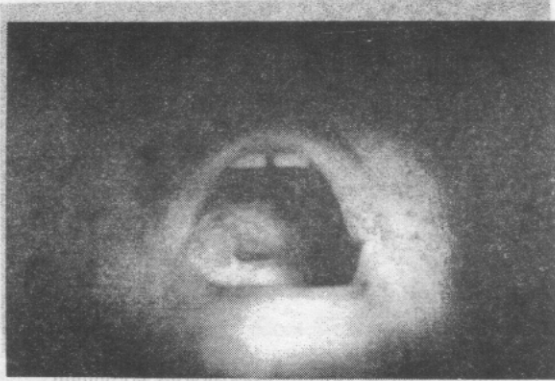
Resim 4. Patolojik kitlenin histopatolojik görünümü.



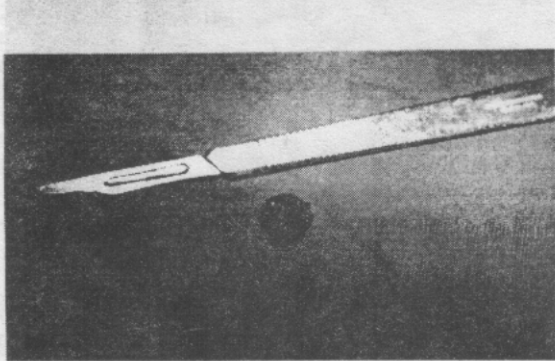
Resim 5. Hastanın postoperatif 3 yıl sonraki görünümü.

OLGU 2

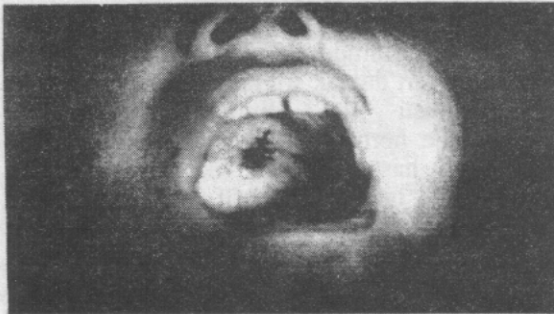3.5.1991 tarihinde S.E. isimli 33 yaşındaki bayan hasta sert damak sol tarafında kızarıklık ve şişlik öyküsü ile kliniğimize başvurdu. Anamnezinde herhangi bir sistemik rahatsızlığı bulunmayan hasta yaklaşık iki ay önce sert damak sol tarafında hafif bir kızarıklık oluştuğunu ve daha sonra yavaş yavaş büyüdüğünü ifade etti. Hastanın yapılan klinik muayenesinde sert damak posteriorunda sol tarafta kırmızımsı renkli 1.5 x 1 çaplarında kitle saptandı.(Resim 6). Sistemik olarak herhangi bir rahatsızlığı olmayan hasta lokal anestezi altında pleomorfik adenoma ön tanısıyla operasyona alındı. Kitlenin ortasından ve sağlam dokudan geçen insizyon yapıldıktan sonra kitle bütünü ile enükle edildi (Resim 7). Çevre yumuşak dokular kotere edildikten sonra primer olarak kapatıldı (Resim 8). Önceden hazırlanan palatal plak visco gel uygulanarak tatbik edildi. Eksize edilen kitlenin histolojik tetkikinde pleomorfik adenoma olarak değerlendirildi (Resim 9). Yaklaşık 4 yıldır takipte olan hastada nüks tespit edilmedi (Resim 10).



Resim 6 Hastanın operasyon öncesi intraoral görünümü.



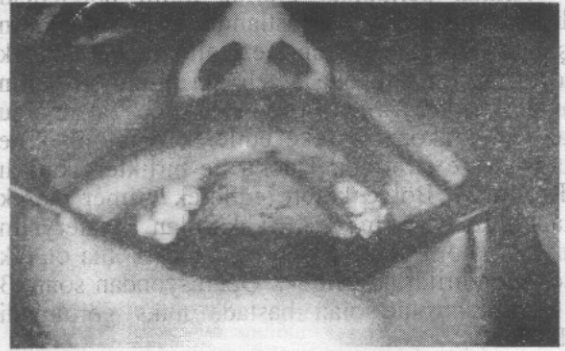
Resim 7. Çıkartılan materyalin makroskopik görünümü.



Resim 8. Hastanın postoperatif görünümü.



Resim 9. Histopatolojik görünüm.



Resim 10. Hastanın 4 yıl sonraki görünümü.

TARTIŞMA

Pleomorfik adenoma, tükürük bezlerinin en fazla etkilendiği tümördür. İntraoral küçük tükürük bezi tümörlü 1414 hastanın yaygın araştırmasında Chaudry, Vickers ve Gorlin tüm benign tümörlerin % 93'ünü iyi huylu ve kötü huylu tümörlerin % 56'sının pleomorfik adenoma olduğunu tespit etmişlerdir.⁴ Minor tükürük bezlerinin pleomorfik adenomalarının sıklıkla damakta ve dudakta meydana geldiği belirtilmiştir.⁷ Bizim her iki olgumuzda damakta yerleşmişti.

Chang ve Lee³ tükürük bezi tümörlerinin yaş dağılımının 1-76 yaş arasında olduğunu ve iyi huylu tümörlerin yaş ortalamasının 36.6 olduğunu belirtmiştir. Bizim olgularımızın ise biri 33 diğeri de 36 yaşında idi.

Tümörün kadınlarda daha fazla görülmesi^{3,5,7,8} iki olgumuzda kadın olması ile paralellik göstermektedir.

Lezyonun ince yırtılabilir kapsülü çeşitli kalınlıkta fibröz doku tabakası içerir. Cerrahi işlem sırasında tümör ile etrafındaki doku arasında bir açık alan bulunur. Bu fibröz pseudo kapsül sık sık tükürük içerir ve tümörün küçük parçaları bu fibröz doku dışında, komşu doku içerisinde ince iplikçi olarak yayılabilirler. Bu yüzden geniş ekstra kapsül eksizyonlar yapılmadıkça nüks oluşur. Doğru tedavi lezyonunun ve psödo kapsülün total ekstirpasyonudur.²

Nüks oranı % 10'dan % 30'a kadar değişen oranlarda rapor edilmiştir.² Pleomorfik adenomanın kötü huylu değişikliği genellikle az differansiyasyonlu adenokarsinoma şeklindedir.²

Mikst tümörler histopatolojik olarak konnektif dokudan psödo kapsül ile çevrili olup, yine konnektif dokudan stroma içinde uniform hücreler ihtiva ederler. Stroma mukoid, miksoid ve hiyalin yapılar gösterir, ender olarak

ossifikasyon odaklarında gözlenir.⁵

Tümörün tedavisinde nüksü önlemek için üzerindeki epitel ile birlikte çıkartılması önerilmektedir. Biz her iki olgumuzda da sekonder epitelizasyonda oluşabilecek enfeksiyon ve iyileşmenin daha az problemlili olması için tümör dokusu üzerindeki mukoza korunarak tümörün çıkartılması ve çevre yumuşak dokuların koterizasyonunu takiben primer kapatılması yoluna gidildi. Postoperatif iyileşmede herhangi bir problem rastlanılmayan hastalarımızı 3 ve 4 yıllık takipleri sonucu herhangi bir nüks gözlenmedi.

KAYNAKLAR

1. Bhaskar, SN. Synopsis of Oral Pathology. The C V Mosby Company Co., St.Louis 1973; 512-3.
2. Celia RJ, Sadighi P, Haidak PM, Brannin DE. Case 49 Part 1): Pleomorphic adenoma of the palate and adenocarcinoma of the lung. J Oral Maxillofac Surg 1984; 42: 253-6.
3. Chang EZ, Lee WC. Surgical treatment of salivary gland tumors. J Oral Maxillofac Surg 1989; 47: 555-8.
4. Chaudhry AP, Vickers RA, Gorlin RJ. Intraoral minor salivary gland tumors. Oral Surg 1961; 14: 555-8.
5. Güvener Ö, Tuncer M, Ertem N, Şengün O. Pleomorfik adenoma (Mikst tümörü) (İki olgu nedeniyle) Hacettepe Dişhek Fak Derg Nisan /1992; 2(6): 122-129.
6. Özcan İ, Alatlı M, Erdem T, Şirin S. Mikst tümör (Bir olgu nedeniyle). D Ü Dişhek Fak Derg., 1991; 2(2-3): 85-8.
7. Rogers TR, Johnson JV, Newland JR. Pleomorfik adenoma of the anterior tongue in 12 years old girl. J Oral Maxillofa Surg 1989; 47: 89-90.
8. Shafer WG. A textbook of oral pathology. W B Saunders Co. Philadelphia, 1977; 213-4.
9. Sigurd K, Boyers R. Mixed tumors of salivary glands. Cancer, 1972; 30: 276.