

## HIZLI ÜST ÇENE GENİŞLETMESİ SONUCU MEYDANA GELEN DİŞSEL VE İSKELETSEL DEĞİŞİMLERİN SEFALOMETRİK OLARAK İNCELENMESİ

Ismail CEYLAN \*

### ÖZET

*Bu çalışmada, 10 kız, 5 erkek toplam 15 bireyin lateral ve frontal sefalometrik filmleri üzerinde, hızlı üst çene genişletmesi sonucu yatay, dikey ve ön-örka yönde oluşan dişsel ve iskeletsel değişiklikler incelenmiştir.*

*Herbir bireyden, hızlı çene genişletmesi öncesi ve pekiştirme sonrasında olmak üzere ikişer adet lateral ve postero-anterior sefalometrik film alındı.*

*Hızlı üst çene genişletmesinde, hyrax tipi vida taşıyan Biederman aparatı kullanıldı. Bu apaceye dikey boyutun kontrol altında tutulabilmesi amacıyla arka ısırtma plağı ilave edildi.*

*Ortalama  $14.9 \pm 3.87$  günlük aktif genişletme dönemi sonunda vida sabitleştirilerek pekiştirmeye geçildi. Ortalama  $6.06 \pm 3.55$  aylık bir pekiştirme dönemi sonunda ise aparatlar çıkarıldı.*

*Hızlı üst çene genişletmesi sonucu oluşan dişsel ve iskeletsel değişimlerin önem düzeyini belirlemek amacıyla eşleştirilmiş t testi uygulandı. Bu analiz sonucunda lateral sefalometrik ölçümlerden IMPA, S-Go, N-Me ve ANS-Me ölçümlerinde önemli değişiklikler bulundu. Frontal sefalometrik ölçümlerden ise, yüz genişliği, nazal genişlik, maksiller ve mandibular genişlikler, üst yüz ve total yüz yükseklikleri ile maksiller ve mandibular molarlar ve kaninler arası genişliklerin önemli düzeyde değişiklik gösterdiği belirlendi.*

*Anahtar Kelimeler: Sefalometri, Hızlı üst çene genişletmesi, Dişsel ve iskeletsel değişimler.*

### SUMMARY

#### A CEPHALOMETRIC STUDY OF DENTAL AND SKELETAL CHANGES RESULTING FROM RAPID MAXILLARY EXPANSION

In the present study, dental and skeletal changes in sagittal, vertical, and horizontal directions, which are seen following RME investigated on the lateral and posteroanterior cephalometric head films of 15 subjects, 10 females and 5 males. Both lateral and posteroanterior cephalometric head films were taken from each subjects before RME application and after the retention period of the procedure. Biederman appliances with hyrax screw applied to the patients for RME. In addition, acrylic posterior bite blocks were included to the appliances in order not to increase the vertical face dimensions. After the mean active widening period of  $14.86 \pm 3.87$  days, the screw of the appliance was fixed with acrylic. The mean retention period was  $6.06 \pm 3.55$  months, and after these period, the appliances were removed. Paired t test was applied to the first and the second cephalometric measurements to determine the changes regarding the RME. Statistically significant changes were observed at the measurements such as IMPA, S-Go, N-Me, ANS-Me, facial width, nasal width, maxillary and mandibular widths, maxillary and mandibular intermolar and intercanine widths, and upper and total face heights.

**Key Words,** Cephalometry, Rapid palatal expansion, Dental and skeletal changes.

### GİRİŞ:

Hızlı üst çene genişletmesi, üst çene gelişiminin yetersizliği,<sup>1-6</sup> tek veya çift taraflı

çapraz<sup>4,5,7-9</sup> artmış damak derinliği,<sup>4,9</sup> nazal yetersizlik ve solunum problemleri,<sup>1,2,4,7,10-13</sup> cerrahi tedavi gerektirmeyen sınır iskeletsel sınıf III vak'alar<sup>1,2,5,7,8,14</sup> ve dudak-damak yarıklarında<sup>1,2,5,7,15-17</sup> uygulanabilen ortodontik ve ortopedik bir tedavi yöntemidir.

\*Yrd. Doç. Dr. Atatürk Üniversitesi Dişhekimliği Fakültesi Ortodonti Anabilim Dalı Öğretim Üyesi.

Hızlı üst çene genişletmesi uzun ve tartışmalı bir geçmişe sahiptir. Bu tedavi şekli, ilk olarak XIX. yüzyıl ortalarında E.C. Angell tarafından ortaya atılmış ve uygulanmıştır.<sup>5</sup> Ancak o dönemde yeterli ilgiyi görmeyerek terk edilmiştir. İlk uygulanmasından yaklaşık bir asır sonra Haas<sup>18</sup>, bir takım değişikliklerle bu tedavi şeklini tekrar gündeme getirmiş ve geçerlilik kazandırmıştır. Bu dönemden sonra hızlı üst çene genişletmesi ortodonti alanında sıklıkla uygulanan, günümüzde de yoğun bir şekilde uygulanmasına devam edilen bir tedavi yöntemi olmuştur.

Laptook<sup>4</sup>, derin damak yapısı ile birlikte üst çene yetersizliği veya üst dental ark darlığının iskeletsel gelişim sendromunun bir tezahürü olduğunu belirtmiştir. Bu sendrom, nazal tıkanıklığın sebep olduğu nazal geçirgenlikte azalma, burun tabanında kalkma, ağız solunumu, çift taraflı çapraz kapanış ve nazal solunum yolu boyutlarında azalma gibi özellikleri taşımaktadır<sup>4</sup>.

Hızlı üst çene genişletmesinin asıl amacı, üst çene darlığı ve çapraz kapanışı düzeltmek olmasına rağmen bu tedavinin etkileri üst çene ile sınırlı değildir.<sup>5</sup> Üst çene baş ve yüzdeki diğer 10 kemikle bağlantılıdır.<sup>5</sup> Bu nedenle üst çene ile doğrudan veya dolaylı ilişkiye sahip yapıların hızlı üst çene genişletmesinden etkilenmesi mümkündür.

Uygulanan transvers kuvvetler sutural elementlerin bioelastik gerilimini yenecek şiddette ise, maksiller segmentlerin ortopedik ayrılması meydana gelir.<sup>15,19-22</sup> Palatal segmentlerin ayrılması ve repozisyonu, kuvvet dağılımı sutural elementlerin gerilim kuvvetinin altına düşüncüye kadar devam eder.<sup>15,22</sup> Palatal hareket alveol kretinde daha fazla, damak kubbesinde daha azdır. Bu nedenle, kaidesi kesici dişler veya ağız bölgesinde uç kısmı ise nazal bölgede olan piramit şeklinde bir açıklık meydana gelir.<sup>1,2,11,18,20-30</sup> Suturadaki en büyük açılma, ön kısımda oluşmakta, bu açıklık arkaya doğru gidildikçe azalmaktadır.<sup>1,2,11,18,28,31</sup>

Gardner ve Kronman<sup>27</sup>, hızlı üst çene genişletmesine ilişkin hayvan deneyleri ile kranyum'un lambdoid, parietal ve orta-sagittal suturalarının oryantasyon bozukluğu gösterdiğini

belirlemişlerdir.

Kudlick<sup>32</sup>, insan kuru kafaları üzerindeki incelemelerinde hızlı üst çene genişletmesi sonucu sifonoid kemik hariç, üst çene ile eklem yapan tüm kemiklerin yer değiştirdiğini göstermiştir. Timms<sup>30</sup> ise, bu tedavi sonucu sifonoid kemiğin ptergoid hamular prosesinin gerilerine kadar iskelet yapının değişebileceğini belirtmiştir.

Hızlı üst çene genişletmesinin bu çok yönlü etkileri sebebiyle, üst çene yetersizliği ve çapraz kapanışı düzeltmesi yanı sıra, nazal yapıları etkileyerek solunum fizyolojisini düzeltebileceği<sup>1,2,10,11,13,33-36</sup> ve hatta iletim tipi işitme kaybı üzerinde iyileştirici etkilerinin olabileceği<sup>4,9,12</sup> belirtilmiştir. Bunun yanı sıra, maksiller ekspansiyon gerektiren posterior çapraz kapanışın erken tedavisi, dişleri normal pozisyonda gelişime yönlendirmek<sup>37-39</sup>, temporomandibular eklem pozisyonu ve alt çene kapanışındaki bozuklukları gidermek<sup>37,39</sup> ve büyüme esnasında tedavinin süresini ve kompleksliğini azaltacak şekilde yararlı dişsel ve iskeletsel değişimler oluşturmak için<sup>40</sup> önerilmektedir.

Takdim edilen çalışmanın amacı, hızlı üst çene genişletmesi sonucu, yatay, dikey ve ön-arka yönde meydana gelen dişsel ve iskeletsel değişimlerin incelenmesidir.

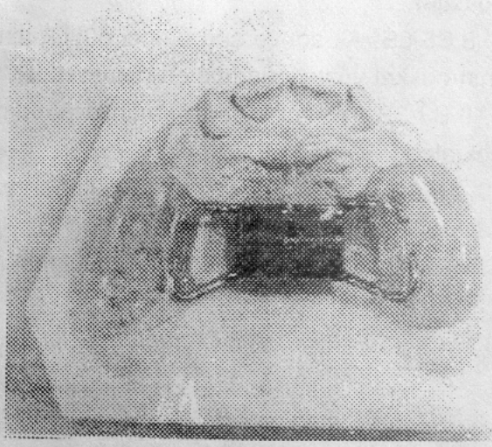
## MATERYAL ve METOD

Bu çalışmanın materyali, 10 kız, 5 erkek toplam 15 bireyden hızlı üst çene genişletmesi öncesi ve pekiştirme sonrası alınan lateral ve postero-anterior sefalometrik filmlerden oluşmaktadır. Genişletme başlangıcında bireylerin kronolojik yaş ortalaması  $155.26 \pm 19.49$  aydır.

Genişletme işleminde, Hyrax (Dentaurum 602-813) tipi vida taşıyan Biederman<sup>(41)</sup> apareyi kullanıldı ve bu apareye arka ısırma plağı ilave edildi (Resim 1).

Aparey takıldıktan sonra, vidanın ilk 3 gün boyunca günde 3 defa çevrilmesi istendi. 10. çevirmeden sonra okluzal film alınarak suturada ayrılma olduğu belirlendi (Resim 2). Daha sonra, diş kavsinde istenen genişleme

sağlanıncaya kadar vidanın günde 2 defa çevrilmesi istendi. Yeterli ölçüde genişletme



Resim 1. Hızlı üst çene genişletmesinde kullandığımız Biederman aparatı.

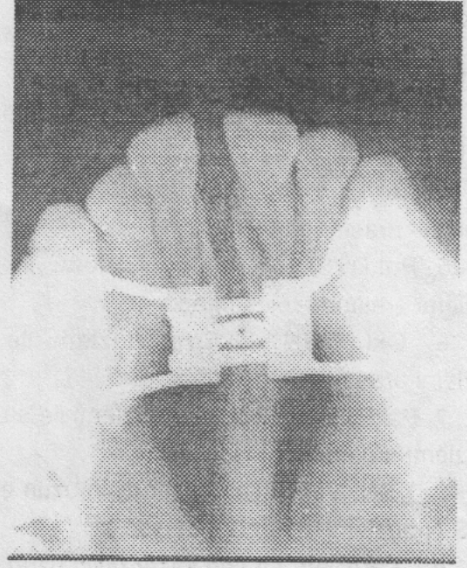
Genişletme öncesi ve pekiştirme sonrası, standart şartlarda alınan ve bilinen usullerle çizimleri yapılan lateral ve postero-anterior sefalometrik filmler üzerinde 12 açısal, 17 boyutsal ölçüm kullanılarak dişsel ve iskeletsel yapılarda yatay, dikey ve ön-arka yönde meydana gelen değişimler incelendi.

Sefalometrik çizim ve ölçümlere ilişkin metod hatasının belirlenebilmesi amacıyla, ilk çizim ve ölçümlerden 10 gün sonra, toplam 60 sefalometrik film arasından gelişigüzel örnekleme yolu ile seçilen 20 tanesinde çizim ve ölçümler tekrar edildi. Birinci ve ikinci ölçümler arasındaki farklılıkların önem düzeyini belirlemek amacıyla eşleştirilmiş t testi uygulandı.

Dişsel ve iskeletsel yapıları değerlendirmede yararlanılan ölçümlerin genişletme öncesi, pekiştirme sonrası ve ikisi arasındaki farklara ilişkin dağılım genişliği, ortalama ve standart sapma değerleri belirlendi.

Daha sonra, dişsel ve iskeletsel yapılarda meydana gelen değişimlerin önem düzeyini belirleyebilmek amacıyla, genişletme öncesi ve pekiştirme sonrası elde edilen ölçüm değerleri Student't testi aracılığı ile karşılaştırıldı.

sağladıktan sonra da vida akrilikle sabitleştirilerek pekiştirme dönemine geçildi.



Resim 2. Oklüzal filmde sutura palatina media'daki ayrılma.

## SEFALOMETRİK TANIMLAR

### 1. Lateral Sefalometrik Noktalar (Şekil 1).

1. S: Sella turcica'nın orta noktası.
2. N: Frontonazal sutura'nın ortaoksal düzlemle en ileri kesişme noktası.
3. A: Anterior nazal spina ile prosthion arasındaki kemik dokusu iç bükeyliğinin en derin noktası.
4. B: Mandibular simfiz üzerinde, infradentale ile pogonion arasındaki kemik dokusu iç bükeyliğinin en derin noktası.
5. ANS: Anterior nazal spina'nın en ön ve uç noktası.
6. PNS: Posterior nazal spina'nın en arka ve uç noktası.
7. Gn: Mandibular simfiz'in en ön ve en alt noktası.
8. Me: Mandibular simfiz'in en alt noktası.
9. Go: Mandibulanın alt ve arka kenarlarına çizilen teğetlerin açığı ortayının alt çeneyi kestiği nokta.

## II. Lateral Sefalometrik Ölçümler (Şekil 1).

1. SNA: S-N ve N-A doğruları arasında N noktasında oluşan açı.
2. SNB: S-N ve N-B doğruları arasında N noktasında oluşan açı.
3. ANB: N-A ve N-B doğruları arasında N noktasında oluşan açı.
4. Go-Gn/SN: Go-Gn düzlemi ile S-N düzlemi arasında oluşan açı.
5. Pal.D./SN: Spinalar düzlemi ile S-N düzlemi arasında oluşan açı.
6. Okl.D./SN: Oklüzal düzlem ile S-N düzlemi arasında oluşan açı.
7. Pal. D./M.D: Spinalar düzlemi ile alt çene düzlemi arasında oluşan açı.
8. I/SN: Üst en ileri keser dişin uzun eksenini ile S-N düzlemi arasında oluşan açı.
9. IMPA: Alt en ileri keser dişin uzun eksenini ile alt çene düzlemi arasında oluşan açı.
10. I-1: Alt ve üst en ileri keser dişlerinin uzun eksenleri arasında oluşan açı.
11. S-Go: S ve Go noktaları arasındaki uzaklık.
12. N-Me: N ve Me noktaları arasındaki uzaklık.
13. N-ANS: N ve ANS noktaları arasındaki uzaklık.
14. ANS-Me: ANS ve Me noktaları arasındaki uzaklık.

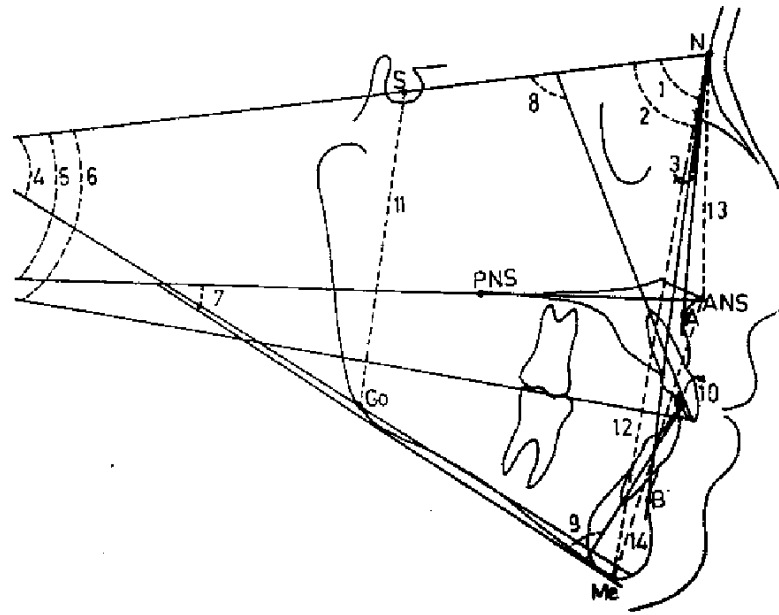
## III. Frontal Sefalometrik Noktalar (Şekil 2).

- 1.1. ZL-ZR: Sol ve sağ zigomatiko-frontal suturaların orbita ile kesiştiği noktalar.
2. 2. Z.A-AZ: Sol ve sağ zigomatik arkların en dış noktaları.
3. 3. NC-CN: Sol ve sağ nazal kavite duvarlarının en dış noktaları.
4. 4. JL-JR: Sol ve sağ jugal prosesler üzerinde, zigomatik arkların tuber maksillayı kestiği noktaları.
5. AN: Anterior nazal spina'nın tepe noktası

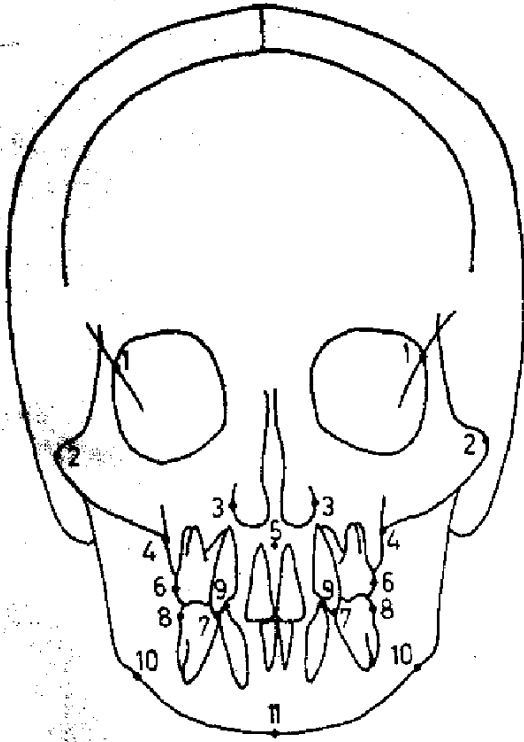
6. 6. A6-6A: Üst sol ve sağ birinci büyük azı dişlerinin bukkal yüzeylerindeki en dış noktalar.
7. 7.A3-3A: Üst sol ve sağ kanin dişlerinin tepe noktaları.
8. 8.B6-6B: Alt sol ve sağ birinci büyük azı dişlerinin bukkal yüzeylerindeki en dış noktalar.
9. 9.B3-3B: Alt sol ve sağ kanin dişlerinin tepe noktaları.
10. 10.AG-GA: Sol ve sağ mandibular antegonial çentiklerin en derin noktaları.
11. Me: Mandibular simliz'in en alt noktası.

## IV. Frontal Sefalometrik Ölçümler (Şekil 3).

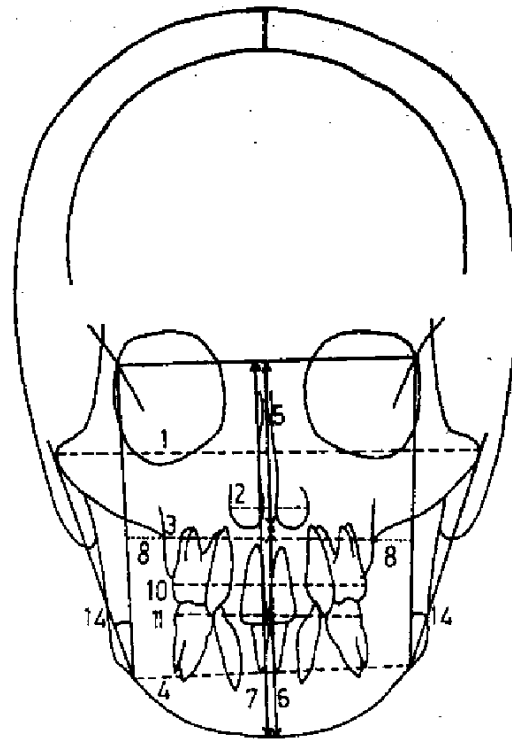
1. Yüz Genişliği : ZA ve AZ noktaları arasındaki uzaklık.
2. Nazal Genişlik: NC ve CN noktaları arasındaki uzaklık.
3. Maksiller Genişlik: JL ve JR noktaları arasındaki uzaklık.
4. Mandibular Genişlik: AG ve GA noktaları arasındaki uzaklık.
5. Üst Yüz Yüksekliği: AN noktasından ZL-ZR doğrusuna olan dik uzaklık.
6. Alt Yüz Yüksekliği: AN ve Me noktaları arasındaki uzaklık.
7. Total Yüz Yüksekliği: Üst ve alt yüz yükseklikleri toplamı.
8. Maksilo-Mandibular Genişlik: JL ve JR noktalarının ZL-AG ve ZR-GA doğrularına olan dik uzaklıklarının ortalaması.
9. Dişsel Orta Çizgi: Yatay yönde alt ve üst orta kesiciler arasındaki orta hat sapması.
10. Maksiller Molarlar Arası Genişlik: A6 ve 6A noktaları arasındaki uzaklık.
11. Mandibular Molarlar Arası Genişlik: B6 ve 6B noktaları arasındaki uzaklık.
12. Maksiller Kaninler Arası Genişlik: A3 ve 3A noktaları arasındaki uzaklık.
13. Mandibular Kaninler Arası Genişlik: B3 ve 3B noktaları arasındaki uzaklık.
14. Postural Simetri: ZL-AG ve AG-ZA doğruları arasında oluşan açı ile ZR-GA ve GA-AZ doğruları arasında oluşan açının farkı.



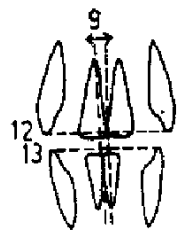
Şekil 1. Lateral sefalometrik noktalar ve ölçümler.



Şekil 2. Frontal sefalometrik noktalar



Şekil 3. Frontal sefalometrik ölçümler.



## BULGULAR

Araştırma kapsamına alınan bireylerin tedavi başı kronolojik yaşları ile tedavi ve

pekiştirme sürelerine ilişkin olarak belirlenen dağılım genişliği, ortalama ve standart sapma değerleri Tablo I'de verilmiştir.

Tablo I. Bireylerin tedavi öncesi kronolojik yaşları ile tedavi ve pekiştirme sürelerine ilişkin dağılımlar.

n=15 (10 K-5 E)	Minimum	Maksimum	Ortalama	St. Sapma
RPE Başı Kron. Yaş (Ay)	124	196	155.26	19.49
I. ve II. Film Arası Süre (Ay)	5	15	8.86	3.11
Aktif Genişletme Süresi (Gün)	9	21	14.86	3.87
Pekiştirme Süresi (Ay)	3	17	6.06	3.55

Bireylerin, tedavi başı kronolojik yaş ortalaması  $155.26 \pm 19.49$  ay, aktif genişletme süresi  $14.86 \pm 3.87$  gün, pekiştirme süresi ise  $6.06 \pm 3.55$  aydır. Birinci ve ikinci filmlerin alınışı arasında geçen süre ise  $8.86 \pm 3.11$  aydır.

Sefalometrik çizim ve ölçümlerin tekrarlanabilirliğine ilişkin metot hatasını belirlemek amacıyla uygulanan eşleştirilmiş t testi sonucunda söz konusu çizim ve ölçümlerin biyometrik olarak önemli düzeyde olmayan bir hata ile tekrarlanabildiği belirlenmiştir ( $p > 0.05$ ).

Hızlı üst çene genişletmesi öncesi ve sonrası, sefalometrik ölçümlere ilişkin minimum, maksimum, ortalama ve standart sapma değerleri belirlenerek Tablo II ve III'de verilmiştir. Genişletme öncesi ve sonrası arasında meydana gelen ölçüm farklarına ilişkin dağılım genişliği, ortalama ve standart sapma değerleri

ve bu farkların önem düzeyini belirleyen eşleştirilmiş t testi sonuçları ise Tablo IV'de verilmiştir. Tablo IV'ün incelenmesiyle de görülebileceği üzere lateral sefalometrik ölçümlerden IMPA 0.05, S-Go ve ANS-Me 0.01, N-Me ise 0.001 düzeyinde önemli farklılık göstermiştir.

Frontal sefalometrik ölçümlerden ise, yüz genişliği 0.05, maksiller genişlik, mandibular genişlik, üst yüz ve total yüz yükseklikleri, mandibular molarlar arası genişlik, maksiller ve mandibular kaninler arası genişlikler 0.01, nazal genişlik ve maksiller molarlar arası genişlik ise 0.001 düzeyinde önemli farklılık göstermiştir. Biyometrik olarak önemli farklılık gösteren boyutsal ölçümlerin tümünde artış gözlenirken, önemli değişim gösteren tek açısal ölçüm olan IMPA küçülmüştür.

Tablo IV. Tedavi öncesi lateral ve frontal sefalometrik ölçümlerin dağılımı.

Lateral Sefalometrik Ölçümler					Frontal Sefalometrik Ölçümler				
Ölçümler	Min.	Maks.	Ort.	St.Sap.	Ölçümler	Min.	Maks.	Ort.	St.Sap.
SNA (açı)	67.0	82.5	75.60	3.53	Yüz Gen. (mm)	116.5	139.0	128.4	5.48
SNB (açı)	68.5	81.5	73.97	4.25	Nazal Gen. (mm)	27.0	35.5	30.37	2.93
ANB (açı)	-4.5	7.0	1.37	3.37	Maks. Gen. (mm)	53.5	67.5	63.13	3.76
Go Gn/SN (açı)	33.0	52.0	44.07	5.45	Mand. Gen. (mm)	79.5	94.5	87.37	4.53
Pal.D./SN (açı)	5.0	16.5	10.10	3.55	Üst Y. Yüks. (mm)	52.0	62.0	57.53	3.10
OkI.D./SN (açı)	15.5	27.0	22.70	3.61	Alt Y.Yüks. (mm)	54.5	73.0	65.50	5.31
Pal. D./M.D. (açı)	26.0	45.0	35.20	5.85	Total Y.Yüks. (mm)	110.5	130.5	123.03	6.06
I-SN (açı)	80.5	104.5	96.17	8.72	Maks.-Mand.Gen. (mm)	11.0	15.0	13.30	1.52
IMPA (açı)	71.5	88.0	80.13	4.99	Dişsel Ort. Çizgi (mm)	0.0	7.0	2.20	1.68
I-I (açı)	121.0	155.0	138.43	10.58	Maks.Mol.Ar.Gen. (mm)	48.0	57.0	53.53	3.32
S-Go (mm)	64.5	81.0	74.33	5.18	Mand.Mol.Ar.Gen. (mm)	52.0	62.5	57.90	3.07
N-Me (mm)	117.0	138.0	127.87	6.47	Maks.Kan.Ar.Gen. (mm)	22.0	36.0	30.30	3.44
N-ANS (mm)	50.5	60.5	55.07	3.01	Mand.Kan.Ar.Gen. (mm)	24.0	30.0	27.37	1.82
ANS-Me (mm)	66.0	84.0	74.53	5.99	Post. Sim. (açı)	0.0	11.5	2.20	3.14

Tablo III. Tedavi sonrası lateral ve frontal sefalometrik ölçümlerin dağılımı.

Lateral Sefalometrik Ölçümler					Frontal Sefalometrik Ölçümler				
Ölçümler	Min.	Maks.	Ort.	St.Sap.	Ölçümler	Min.	Maks.	Ort.	St.Sap.
SNA (açı)	68.0	82.0	76.07	3.70	Yüz Gen. (mm)	120.0	142.0	130.30	6.39
SNB (açı)	67.5	80.5	74.17	4.48	Nazal Gen. (mm)	28.5	36.0	31.83	2.88
ANB (açı)	-3.0	7.5	2.03	2.79	Maks. Gen. (mm)	61.5	72.0	65.83	3.46
Go Gn/SN (açı)	32.0	53.0	44.70	5.56	Mand. Gen. (mm)	81.0	94.5	88.60	4.65
Pal.D./SN (açı)	3.0	15.0	9.13	3.36	Üst Y. Yüks. (mm)	55.5	62.0	58.90	2.36
OkI.D./SN (açı)	15.0	32.5	22.10	4.66	Alt Y.Yüks. (mm)	52.0	75.5	67.07	5.82
Pal. D./M.D. (açı)	22.0	48.0	36.43	6.62	Total Y.Yüks. (mm)	108.5	132.0	125.90	6.83
I-SN (açı)	83.0	109.5	98.17	7.71	Maks.-Mand.Gen. (mm)	10.5	16.0	12.50	1.59
IMPA (açı)	72.5	85.5	77.73	4.68	Dişsel Ort. Çizgi (mm)	0.0	5.0	1.83	1.29
I-I (açı)	126.5	150.0	138.40	7.33	Maks.Mol.Ar.Gen. (mm)	52.0	65.0	58.83	3.37
S-Go (mm)	66.5	83.5	76.47	5.72	Mand.Mol.Ar.Gen. (mm)	54.5	65.0	59.70	3.03
N-Me (mm)	118.5	142.0	131.17	6.52	Maks.Kan.Ar.Gen. (mm)	22.0	42.0	32.37	4.23
N-ANS (mm)	51.0	59.5	55.50	2.55	Mand.Kan.Ar.Gen. (mm)	25.0	32.0	28.03	1.83
ANS-Me (mm)	67.0	89.0	77.67	7.16	Post. Sim. (açı)	0.0	4.0	1.37	1.03

Tablo II. Tedavi öncesi ve sonrası ölçümler arasındaki farkların dağılımı ve eşleştirilmiş t testi sonuçları.

Lateral Sefalometrik Ölçümler							Frontal Sefalometrik Ölçümler						
Ölçümler		Min.	Maks.	Ort.	St.Sap.	t	Ölçümler		Min.	Maks.	Ort.	St.Sap.	t
SNA	(açı)	-2.0	3.5	0.46	1.68	1.07	Yüz. Gen.	(mm)	-4.0	9.0	1.90	3.35	2.19*
SNB	(açı)	-1.5	2.5	0.20	1.19	0.65	Nazal Gen.	(mm)	0.0	2.5	1.46	0.74	7.64***
ANB	(açı)	-1.5	3.0	0.66	1.23	2.09	Maks. Gen.	(mm)	-1.5	9.0	2.70	3.16	3.30**
Go Gn/SN	(açı)	-2.5	4.5	0.63	1.77	1.38	Mand. Gen.	(mm)	-2.0	4.0	1.23	1.48	3.21**
Pal.D./SN	(açı)	-6.0	3.5	-0.96	2.74	1.36	Üst Y. Yüks.	(mm)	-1.0	4.5	1.36	1.72	3.06**
OkI.D./SN	(açı)	-5.0	5.5	-0.60	2.77	0.83	Alt Y. Yüks.	(mm)	-2.5	7.5	1.56	3.07	1.97
Pal. D./M.D.	(açı)	-4.0	5.0	1.16	2.85	1.61	Total Y. Yüks.	(mm)	-3.0	10.0	2.86	3.24	3.42**
I-SN	(açı)	-8.0	16.0	2.00	5.63	1.32	Maks.-Mand.Gen.	(mm)	-4.0	1.0	-0.80	1.59	1.94
IMPA	(açı)	-8.5	7.0	-2.40	4.18	2.22*	Dişsel Ort. Çizgi	(mm)	-2.0	1.5	-0.36	1.06	1.34
I-I	(açı)	-20.0	11.0	-0.33	8.25	0.01	Maks.Mol.Ar.Gen	(mm)	0.0	11.5	5.30	3.35	6.11***
S-Go	(mm)	-2.0	5.5	2.13	2.27	3.63**	Mand.Mol.Ar.Gen.	(mm)	-2.0	8.5	1.86	2.60	2.67**
N-Me	(mm)	-1.0	10.0	3.30	2.86	4.79***	Maks.Kan.Ar.Gen	(mm)	-2.5	7.0	2.06	2.75	2.90**
N-ANS	(mm)	-4.5	5.0	0.43	2.33	0.71	Mand.Kan.Ar.Gen.	(mm)	-1.0	2.0	0.66	0.91	2.80**
ANS-Me	(mm)	-1.5	11.0	3.13	3.13	3.37**	Post. Sim.	(açı)	-10.5	4.0	-0.83	3.50	0.92

\*p<0.05 \*\*p<0.01 \*\*\*p<0.001

## TARTIŞMA

Hızlı üst çene genişletmesi, esas olarak maksiller iki yarım çeneyi ayırmak suretiyle ortopedik etki, arka grup dişleri bukkal harekete zorlayarak da ortodontik etkiler oluşturabilen bir tedavi yöntemi değildir.<sup>8</sup>

Yavaş genişletme sağlayan apareylerle de sutural açılma sağlanabilirse de sefalometrik ve klinik olarak bu apareylerle sağlanabilen değişimler, hızlı üst çene genişletmesi ile sağlanan ortopedik etkilerle karşılaştırılmaz.<sup>42</sup>

Bu nedenle, ortodontik değişimlerin yanı sıra ortopedik düzeyde değişimlerin de sağlanmasının gerekli olduğu durumlarda, hastanın yaşı ve anomalinin tipi gibi faktörler de uygun olduğunda hızlı üst çene genişletmesi tercih edilmelidir.

Maksiller genişletme işleminde meydana gelen dişsel ve iskeletsel değişimlerin miktarı öncelikle hastanın yaşı ve ekspansiyon oranı

gibi tedavi değişkenlerine bağlıdır.<sup>7,39</sup> Pubertal büyüme periyodu sonrasında, palatal ayrılma işleminde genel olarak bir güçlük olduğu,<sup>1,2,11,18,21,23,24,29</sup> halbuki puberte öncesinde<sup>21,23,24,30,31,43,44</sup> ve puberte esnasında<sup>1,2,11,18,21,23,24,29,45,46</sup> daha uygun ortopedik cevaplar elde edilebileceği belirtilmiştir. Ayrıca suturaldaki büyük hücresel aktiviteyle ilişkili olarak, daha genç yaş gruplarında iskeletsel cevabın arttığı gösterilmiştir.<sup>19,20,22,47,48</sup>

Bu nedenlere bağlı olarak, hızlı üst çene genişletmesi için ideal yaşın 13-15 yaşlarının öncesi olduğu kabul edilmiştir.<sup>5</sup>

Araştırma kapsamına aldığımız bireyler, bu ideal yaş sınırında olduğu için yaş faktörünün, uyguladığımız hızlı üst çene genişletmesi ile yüksek düzeyde dişsel ve iskeletsel cevaplar elde etmemize imkan vereceği söylenebilir.



Hızlı üst çene genişletmesini takiben, üst çenenin aşağı ve öne doğru yerdeğiştirdiği, 1,2,6,7,11,18,22-24,29,30,49 buna bağlı olarak da alt çenenin aşağı ve geri doğru rotasyon yapmasıyla<sup>1,2,5,8,50</sup> yüz konveksitesinin ve yüzün dik yön boyutlarının arttığı,<sup>8,50</sup> bu nedenle hızlı üst çene genişletmesinin uzun yüzlü ve açık kapanış eğilimli hastalarda kötü etkiler oluşturabileceği bildirilmiştir.<sup>5,6</sup>

Hızlı üst çene genişletmesinin, yüzün dik yön boyutlarında oluşturabileceği istenmeyen yan etkileri en aza indirebilmek için, çalışmamızda söz konusu tedavi amacıyla kullanılan apearelere arka ısırma plağı ilave edilmiştir. Bu uygulama ile, çalışmamızda, arka ısırma plağı taşıyan apearelerle gerçekleştirilen hızlı üst çene genişletmesinin, özellikle yüzün dik yön boyutları üzerindeki etkileri de açığa çıkarılmış olmaktadır.

Araştırmamızda, tüm inceleme periyodu yaklaşık 9 aylık bir süreyi kapsadığından büyüme faktörü dikkate alınmamıştır.

Haas<sup>29</sup>, Timms<sup>51</sup>, Mew<sup>52</sup> gibi araştırmacılar daha uzun süreler önermekle beraber, hızlı genişletilen maksiller suturanın re-organizasyon ve stabilizasyonu için 3-6 aylık bir pekiştirme periyodunun yeterli olduğu bir çok araştırmacı<sup>11,22-24,28,53</sup> tarafından belirtilmiştir. Kliğinimizde, aktif tedavi dönemi sonrasında yaklaşık 6 aylık bir süre ile pekiştirme yapılarak maksiller suturanın stabilizasyonu sağlanmaya çalışılmıştır.

Hicks<sup>21</sup>, yavaş maksiller ekspansiyonun sonuçlarını değerlendirdiği çalışmasında, % 10-23'lük bir oranda en düşük relaps'ın sabit apearelerle pekiştirme sonucu oluştuğunu, bu oranın hareketli apearelerle yapılan pekiştirmede % 22-25, hiç pekiştirme yapılmadığında ise % 45 olduğunu bildirmiştir. Kliğinimizde de aktif tedavi sonrası, relaps'ın en düşük düzeyde tutulabilmesi için hızlı genişletme sağlayan apearey ağızda sabitleştirilerek pekiştirme yapılmıştır.

Araştırmamızda lateral sefalometrik filmlerin incelenmesinde, hızlı üst çene genişletmesi sonucu yüzün dik yön boyutlarını gösteren boyutsal ölçümlerin önemli düzeyde değiştiği belirlenmiştir. Arka yüz yüksekliği, total ön yüz

yüksekliği ve alt ön yüz yüksekliği bu tedavi sonucunda önemli düzeyde artmıştır. Total ön yüz yüksekliğindeki artış büyük ölçüde alt ön yüz yüksekliğindeki artışa bağlıdır. Yüzün dik yön boyutlarını gösteren boyutsal ölçümlerdeki bu önemli artışa rağmen, yine yüzün dik yön boyutlarını veren açısal ölçümlerin önemli bir değişiklik göstermemesi ilginç bir bulgudur.

Haas,<sup>1,2,18,29</sup> Sarver ve Johnston<sup>6</sup>, Timms<sup>7,30</sup>, ve Krebs<sup>23,24</sup> gibi araştırmacıların, hızlı üst çene genişletmesi sonucu üst çenenin aşağı ve öne doğru yerdeğiştirdiği şeklindeki bulguları, bulgularımızla paralellik göstermemektedir. Wertz<sup>11</sup> ve Wertz ve Dreskin<sup>49</sup> ise, hızlı üst çene genişletmesi sonucu üst çenenin daima aşağı doğru yer değiştirdiğini, bazen az miktarda geriye giderken, bazen de önemli ölçüde öne hareket ettiğini, ancak öne hareketin nadiren 1.5 mm. yi geçtiğini belirtmişlerdir. Araştırmamızda, üst çenenin aşağı doğru hareket etmediğinin belirlenmiş olması yönüyle, bulgularımız bu araştırmacıların bulguları ile çelişirken, öne doğru önemli düzeyde olmayan bir hareketin belirlenmiş olması yönüyle de benzerlik göstermektedir. Yine Silva ve arkadaşları<sup>8</sup>'nin, hızlı üst çene genişletmesi sonucu üst çenenin ön-arka yönde yer değiştirmedeği şeklindeki bulguları, bulgularımızı desteklerken, aşağı doğru önemli düzeyde hareket ettiği şeklindeki bulguları, bulgularımızla çelişmektedir. Üst çenenin ön-arka yön hareketine ilişkin olarak Heflin<sup>26</sup>'in, palatal ekspansiyon sonucu, orta yüz bölgesindeki yapıların ön-arka yön konumunda önemli bir değişiklik olmadığı şeklindeki bulgusu da, bulgularımızı desteklemektedir.

Haas,<sup>1,2</sup> Silva ve arkadaşları<sup>8</sup>, Wertz,<sup>11</sup> Heflin,<sup>26</sup> Wertz ve Dreskin<sup>49</sup> ve Majourau ve Nanda<sup>50</sup> gibi araştırmacılar, hızlı üst çene genişletmesi sonucu üst çenenin aşağı ve öne doğru yerdeğiştirmesine bağlı olarak, alt çenenin de aşağı ve geriye doğru rotasyon yaptığını bildirmişlerdir. Araştırmamızda ise, üst çene aşağı ve öne doğru yerdeğiştirmedeği için, alt çenede de önemli düzeyde aşağı ve geri doğru bir rotasyon gözlenmemiştir.

Literatürdeki yaygın görüşe ters olarak, araştırmamızda gerek üst çenenin aşağı ve öne, gerekse alt çenenin aşağı ve geriye doğru rotas-

yon yapmadığının belirlenmiş olması, büyük ölçüde arka ısırma plağının alt ve üst çenenin bazal hareketlerini engelleyici etkilerine bağlanabilir. Sarver ve Johnston<sup>6</sup>'un, bantlı aygıtlarla gerçekleştirilen hızlı üst çene genişletmesi sonucunda üst çenede sıklıkla gözlenen öne ve aşağı yerdeğiştirmenin, arka ısırma plağı taşıyan apareylerle oluşmadığı şeklindeki bulguları da bu gözlemimizi desteklemektedir. Arka ısırma plağının, alt ve üst çenenin bazal hareketlerini engelleyen etkisine rağmen, yüzün dik yön boyutlarının önemli düzeyde artışı, ankraj diş kronlarının bukkale eğilmeleri ile oluşan kısmi ekstrüzyon ve bunu dengelemek için alt dişlerde gözlenen dikleşme ile izah edilebilir. IMPA ölçümünde belirlediğimiz önemli düzeyde küçülme de bu düşüncemizi destekler niteliktedir. Ayrıca Haas<sup>1,2</sup> ve Adkins ve arkadaşları<sup>54</sup>da, hızlı üst çene genişletmesi sonucu alt dişlerin dikleştiğini belirtmişlerdir.

Haas<sup>2</sup>, Wertz<sup>11</sup> ve Adkins ve arkadaşları<sup>54</sup> bulgularımızın aksine üst keser dişlerde palatinal eğilme veya dikleşme olduğunu bulmuşlardır. Üst kesicilerdeki dikleşme veya palatinal eğilme, büyük ölçüde bu dişlerin üst çenenin öne hareketine bağlı olarak artan overjet'i dengeleme eğiliminden kaynaklanmaktadır. Araştırmamızda ise, üst çene böyle bir öne hareket göstermediğinden doğal olarak keser dişlerin aksen eğimleri de önemli bir değişiklik göstermemiştir.

Hızlı üst çene genişletmesi sonucu, ön-arka yönde gözlenen stabilize'nin aksine, yatay ve dikey yönde çok belirgin değişimlerin olduğu bulunmuştur. Postero-anterior sefalometrik incelemede, hızlı üst çene genişletmesinin ortodontik ve ortopedik etkilerine bağlı olarak, gerek dişsel gerekse iskeletsel düzeyde önemli değişikliklerin gerçekleştiği gözlenmiştir.

Krebs<sup>23,24</sup> hızlı üst çene genişletmesi ile sağlanan etkinin, diş kronları seviyesindeki transversal çapta en büyük düzeyde olduğunu, alveolar ark, maksiller kaide ve nazal kaviteye doğru etkinin azalarak devam ettiğini belirtmiştir. Araştırmamızda da, hızlı üst çene genişletmesinin maksiller dişler, maksiller bazal kaide ve nazal kavitede önemli düzeyde etkiler oluşturduğu gözlenmiştir.

Timms<sup>39</sup>'in Interhamular genişlikten ölçmek suretiyle, hızlı üst çene genişletmesi sonucu yüz

genişliğinde artış belirlemesi, bulgularımızı desteklemektedir. Yine çok sayıda araştırmacının, 1,2,10,11,13,18,23,24,29,35,36,48,53 hızlı üst çene genişletmesinin nazal genişlikte artış ve buna bağlı olarak solunum fizyolojisinde düzelme sağladığı şeklindeki bulguları, bulgularımızla aynı paraleldir.

Hızlı üst çene genişletmesinin asıl amacı, üst çene darlığı ve çapraz kapanışı düzeltmek olduğundan, bu tedavinin tabii bir sonucu olarak üst çene bazal kavsi genişlemekte, ark boyunda ve yatay yönde dişler arası mesafelerde artışlar kaydedilmektedir. Araştırmamızda da, maksiller molarlar arası genişlik başta olmak üzere, maksiller kaninler arası genişlik ve maksiller genişlikte önemli düzeyde artışlar kaydedilmiştir.

Bu konuya ilişkin olarak Timms<sup>30</sup>, Wertz ve Dreskin<sup>49</sup>, Adkins ve arkadaşları<sup>54</sup>, Linder-Aronson ve Lindgren<sup>55</sup> gibi araştırmacıların, maksiller molarlar ve kaninler arası mesafelerde, röntgen ve model analizleri sonucu önemli düzeyde artışlar belirlemeleri bulgularımızı desteklemektedir. Adkins ve arkadaşları<sup>(54)</sup> ve Germane ve arkadaşları<sup>56</sup>'nın, maksiller ark boyutlarında ve Wertz ve Dreskin<sup>49</sup>'in, maksiller genişlikte belirledikleri artışlar da, bulgularımızla aynı paraleldir.

Haas<sup>1,2,18,29</sup>, Cotton<sup>20</sup> ve Bell<sup>31</sup>, hızlı üst çene genişletmesi sonucu değiştirilmiş oklüzyon ve kas dengesine cevap olarak, mandibular ark'ın da orta derece de bir genişleme gösterdiğine değinmişlerdir.

Adkins ve arkadaşları<sup>54</sup> ise, üst dişlerin bukkale eğilmesine bağlı olarak bozulan oklüzal dengeyi temin için, alt dişlerin dikleştiğini belirtmişlerdir. Haas<sup>1,2</sup> da, mandibular dişlerde gözlenen dikleşmeye dikkat çekmiştir. Gryson<sup>3</sup> ve Wertz ve Dreskin<sup>49</sup> gibi araştırmacılar da, hızlı üst çene genişletmesi sonucu mandibular molarlar ve kaninler arasındaki mesafelerin arttığını bildirmişlerdir. Araştırmamızda da gerek mandibular genişliğin, gerekse mandibular molarlar ve kaninler arası genişliklerin önemli düzeyde arttığının belirlenmesi bu araştırmacıların bulguları ile uyumludur.

Hızlı üst çene genişletmesi sonucu, yüzün dik yön boyutlarının arttığı yaygın olarak kabul gören bir görüştür. 1,2,5-8,11,18,23,24,26,29,30,49,50,55 Araştırmamızda da, hem lateral hem de portero-anterior sefalometrik filmler üzerinde yapılan ölçümlerle, yüzün dik yön boyutlarının önemi ölçüde arttığı belirlenmiştir. Ancak lateral sefalometrik filmlerin incelenmesinde, üst ön yüz yüksekliği değişmezken, alt ön yüz ve total yüz yüksekliklerinin önemli düzeyde arttığı belirlenmiştir. Postero-anterior filmlerin incelenmesinde ise, alt ön yüz yüksekliğinin değişmediği, üst ön yüz ve total yüz yüksekliklerinin önemli düzeyde arttığı bulunmuştur. Bu iki ayrı değerlendirme sonucu ortaya çıkan çelişkiyi izah etmek oldukça güçtür. Çünkü lateral sefalometrik filmlerde elde edilen bulgular, üst çenenin bazal seviyede sabit kaldığını ve dişsel değişimlere bağlı olarak yüz yüksekliğinin arttığını gösterirken, poster-anterior filmlerde elde edilen bulgular, üst çene bazal kavsinin aşağı doğru hareketine bağlı olarak yüzün dik yön boyutlarının arttığını göstermektedir.

Tüm bu çelişkilere rağmen söz konusu bulguların çıkarılabilecek sonuç, hızlı üst çene genişletmesi ile çenelerin bazal seviyedeki yerdeğiştirmelerine veya dişsel yerdeğiştirmelere bağlı olarak, ya da bunların her ikisinin ortaklaşa etkileri sonucu, yüzün dik yön boyutlarında önemli düzeyde bir artış olduğudur.

Sonuç olarak, hızlı üst çene genişletmesinin dişsel ve iskeletsel yapılarda yatay ve dikey yönde önemli düzeyde konumsal ve boyutsal değişimler oluşturabileceği, söz konusu yapıların ön-arka yön konumunda ise daha sınırlı bir etkiye sahip olduğu söylenebilir.

#### KAYNAKLAR

1. Haas AJ. The treatment of maxillary deficiency by opening the mid-palatal suture. *Angle Orthod* 1965; 35:200-17.
2. Haas AJ. Just the beginning of dentofacial orthopedics. *Am J Orthod* 1970; 57: 219-55.
3. Johnson JA. Changes in mandibular interdental distance concurrent with rapid maxillary expansion. *Angle Orthod* 1977; 47: 186-92.

4. Lupton T. Conductive hearing loss and rapid maxillary expansion. *Am J Orthod* 1981; 80: 325-31.

5. Bishara SE, Staley RN. Maxillary expansion: Clinical implications. *Am J Orthod Dentofac Orthop* 1987; 91: 3-14.

6. Sarver DM, Johnston M W. Skeletal changes in vertical and anterior displacement of the maxilla with bonded rapid palatal expansion appliances. *Am J Orthod Dentofac Orthop* 1989; 95: 462-6.

7- Timms DJ. Rapid maxillary expansion. Chicago, Berlin, Rio de Janeiro and Tokyo: Quintessence Publishing Co., Inc. 1981.

8. Silva Filho OG da, Villas Boas MC, Capelozza Filho L. Rapid maxillary expansion in the primary and mixed dentitions: A cephalometric evaluation. *Am J Orthod Dentofac Orthop* 1991; 100: 171-81.

9. Hazar S, Günbay MU, Sandıkçıoğlu M, Kırkım G. Hızlı üst çene genişletmesi ve iletim tipi işitme kaybı. *Ege Ortodonti* 1992; 1: 15-7.

10. Wertz RA. Changes in nasal airflow incident to rapid maxillary expansion. *Angle Orthod* 1968; 38: 1-11.

11. Wertz RA. Skeletal and dental changes accompanying rapid mid-palatal suture opening. *Am J Orthod* 1970; 58: 41-66.

12. Timms DJ. Some medical aspects of rapid maxillary expansion. *Br J Orthod* 1974; 1: 127-32.

13. Hershey HG, Stewart BL, Warren DW. Changes in nasal airway resistance associated with rapid maxillary expansion. *Am J Orthod* 1976; 69: 274-84.

14. Biederman W. Rapid correction of class III malocclusion by midpalatal expansion. *Am J Orthod* 1973; 63: 47-55.

15. Isaacson RJ, Wood JL, Ingram AH. Forces produced by rapid maxillary expansion. *Angle Orthod* 1964; 34: 256-70.

16. Timms DJ. Treatment of collapse in cleft palates by rapid expansion and bone grafting. *Trans Eur Orthod Soc* 1974; 119-21.
17. Graber TM, Swain BF. Dentofacial orthopedics. In: *Current orthodontic concepts and techniques*, vol 1. Philadelphia: WB Saunders Company, 1975.
18. Haas AJ. Rapid expansion of the maxillary dental arch and nasal cavity by opening the mid-palatal suture. *Angle Orthod* 1961; 31: 73-90.
19. Cleall JF, Bayne DI, Posen JM, Subtelny JD. Expansion of the midpalatal suture in the monkey. *Angle Orthod* 1965; 35: 23-35.
20. Cotton LA. Slow maxillary expansion: Skeletal vs. dental response to low magnitude force in *Macaca mulatta*. *Am J Orthod* 1978; 73: 1-23.
21. Hicks EP. Slow maxillary expansion: A clinical study of the skeletal vs. dental response to low magnitude force. *Am J Orthod* 1978; 73: 121-41.
22. Storey E. Tissue response to the movement of bones. *Am J Orthod* 1973; 64: 229-47.
23. Krebs AA. Expansion of the midpalatal suture studied by means of metallic implants *Acta Odont Scand* 1959; 17: 491-501.
24. Krebs AA. Midpalatal suture expansion studied by the implant method over a seven-year period. *Trans Eur Orthod Soc* 1964: 131-42.
25. Halpern MR. Maxillary changes during rapid palatal expansion. *Am J Orthod* 1970; 57: 90-1.
26. Heflin BM. A three-dimensional cephalometric study of the influence of expansion of the midpalatal suture on the bones of the face. *Am J Orthod* 1970; 57: 194-5.
27. Gardner GE, Kronman JH. Cranioskeletal displacements caused by rapid palatal expansion in the rhesus monkey. *Am J Orthod* 1971; 59: 146-55.
28. Ekström C, Henrikson CO, Jensen R. Mineralization in the midpalatal suture after orthodontic expansion. *Am J Orthod* 1977; 71: 449-55.
29. Haas AJ. Longterm post-treatment evaluation of rapid palatal expansion. *Angle Orthod* 1980; 50: 189-217.
30. Timms DJ. A study of basal movement with rapid maxillary expansion. *Am J Orthod* 1980; 77: 500-7.
31. Bell RA, Le Compte EJ. The effects of maxillary expansion using a quad-helix appliance during the deciduous and mixed dentitions. *Am J Orthod* 1981; 79: 152-61.
32. Kudlick EM. A study utilizing direct human skulls as models to determine how bones of the craniofacial complex are displaced under the influence of midpalatal expansion (Master's thesis). Rutherford, New Jersey: Fairleigh Dickinson University, 1973. (Alınmıştır: Bishara SE, Staley RN.<sup>5</sup>)
33. Braun F. A contribution of the problem of bronchial asthma and extension of the palatal suture. *Trans Eur Orthod Soc* 1966: 361-4.
34. Kressner A. Maxillary orthopedics and otolaryngology. *Trans Eur Orthod Soc* 1966: 355-60.
35. Montgomery W, Vig PS, Staab EV, Matteson SR. Computed tomography: A three-dimension study of the nasal airway. *Am J Orthod* 1979; 76: 363-75.
36. Pavlin D, Vuvicvik D. Mechanical reaction of facial skeleton to maxillary expansion determined by laser holography. *Am J Orthod* 1984; 85: 498-507.
37. Harvold EP. Some biological aspects of orthodontic treatment in the transitional dentition. *Am J Orthod* 1963; 49: 1-14.
38. Clifford FO. Cross-bite correction in the deciduous dentition. Principles and procedures. *Am J Orthod* 1971; 59: 343-9.

39. Bell RA. A review of maxillary expansion in relation to rate of expansion and patient's age. Am J Orthod 1982; 81: 32-7.

40. Moyers RE. Handbook of orthodontics, ed. 3, Chicago, Yearbook Medical Publishers, 1974.

41. Biederman W. An hygienic appliance for rapid expansion. J Pract Orthod 1968; 2: 67-70. (Alınmıştır. Timms DJ<sup>7</sup>).

42. Silva Filho OG da, Valladares Neto J, Almeida RR de: Early correction of posterior crossbite: biomechanical characteristics of the appliances. J Pedodont 1989; 13: 195-221.

43. Chaconas SJ, Levy JA. Orthopedic and orthodontic applications of the quad-helix appliance. Am J Orthod 1977; 72: 422-8.

44. Harberson VA, Myers DR. Midpalatal suture opening during functional posterior cross-bite correction. Am J Orthod 1978; 74: 310-3.

45. Skieller V. Expansion of the midpalatal suture by removable plates, analysed by the implant method. Trans Eur Orthod Soc 1964: 143-57.

46. Melsen B. A Histologic study of the influence of sutural morphology and skeletal maturation on rapid palatal expansion in children. Trans Eur Orthod Soc 1972: 499-507.

47. Ten Cate AR, Freeman E, Dickinson JB. Sutural development: Structure and its response to rapid expansion Am J Orthod 1977; 71: 622-36.

48. Brin J, Hirshfeld Z, Shanfeld JL, Davidovitch Z. Rapid palatal expansion in cats: Effect of age on sutural cyclic nucleotides. Am J Orthod 1981; 79: 162-75.

49. Wertz RA, Dreskin M. Midpalatal suture opening: A normative study. Am J Orthod 1977; 71: 367-81.

50. Majourau A, Nanda R. Biomechanical basis of vertical dimension control during rapid palatal expansion therapy. Am J Orthod Dentofac Orthop 1994; 106: 322-8.

51. Timms DJ. Long term follow-up of cases treated by rapid maxillary expansion. Trans Eur Orthod Soc 1976: 211-5.

52. Mew J. Relapse following maxillary expansion: A study of twenty-five consecutive cases. Am J Orthod 1983; 83:56-61.

53. Korkhaus G. Present orthodontic thought in Germany. Am J Orthod 1960; 46: 187-206.

54. Adkins MD, Nanda RS, Currier GF. Arch perimeter changes on rapid palatal expansion. Am J Orthod Dentofac Orthop 1990; 97: 194-9.

55. Linder-Aronson S, Lindgren J. The skeletal and dental effects of rapid maxillary expansion. Br J Orthod 1979; 6: 25-9.

56. Germane N, Lindauer SJ, Rubenstein LK, Revere JH, Isaacson RJ. Increase in arch perimeter due to orthodontic expansion. Am J Orthod Dentofac Orthop 1991; 100: 421-7.

Yazışma Adresi:

Yrd. Doç.Dr. İsmail CEYLAN  
Atatürk Üniversitesi  
Dış Hekimliği Fakültesi  
Ortodonti Anabilim Dalı  
25240-ERZURUM